МИНИСТЕРСТВО ОХРАНЫ ЗДОРОВЬЯ УКРАИНЫ
ХАРЬКОВСКИЙ НАЦИОНАЛЬНЫЙ МЕДИЦИНСКИЙ УНИВЕРСИТЕТ

На правах рукописи

БЕЛОСТОЦКИЙ АНТОН ИГОРЕВИЧ

УДК 616-003.9:611.018.4(616.717.4+616.718.5)831.45-089

КЛИНИКО-БИОМЕХАНИЧЕСКОЕ ОБОСНОВАНИЕ ВЫБОРА ТАКТИКИ ХИРУРГИЧЕСКОГО ЛЕЧЕНИЯ ПАЦИЕНТОВ С НАРУШЕНИЯМИ КОНСОЛИДАЦИИ ПЕРЕЛОМОВ ДИСТАЛЬНОГО ОТДЕЛА БЕДРЕННОЙ КОСТИ

14.01.21 – травматология и ортопедия

Диссертация
на соискание ученой степени
кандидата медицинских наук

Научный руководитель
Голка Григорий Григорьевич
доктор медицинских наук, профессор

Харьков – 2017

СОДЕРЖАНИЕ

Список условных обозначений, символов, единиц, сокращений и терминов 6

Введение 7

Глава 1 Современные представления о клинических проявлениях нарушений консолидации после переломов дистального отдела бедренной кости: определение понятий, диагностика, лечение 15

1.1 Определение понятия нарушение консолидации перелома 16

1.2 Частота встречаемости и особенности клинических проявлений нарушений консолидации переломов дистального отдела бедренной кости 20

1.3 Строение дистального метаэпифиза бедренной кости 21

1.4 Классификации клинических проявлений нарушений консолидации перелома 23

1.5 Диагностика клинических проявлений НКП (перелом с замедленной консолидацией, несращение, псевдоартроз) 26

1.6 Современный подход к лечению пациентов с клиническими проявлениями НКП дистального отдела бедренной кости 33

1.6.1 Хирургические методы лечения НКП 34

1.6.2 Консервативные методы лечения различных проявлений НКП 41

Глава 2 Материалы и методы 46

2.1 Клинические исследования 46

2.2 Рентгенологические исследования 49

2.3 Исследование структурно-функционального состояния костной ткани на организменном уровне 50

2.4 Экспериментальные исследования 51

2.5 Статистическая обработка данных 54

Глава 3 Ретроспективный анализ клинического материала 55

Глава 4 Исследование напряженно-деформируемого состояния модели остеосинтеза несросшегося перелома дистального отдела бедренной кости при различных вариантах локализации линии перелома и площади контакта между фрагментами 70

4.1 Рентгенологическое исследование псевдоартрозов 70

4.2 Описание модели остеосинтеза несросшегося перелома дистального отдела бедренной кости, различных вариантов его фиксации и вариантов нагружения системы «кость-фиксатор» 74

4.3 Математический расчет модели остеосинтеза несросшегося перелома бедерной кости с помощью метода конечных элементов 79

4.3.1 Результаты расчетов моделей с различной площадью контакта между фрагментами 79

4.3.1.1 Данные исследования моделей с использованием стержня в качестве фиксатора 79

4.3.1.2 Данные исследования моделей с использованием пластины LCP в качестве фиксатора 82

4.3.1.3 Данные исследования моделей с использованием клинковой пластины в качестве фиксатора 86

4.3.2 Результаты расчетов моделей с локализацией линии перелома на расстоянии 3 см от верхнего края латерального мыщелка бедренной кости 89

4.3.2.1 Осевая нагрузка на модели с локализацией линии перелома на расстоянии 3 см от верхнего края латерального мыщелка бедра 89

4.3.2.2 Ротационная нагрузка на модели с локализацией линии перелома на расстоянии 3 см от верхнего края латерального мыщелка бедра 92

4.3.2.3 Сгибающая нагрузка на модели с локализацией линии перелома на расстоянии 3 см от верхнего края латерального мыщелка бедра 94

4.3.3 Результаты расчетов моделей с локализацией линии перелома на расстоянии 6 см от верхнего края латерального мыщелка бедренной кости 98

4.3.3.1 Осевая нагрузка на модели с локализацией линии перелома на расстоянии 6 см от верхнего края латерального мыщелка бедра 98

4.3.3.2 Ротационная нагрузка на модели с локализацией линии перелома на расстоянии 6 см от верхнего края латерального мыщелка бедра 100

4.3.3.3 Сгибающая нагрузка на модели с локализацией линии перелома на расстоянии 6 см от верхнего края латерального мыщелка бедра 102

4.3.4 Результаты расчетов моделей с локализацией линии перелома на расстоянии 10 см от верхнего края латерального мыщелка бедренной кости 106

4.3.4.1 Осевая нагрузка на модели с локализацией линии перелома на расстоянии 10 см от верхнего края латерального мыщелка бедра 106

4.3.4.2 Ротационная нагрузка на модели с локализацией линии перелома на расстоянии 10 см от верхнего края латерального мыщелка бедра 108

4.3.4.3 Сгибающая нагрузка на модели с локализацией линии перелома на расстоянии 10 см от верхнего края латерального мыщелка бедра 110

4.4 Анализ полученных результатов 114

Глава 5 Разработка способа хирургического лечения пациентов с различными видами нарушений консолидации переломов дистального отдела бедренной кости 116

Глава 6 Клиническая апробация лечения пациентов с нарушением консолидации перелома дистального отдела бедренной кости 123

6.1 Лечение пациентов с нарушениями консолидации перелома дистального отдела бедренной кости 124
6.2 Программа физической реабилитации для пациентов с нарушением функции коленного сустава после хирургического вмешательства на дистальном отделе бедренной кости 144
6.3 Результаты лечения пациентов с различными клиническими проявлениями НКП дистального отдела бедренной кости 152
6.3.1 Результаты лечения пациентов с нарушениями консолидации перелома дистального отдела бедренной кости по шкале СОИ-1 154
Глава 7 Анализ и обобщение результатов исследования 165
Выводы 171
Список использованной литературы 175
Приложение А 197
Приложение Б 201
Приложение В 203
Приложение Д 206

СПИСОК УСЛОВНЫХ ОБОЗНАЧЕНИЙ, СИМВОЛОВ, ЕДИНИЦ, СОКРАЩЕНИЙ И ТЕРМИНОВ

DCP – динамическая компрессионная пластина (Dynamic Compression Plate)

DCS – динамический мыщелковый винт (dynamic condylar screw)

LCP – блокирующаяся компрессионная пластина (Locking Compression Plate)

LCP-DF – блокирующаяся компрессионная пластина для дистального отдела бедренной кости LCP (Locking Compression Plate – Distal Femur)

LISS – малоинвазивная стабилизирующая система (Less Invasive Stabilization System)

АВФ – аппарат внеочаговой фиксации

БИС – блокирующийся интрамедуллярный стержень

БИОС – блокирующийся интрамедуллярный остеосинтез

ВЧО – внеочаговый чрескожный остеосинтез

ДРА – двухэнергетическая рентгеновская абсорбциометрия

ИМ-стержень – интрамедуллярный стержень

К.Тр. – костная трансплантация

МКЭ – метод конечных элементов

МРТ – магнитно-резонансная томография

МСЭК – медико-социальная экспертная комиссия

НКП – нарушение консолидации перелома

СОИ-1 – стандартизированная оценка исходов переломов костей опорно-двигательного аппарата и их последствий

СКТ – спиральной компьютерная томография

СФС КТ – структурно-функциональное состояние костной ткани

ВВЕДЕНИЕ

Актуальность темы

В структуре травматизма околосуставные переломы дистального отдела бедренной кости относятся к категории тяжелых повреждений опорно-двигательного аппарата и составляют 6-8 % по отношению ко всем переломам скелета [22, 72, 191]. По данным литературы нарушение консолидации после переломов дистального отдела бедренной кости возникает после консервативного лечения в 15-22 % случаев и после хирургического лечения в 3–6 % случаев [67, 164]. Несмотря на относительно невысокую встречаемость осложнений вышеуказанной локализации, данный вид патологии относится к категории тяжелых повреждений опорно-двигательного аппарата и приводит к длительной потере трудоспособности и к инвалидности пациентов [166, 192]. Значительные материальные затраты связанные с оплатой нетрудоспособности таких больных заставляют искать оптимальное решение вопросов лечения и ранней физической реабилитации данной категории пациентов [4, 60, 102, 129, 161, 178].

Сложность лечения нарушений консолидации переломов (НКП) эпифизарного, метадиафизарного отделов длинных костей, по мнению многих авторов, обусловлена анатомическими особенностями этих отделов [8, 22, 72, 77, 164]. Расширение интрамедуллярного канала в суставном отростке, а также имеющееся истончение кортикального слоя в метаэпифизарном отделе длинной кости может привести к «расшатыванию» фиксаторов в этих отделах, что необходимо учитывать при выборе металлоконструкции и последующем восстановительном лечении [46, 77, 103].

Предложено множество методик хирургического вмешательства, что свидетельствует о продолжающемся поиске эффективных и рациональных путей достижения сращения. Однако до сих пор нет единого мнения о том, какой способ остеосинтеза и какой вид фиксатора является оптимальным в зависимости от локализации зоны несращения или других факторов,

характеризующих данный вид нарушения консолидации перелома [3, 15, 17, 46, 122, 164, 166].

Восстановление функции сустава и возврат к активному образу жизни является наиактуальнейшим вопросом для врача и пациента [61, 102]. Длительное нарушение функции коленного сустава, и всей нижней конечности способствует возникновению таких осложнений как стойкие контрактуры сустава, мышечная гипотрофия, нарушение стереотипа походки, вынужденное ограничение активного образа жизни [8, 22, 72]. Большое значение в восстановлении утраченной функции коленного сустава и опороспособности поврежденной конечности приобретают вопросы реабилитации [22, 27, 42, 46]. Однако до настоящего времени не разработана система этапной реабилитации пациентов с нарушением функции коленного сустава после хирургического вмешательства на бедренной кости с учетом раннего, но в то же время безопасного восстановления функции коленного сустава, конечности и всей опорно-двигательной системы.

Все вышеизложенное свидетельствует об актуальности данной проблемы и подтверждает необходимость создания дифференцированного подхода к лечению больных с НКП дистального отдела бедренной кости.

Связь диссертационной работы с научными программами, планами, темами

Диссертационная работа выполнена в соответствии с планом научно-исследовательских работ Харьковского национального медицинского университета МОЗ Украины («Роль малоинвазивных хирургических технологий в оптимизации репаративного хондрогенеза и остеогенеза у больных разных возрастных групп», госрегистрация № 0107U001387. В рамках темы автор провел патентно-информационный поиск, изучил литературу, исследование напряженно-деформируемого состояния модели остеосинтеза несросшегося перелома дистального отдела бедренной кости с различной локализацией зоны несращения и при различных вариантах фиксации, освоил способы хирургического лечения пациентов с

различными клиническими проявлениями нарушений консолидации перелома бедренной кости. «Малоинвазивные хирургические технологии при лечении пациентов с политравмой», госрегистрация № 0111U001389. В рамках темы автор разработал способ выбора хирургического лечения пациентов с нарушениями консолидации перелома дистального отдела бедренной кости, разработал программу комплексной физической реабилитации для пациентов с нарушением функции коленного сустава после костно-пластической операции на дистальном отделе бедренной кости, также автор выполнил статистическую обработку и анализ полученных клинических результатов).

Цель исследования

Улучшить результаты лечения путем разработки, обоснования и внедрения в клиническую практику комплексной дифференцированной программы лечения пациентов с нарушениями консолидации после переломов дистального отдела бедренной кости.

Задачи исследования:

1. Определить состояние проблемы клинического проявления нарушений консолидации после переломов дистального отдела бедренной кости (по данным литературы).
2. Провести ретроспективный анализ методов лечения пациентов с нарушениями консолидации перелома дистального отдела бедренной кости для оценки эффективности существующих подходов.
3. Изучить особенности напряженно-деформированного состояния системы «кость-фиксатор» при различных локализациях нарушения сращения перелома дистального отдела бедренной кости.
4. Обосновать способ выбора тактики хирургического лечения пациентов с различными видами нарушений консолидации перелома дистального отдела бедренной кости.

5. Разработать программу физической реабилитации для пациентов с нарушениями функции коленного сустава после хирургического лечения нарушений консолидации переломов дистального отдела бедренной кости.

6. Оценить эффективность лечения пациентов с нарушениями консолидации переломов дистального отдела бедренной кости по разработанной нами комплексной дифференцированной программе и внедрить предложенную программу в практическую медицину.

Объект исследования – клинические формы нарушений консолидации переломов: перелом с замедленной консолидацией, несросшийся перелом, псевдоартроз дистального отдела бедренной кости.

Предмет исследования – напряженно-деформированное состояние системы «кость-фиксатор» в математической модели остеосинтеза несросшегося перелома дистального отдела бедренной кости при различных локализациях уровня перелома и площадью контакта фрагментов; ретроспективный анализ результатов лечения пациентов с нарушениями консолидации перелома дистального отдела бедренной кости; критерии оценки результатов лечения пациентов с нарушениями консолидации переломов дистального отдела бедренной кости; результаты лечения пациентов с нарушениями консолидации переломов дистального отдела бедренной кости с применением разработанной тактики хирургического лечения данной патологии.

Методы исследования: клинические, лучевые (рентгенологический, компьютерно-томографические, денситометрические), доплерографические, статистические и математический (метод конечных элементов).

Научная новизна полученных результатов

В результате проведенных экспериментальных исследований впервые получены данные напряженно-деформируемого состояния модели остеосинтеза несросшегося перелома дистального отдела бедренной кости при различных вариантах фиксации с различной локализацией линии перелома и площадью контакта фрагментов. В ходе биомеханического

эксперимента получены новые знания о распределении нагрузки и жесткости системы «кость-фиксатор»:

– при увеличении площади контакта между фрагментами снижается напряжение в костной ткане и фиксирующих элементах, повышается жесткость системы «кость-фиксатор»;

– при всех условиях локализации несращения и вне зависимости от величины площади контакта фрагментов ротационная нагрузка вызывает наибольшее напряжение в фиксирующих элементах и в костной ткани в сравнении с осевой и сгибающей нагрузкой во всех рассмотренных моделях;

– при локализации несращения в эпифизарной или метаэпифизарной зоне бедренной кости (расстояние линии несращения до 6 см от верхнего края латерального мыщелка бедренной кости), наименьшее напряжение кортикального и губчатого слоев вместе с наибольшей устойчивостью к деформации при всех типах смоделированной нагрузки, наблюдалось в модели, фиксированной блокирующейся пластиной. В то же время в модели, фиксированной блокирующимся интрамедуллярным стержнем, отмечается значительное напряжение в кортикальном и губчатом слоях костной ткани (в сравнении с другими моделями) при всех типах примененной нагрузки;

– при локализации зоны несращения на расстоянии более 6 см от верхнего края наружного мыщелка бедренной кости, модель с блокирующимся стержнем продемонстрировала наибольшую способность к сопротивлению примененным типам нагрузок в сравнении с другими моделями.

Впервые разработан и научно обоснован комплексный дифференцированный подход к лечению данной категории пациентов с учетом клинико-рентгенологических характеристик определенного нарушения консолидации перелома.

Практическая значимость полученных результатов

Разработан способ выбора тактики хирургического лечения пациентов с нарушениями консолидации перелома дистального отдела бедренной кости. Предложенный способ позволяет осуществить выбор металлофиксатора, методику остеосинтеза и определяет показания к выполнению костной пластики.

Разработана программа физической реабилитации пациентов с нарушенной функцией коленного сустава после хирургического вмешательства на дистальном отделе бедренной кости. Разработанная программа позволяет не только увеличить объем движений в суставе, но и восстановить функцию сустава, функциональность конечности и работоспособность пациента.

Результаты исследований внедрены в клиническую практику отделения травматологии № 2 Харьковского коммунального учреждения охраны здоровья «Больницы скорой и неотложной помощи им. проф. А.И. Мещанинова», травматологического отделения Харьковского коммунального учреждения охраны здоровья «Областная клиническая больница – Центр экстренной медицинской помощи и медицины катастроф», отделений реабилитации и неотложной травматологии и восстановительной хирургии ГУ «Института патологии позвоночника и суставов им. проф. М.И. Ситенко НАМН Украины», травматологического отделения Полтавского коммунального учреждения охраны здоровья «Областная клиническая больница им. Н.В. Склифосовского», травматологического отделения Харьковского коммунального учреждения охраны «Харьковская городская клиническая многопрофильная больница № 17».

Личный вклад автора

Автор самостоятельно проанализировал состояние проблемы по данным отечественной и зарубежной научной литературы, совместно с научным руководителем сформулировал цель и задачи исследования.

Автором предложена идея исследования напряженно-деформированного состояния модели остеосинтеза несросшегося перелома дистального отдела бедренной кости с различной локализацией зоны несращения, площадью контакта между фрагментами, и при различных вариантах фиксации. Данное исследование проведено в лаборатории биомеханики ГУ «Института патологии позвоночника и суставов им. проф. М.И. Ситенко НАМН Украины» при содействии зав. лабораторией д.м.н., проф. А.А. Тяжелова и консультативной помощи мл. научн. сотрудника лаборатории И.А. Субботы. Участие соавторов отражено в соотвествующих научных публикациях.

Автором самостоятельно выполнено клиническое и рентгенологическое обследование пациентов с различными видами нарушений консолидации переломов бедренной кости, которые находились на стационарном лечении в ГУ «Институт патологии позвоночника и суставов им. проф. М.И. Ситенко НАМН Украины», Харьковского КУОЗ «Больница скорой и неотложной помощи им. проф. А.И. Мещанинова», Харьковского КУОЗ «Областная клиническая больница – Центр экстренной медицинской помощи и медицины катастроф».

Диссертант принимал участие в выполнении реконструктивно-восстановительных оперативных вмешательств у 15 больных, проведении экспериментальных исследований; оценивал ближайшие и отдаленные результаты лечения по шкале «СОИ-1», провел статистические рассчеты.

Автор совместно с научным руководителем разработал и внедрил в клиническую практику способ выбора тактики хирургического лечения пациентов с нарушениями консолидации перелома дистального отдела бедренной кости.

Автором разработана программа физической реабилитации пациентов с нарушением функции коленного сустава после костно-пластической операции на бедренной кости, что позволило сократить сроки лечения и восстановить функциональность нижней конечности.

Диссертантом проанализированы результаты лечения 43 пациентов с нарушениями консолидации переломов в дистальном отделе бедренной кости, проведены статистические расчеты результатов лечения тематических пациентов.

Апробация результатов диссертации

Материалы диссертации доложены и обсуждены на XV съезде травматологов-ортопедов Украины (Днепропетровск, 2010); межобластной конференции, посвященной памяти члена-корреспондента АН Украины, профессора М.И. Ситенко (Харьков, 2010); научно-практической конференции «Сучасні дослідження в ортопедії та травматології» (Харьков, 2011); Всеукраинской научно-практической конференции «Реабілітація хворих з ураженнями апарату руху та опори» (Саки, 2011), международном обучающем семинаре «Bone & Joint Surgery» (Зальцбург, Австрия, 2011), международном обучающем семинаре «Rehabilitation medicine» (Зальцбург, Австрия, 2012), заседаниях Харьковского общества ортопедов-травматологов (2010, 2011,2012, 2015).

Публикации

По теме диссертации опубликовано 15 научных работ, из них 1 научно-методическое издание, 7 статей в научных специализированных изданиях, 1 патент Украины, 6 работ в материалах съезда и научных конференций.

ГЛАВА 1
СОВРЕМЕННЫЕ ПРЕДСТАВЛЕНИЯ О КЛИНИЧЕСКИХ ПРОЯВЛЕНИЯХ НАРУШЕНИЙ КОНСОЛИДАЦИИ ПОСЛЕ ПЕРЕЛОМОВ ДИСТАЛЬНОГО ОТДЕЛА БЕДРЕННОЙ КОСТИ: ОПРЕДЕЛЕНИЕ ПОНЯТИЙ, ДИАГНОСТИКА, ЛЕЧЕНИЕ

Несмотря на достижения современной медицины, травмы и заболевания опорно-двигательной системы, остаются одной из главных причин инвалидизации населения. Они стабильно занимают третье место в структуре первичной инвалидности, уступая лишь заболеваниям сердечно-сосудистой системы и онкологии и составляют ежегодно несколько тысяч человек или 7-8 % от общего числа впервые признанных инвалидов [53, 69, 70, 102].

Нужно отметить, что повреждения опорно-двигательного аппарата приводят к наибольшим социально-экономическим затратам, так как среди лиц молодого и среднего возраста, имеющих высокую трудовую активность, инвалидность вследствие полученной травмы, занимает первое место. По данным зарубежных исследователей [69, 70] инвалидность после переломов костей составляет 30-43,5 % общей инвалидности среди населения.

Несросшиеся переломы и ложные суставы являются проявлением общей проблемы – нарушений репаративного остеогенеза костной ткани после переломов. Отсутствие консолидации перелома приводит к резкому ограничению функции поврежденного сегмента, нарушению работоспособности, является причиной стойкой инвалидизации и трудностям в социальной адаптации пострадавших. Нарушение процессов сращения после травм конечностей наблюдается в 15-18 % пострадавших [29]. Некоторые авторы утверждают, что количество пострадавших с нарушением консолидации переломов достигает 25 % [5, 23]. Об удельном весе нарушений сращения переломов среди других причин инвалидности и

травматологических больных свидетельствуют данные МСЭК: в 18,1 % случаев, когда пациент был признан инвалидом, непосредственной причиной инвалидности стали нарушения консолидации переломов [59].

В то же время удельный вес неудовлетворительных результатов лечения собственно ложных суставов и дефектов сегментов конечностей составляет, по данным разных авторов, от 14,5 до 31 %, что свидетельствует о сложности лечения данной патологии [53, 77, 114, 134, 161, 164, 178].

В структуре травматизма околосуставные переломы дистального отдела бедренной кости относятся к категории тяжелых повреждений опорно-двигательного аппарата и составляют 6-8 % по отношению ко всем переломам скелета [22, 72, 191]. По данным литературы нарушение консолидации после переломов дистального отдела бедренной кости возникает после консервативного лечения в 15-22 % случаев и после хирургического лечения в 3–6 % случаев [67, 164]. Данный вид патологии приводит к длительной потере трудоспособности и к инвалидности пациентов [166, 192].

Тяжелые последствия нарушений консолидации костной ткани после переломов дистального отдела бедренной кости, которые влияют на функцию конечности, и трудности, возникающие во время восстановительного лечения, обусловливают актуальность рассматриваемой темы.

1.1 Определение понятия нарушение консолидации перелома

Репаративный остеогенез представляет собой стадийный процесс, который контролируется многоуровневой системой регуляции, вовлекает в себя расходование ресурсов организма и имеет стадийно-зональные и временные характеристики [50, 60, 111]. Нарушение течения какой-либо из этих фаз может привести к развитию различных клинических проявлений нарушений консолидации перелома: перелому с замедленной консолидацией, различным видам несросшегося перелома, псевдоартрозу [111].

Несмотря на то, что регенерация костной ткани является генетически обусловленным процессом, в 10-15 % случаев при сращении переломов имеет место нарушение репаративного остеогенеза [62].

Существующие классификации клинических проявлений нарушений консолидации переломов (НКП) являются определенными клинико-рентгенологическими схемами, не всегда содержащими четкие, строго обоснованные критерии. Большинство авторов [6, 33, 67, 80, 96, 110] различают:

– замедленную консолидацию;

– несросшийся перелом;

– псевдоартроз (неоартроз): диафизарный, метаэпифизарный;

– костный дефект: диафизарный, эпифизарный (болтающийся сустав).

Понятие «замедленная консолидация» довольно относительное, так как сроки сращения переломов у каждого пациента индивидуальны и зависят от многих факторов. Консолидацию принято считать замедленной, если отсутствуют рентгенологические признаки формирования костной мозоли в стандартные сроки для конкретной локализации перелома, клинически сохраняется болезненность и качательные движения в зоне перелома [96]. На рентгенограмме могут определяться признаки образования костной мозоли, которая по своей «зрелости» не соответствует сроку, прошедшему с момента травмы для данной локализации [58].

Перелом с замедленной консолидацией – клиническое проявление НКП, характеризующееся отсутствием рентгенологических и клинических (наличие патологической подвижности в зоне перелома) признаков сращения перелома в определенные для перелома данного типа и локализации сроки [96, 128]. Следовательно, диагноз перелом с замедленной консолидацией предполагает наличие определенных сроков сращения для различных локализаций. Большинство авторов работ посвященных НКП, определяют временные рамки этих сроков для переломов дистального отдела бедренной

кости – от 3,5 до 6 месяцев, для переломов большеберцовой кости – от 2,5 до 3 месяцев после травмы или операции [8, 26, 57, 128] или же в эти сроки должна отмечаться положительная динамика по данным рентгенографии [96, 191]. При отсутствии сращения к данному моменту ситуация расценивается как перелом с замедленной консолидацией. В настоящее время большое внимание уделяется механизму травмы и степени повреждения мягких тканей при переломе. В связи с этим некоторые авторы определяют сроки сращения перелома в зависимости от этих параметров: «…в определенные сроки для типа, локализации перелома, а также степени повреждения кости и мягких тканей» [161].

Фактически, определение несросшегося перелома или несращения отличается от перелома с замедленной консолидацией только временем, прошедшим с момента травмы. Согласно B.G. Weber с соавт., диагноз несросшегося перелома правомочен в том случае, когда истек двойной-тройной срок, необходимый для консолидации данного перелома и нет рентгенологических или клинических признаков сращения перелома [193]. В 1986 году комиссия FDA (Food and Drug Administration) сформулировала определение для несращения перелома: диагноз «несращение» может быть установлен в случае, когда после перелома истекло не менее 9 месяцев и рентгенологически нет признаков динамики мозолеобразования на протяжении последних 3 месяцев [191]. Однако некоторые авторы указывают на то, что такое определение не может быть применено к любому перелому, так как консолидация некоторых переломов длинных костей требует большего времени, особенно при сочетании с местными осложнениями раны после операции остеосинтеза, в то время как ложный сустав шейки бедренной кости формируется в течение 3 месяцев [77, 161, 191].

На наш взгляд, наиболее корректным является определение итальянского исследователя, занимающегося проблемой лечения проявлений нарушений консолидации переломов, Redento Mora:

несросшийся перелом наблюдается при отсутствии признаков сращения после двойного срока (минимальный срок – 6 месяцев), необходимого для его консолидации в соответствии с локализацией повреждения и степени повреждения мягких тканей сегмента; место перелома заполнено волокнистой или хрящевой соединительной тканью; главные клинические признаки: микроподвижность в месте перелома; рентгенологические признаки: наличие просвета линии перелома, склероз концов костных фрагментов, гипертрофическое формирование костной мозоли или атрофическая резорбция фрагментов, также может иметь место рентгенпрозрачность зоны вокруг имплантата при остеосинтезе, что свидетельствует о резорбции кости [161].

Определяя понятие «псевдоартроз» отечественные и зарубежные авторы указывают на характерные рентгенологические, морфологические и клинические критерии [57, 96, 161, 178]:

– наличие диастаза между фрагментами перелома на рентгенограмме;

– наличие замыкательных пластинок на концах отломков;

– между концами фрагментов имеется полость с синовиальной оболочкой, нередко заполненной синовиальной жидкостью;

– отсутствие прорастания костных балочек и доминирование хрящевой ткани между фрагментами;

– безболезненная подвижность в зоне несращения, с возможной деформацией оси сегмента;

Обобщая вышеперечисленные критерии, можно заключить, что псевдоартроз является заключительной формой развития проявлений НКП и характеризуется нарушением перестройки хрящевой ткани в костную с образованием синовиальной капсулы, наполненной внутрисуставной жидкостью, фиброзной и хрящевой тканью. Наряду с синовиальной капсулой в большинстве случаев наблюдается угловая и/или ротационная деформация концов фрагментов.

1.2 Частота встречаемости и особенности клинических проявлений нарушений консолидации переломов дистального отдела бедренной кости

Нарушение консолидации после переломов дистального отдела бедренной кости относительно редко встречающееся, но трудно поддающееся лечению осложнение. По данным литературы замедленное сращение или несращение перелома в дистальном отделе бедренной кости возникает после консервативного лечения в 15-22 % случаев и после хирургического лечения в 3–6 % случаев [67, 164]. Эти данные являются результатом ретроспективных исследований и представляют различные по этиологии, возрасту и способу лечения выборки пациентов.

Несмотря на относительно невысокую встречаемость осложнений связанных с нарушением сращения, данный вид патологии относится к категории тяжелых повреждений опорно-двигательного аппарата, лечение которой сопровождается большим количеством осложнений, приводящей к потере трудоспособности и к длительной инвалидности пациентов [166, 192].

Большинство источников литературы, посвященной различным видам нарушений консолидации перелома, описывают данную патологию в диафизарном отделе кости. В отечественной и зарубежной литературе проблема нарушения сращения в метаэпифизарной зоне освещена недостаточно [192]. В определенной мере это связано с невысокой распространенностью нарушений сращения переломов на данном участке кости [166]. Однако лечение пациентов с различными проявлениями НКП метаэпифизарной зоны связано с определенными трудностями, продиктованными архитектоникой этих участков кости и величиной суставного фрагмента, что необходимо учитывать при выборе способа хирургического лечения и последующем восстановительном лечении [18, 46, 47, 134, 164, 192].

Особенностями НКП эпифизарной и метадиафизарной зоны являются:

– наличие короткого суставного фрагмента, который представлен преимущественно губчатой костной тканью [178, 192, 195];

– строение метаэпифизарной части костного канала длинных костей: расширение интрамедуллярного канала в дистальной части бедренной кости, что необходимо учитывать при выборе фиксатора [46, 77, 103];

– в суставном фрагменте присутствует тонкий кортикальный слой, что отрицательно сказывается на жесткости фиксации металлоконструкцией [192, 195];

– обильным кровоснабжением суставного фрагмента и умеренным, в сравнении с суставным, кровоснабжением второго (не суставного) фрагмента [43, 164];

– наличием в подавляющем большинстве случаев контрактуры смежного сустава (чаще всего коленного) [17, 47, 48, 166, 192].

1.3 Строение дистального метаэпифиза бедренной кости

Из литературных источников известно, что костный канал бедренной кости по форме напоминает песочные часы с наличием расширения в проксимальном и дистальном метафизарном отделе – субистмальная зона, и сужения – истмальная зона, в диафизарном участке кости, в 70 % случаев сагиттальный диаметр больше фронтального [2, 67, 76, 101, 103, 195]. Исследователи из Болонского университета проанализировали 354 переднезадних рентгенограммы бедренных костей здоровых людей разного пола, возрастной коридор – от 20 до 65 лет [132]. Целью исследования было изучение формы внутрикостного канала и изменение толщины кортикального слоя на протяжении бедренной кости. Авторы указывают, что истмальная зона (наиболее узкий участок канала) располагается в диафизарной части бедренной кости на расстоянии 20-22 см от верхнего края латерального мыщелка и диаметр костно-мозгового канала в этой зоне, в

зависимости от индивидуальных особенностей, может составлять промежуток от 8 до 16 мм в диаметре. В дистальном отделе кости, на расстоянии 10 см от верхнего края латерального мыщелка интрамедуллярный канал, в 90 % случаев, имеет ширину около 2 см, на участке 6 см, внутрикостный канал имеет расширение в зависимости от типа канала от 2,5 до 3,5 см [132]. Таким образом, ширина костномозгового канала по мере удаления от истмальной зоны изменяется: на расстоянии 10 см от верхнего края латерального мыщелка его ширина увеличивается в среднем на 67 %, на расстоянии 6 см – ширина костномозгового канала увеличивается в среднем на 150 %.

В плоскости поперечного сечения костный канал длинных костей состоит из двух, разных по плотности, костных слоев: внутренний спонгиозный слой (губчатая костная ткань) и наружный кортикальный слой (слой компактной кости). В диафизарном отделе соотношение этих слоев представлено 1:6, спонгиозный слой к кортикальному слою [68]. По мере удаления от истмальной зоны диафиза к эпифизарному отделу длинной кости это соотношение изменяется: кортикальный слой истончается, спонгиозный слой расширяется. На участке в 10 см от верхнего края латерального мыщелка кортикальный слой кости истончается в 2 раза в сравнении с истмальной зоной. На участке ниже 6 см. от верхнего края латерального мыщелка толщина компактного вещества кости не превышает 2,5-3 мм, а костномозговой канал заполнен губчатым веществом – спонгиозной костью [103]. Губчатая костная ткань представляет собой решетчатую конструкцию, состоящую из трабекул, следующих траекториям действия напряжений. По разным литературным источникам значения модуля упругости губчатой кости находятся в пределах значений от 26 до 600 МПа, но они всегда ниже этих показателей для компактной кости (кортикальный слой) примерно в 10 раз. Предел прочности на сжатие губчатого вещества колеблется в пределах от 13,7*103 Н/м^2 до 147*103 Н/м^2, для сравнения, – эта же характеристика для компактного вещества бедренной кости составляет диапазон от

1470*103Н/м^2 до 2940*103 Н/м^2, т.е. в десятки раз выше [68]. Значительный разброс данных объясняется, по-видимому, условиями приготовления образцов для испытаний, а также естественной анатомической изменчивостью.

Принимая во внимание вышеперечисленные характеристики губчатой и кортикальной кости, а также изменение соотношения этих двух слоев по мере приближения к суставной части кости, для клинической травматологии и ортопедии представляют интерес топографо-морфологические характеристики кости на протяжении ее длины. Применительно к хирургическому лечению вышеизложенные параметры могут, и будут влиять на прочностные характеристики системы «кость-фиксатор» для всех типов фиксаторов. При использовании для фиксации фрагментов накостного фиксатора важным моментом является изменение толщины компактного слоя кости. При использовании внутрикостного фиксатора необходимо учитывать как толщину компактного слоя, так и расширение интрамедуллярного канала кости [103, 153, 183]. Для успеха хирургического лечения переломов или клинических проявлений НКП (замедленное сращение, несросшийся перелом и др.) важно учитывать локализацию зоны несращения, т.к. данный параметр влияет на стабильность системы «кость-фиксатор», что, в конечном счете, влияет на сроки нагружения конечности и безопасность восстановительного лечения.

1.4 Классификации клинических проявлений нарушений консолидации перелома

«…Знание классификации псевдоартрозов важно для врача-практика, т.к. четкое определение типа клинической патологии позволяет правильно ориентироваться в выборе метода его лечения…»

С.В. Гюльназарова

На сегодняшний день не существует специальной классификации нарушений консолидации для эпифизарных и метадиафизарных нарушений сращения переломов. В основу большинства существующих классификаций несращений и псевдоартрозов положены клинико-рентгенологические характеристики, морфологические изменения, степень остеогенной активности, наличие гнойного процесса в зоне повреждения и т.д., но в большинстве классификаций используется комбинационный принцип [34, 96].

В отечественной школе ортопедии и травматологии проблемой нарушения сращения костей занимались: А.А. Корж, В.Д. Чаклин, С.В. Гюльназарова, В.М. Гайдуков, В.С. Дедушкин, В.И. Шевцов, А.В. Калашников, Л.Д. Горидова, К.К. Романенко, Т.А. Ревенко и др.

С.В. Гюльназарова предложила классифицировать ложные суставы следующим образом [34]:

А. По клинико-рентгенологической картине: 1) тугие; 2) болтающиеся; 3) неоартрозы с образованием синовиальной оболочки;

Б. По наличию гнойных осложнений: 1) асептические ложные суставы; 2) инфицированные (ранее или в настоящее время); 3) осложненные остеомиелитом;

В. По локализации.

В.М. Гайдуков и В.С. Дедушкин (1994) различают четыре типа ложных суставов в зависимости от степени их остеогенной активности: гипертрофические ложные суставы с сохраненной остеогенной активностью; гипертрофические ложные суставы; гипотрофические ложные суставы, атрофические ложные суставы [80].

В.И. Шевцовым (1996) для выбора методики чрескостного остеосинтеза была предложена классификация псевдоартрозов, в которой псевдоартрозы распределены по следующим 10 признакам: этиология, пораженный сегмент, количество псевдоартрозов, состояние концов отломков, форма концов отломков, степень смещения костных отломков и состояние оси сегмента, выраженность патологической подвижности,

наличие гнойной инфекции, диастаз между отломками, сопутствующее укорочение сегмента [112].

Среди классификаций, получивших наибольшее распространение за рубежом считаем необходимым выделить две: классификация Weber и Cech (1976) и классификация H. Rosen (1993) [119, 136].

Классификация Weber и Cech, разработанная двумя американскими ортопедами основана на степени биологической реактивности отломков несросшегося перелома: биологически реактивные (гипертрофические и олиготрофические) и биологически ареактивные (дистрофические, некротические, дефект-псевдоартрозы и атрофические) [193].

Стоит отметить, что в настоящее время развитие современных погружных металлоконструкций, а также усовершенствование техник оперативного вмешательства привело к снижению встречаемости «классических» неоартрозов, вместе с этим в практической медицине все чаще приходится сталкиваться с замедленной консолидацией переломов. Вышеуказанные классификации не включают в себя данный вид НКП.

Вторая классификация (табл. 1.1), учитывающая срок прошедший с момента травмы, была предложена H. Rosen [177]. В ней учитывается сроки образования дисрегенеративного процесса, что позволяет выделить перелом с замедленной консолидацией и несросшийся перелом.

Следует отметить, что, несмотря на подробное описание видов несращений в классификации Weber’a, их разделение осуществляется на основании только рентгенологической картины зоны повреждения. В то же время в основе классификации Rosen’a лежит ряд таких дополнительных факторов, как время, прошедшее с момента травмы, локализация несращений и степень смещения отломков, степень мозолеобразования, наличие инфекционного процесса. Указанные преимущества классификации Rosen‘a, по сравнению с классификацией Weber‘a, объясняют причину ее использования в наших исследованиях.

Таблица 1.1

Классификация различных видов дисрегенерации по Rosen (1993)

I. Время или степень	***III. Степень мозолеобразования***
A. Замедленное сращение B. Несращение 1. Мобильное (с наличием дефекта) 2. Стабильное C. Синовиальный псевдоартроз	A. Гипертрофическая (хорошо васкуляризированная – реактивная) 1. «Слоновья нога» 2. Олиготрофическое B. Гипотрофическая (гиповаскулярная – нереактивная) 1. Без промежутка между концами отломков 2. Некротизированный фрагмент 3. С наличием промежутка между концами отломков
II. Локализация и смещение	***IV. Инфекция***
A. Диафизарные несращения 1. Без смещения 2. Со смещением B. Метафизарные несращения 1. Внутрисуставные 2. Внесуставные	A. Неинфицированное несращение B. Инфицированное несращение 1. Без свищей и отделяемого (3 последних месяца) 2. С наличием свищей и отделяемого

1.5 Диагностика клинических проявлений НКП (перелом с замедленной консолидацией, несращение, псевдоартроз)

К основным методам оценки сращения кости после перелома традиционно относят данные клинического и рентгенологического обследования [53, 62, 96, 161, 178, 191]. При этом развитие современных средств диагностики позволяет использовать новые методы и устройства для получения дополнительной информации и, основываясь на них, назначать план лечения. А.В. Калашников в своей работе, посвященной диагностике нарушений репаративного остеогенеза у пациентов с переломами длинных костей выделяет основные и дополнительные методы оценки течения консолидации перелома [53]. К основным методам диагностики переломов с признаками нарушений сращения относятся: анамнестические данные (анамнез жизни пациента, обстоятельства травмы, предыдущее лечение),

клиническое обследование, рентгенографическое исследование перелома, доплерография, сонография. Данные полученные на основании этих методов обследования позволяют выявить биомеханические, гемодинамические и, в определенной мере, структурно-функциональное состояние костной ткани [53, 111]. К дополнительным методам диагностики нарушений сращения кости в зоне перелома относят: КТ-исследование, МРТ-исследование, лабораторные методы (иммунологические, биохимические), денситометрию, морфологическое исследование биоптата, взятого при выполнении реконструктивно-восстановительной операции [53, 95, 161].

Основные методы диагностики

Сбор анамнеза у пациента с подозрением на наличие нарушения консолидации костной ткани преследует цель выявить присутствие факторов, негативно влияющих на остеогенез. Следовательно, при сборе анамнеза жизни врач оценивает наличие сопутствующих системных заболеваний, присутствие вредных привычек, объем повседневной физической активности и т.п. Анамнез заболевания включает в себя выяснение обстоятельств травмы (механизм травмы, вид и сроки первичного лечения перелома, наличие каких-либо осложнений в процессе лечения) и сбор субъективных данных: боль, нарушения чувствительности конечности [108].

Клинический осмотр включает в себя визуальный осмотр выявляющий наличие отека, состояние мягких тканей, укорочение и/или нарушение оси сегмента и мануальное обследование поврежденной конечности: наличие подвижности в месте перелома и крепитации. Также клинический осмотр позволяет выявить косвенные признаки присутствия инфекции: отечности, локального повышения температуры, эритемы, наличия свищевых ходов, присутствие болевого синдрома [53, 57, 96, 128, 161, 178]. В литературе, посвященной диагностическим критериям нарушений сращения перелома, большое внимание уделено наличию подвижности в зоне перелома [57, 96, 109, 128, 161, 191]. В качестве одного из наиболее простых тестов, позволяющих судить о степени сращения перелома, P.R. Kay и соавт. (1992)

предлагает оценку способности поврежденного сегмента противостоять механической нагрузке – тест сгибания [159]. Для диагностики венозной недостаточности, как одного из факторов, негативно влияющих на процесс сращения перелома, А.В. Калашников в диссертационном исследовании, посвященном диагностике нарушений репаративного остеогенеза, описывает методику Фишкина в сочетании с маршевой пробой Delbett-Pertes [53]. Методика, описанная в работе А.В. Калашникова, заключается замере сантиметровой лентой окружности поврежденной конечности в нескольких местах выше и ниже места перелома, затем накладывается эластический жгут на верхнюю треть бедра (натяжение жгута рассчитано лишь на сдавление подкожных вен) и больному предлагают пройтись по комнате, после чего производятся замеры в тех же участках конечности. Проба считается положительной в случае увеличения объема сегмента более чем на 5 %.

Для определения дальнейшей тактики лечения перелома с нарушенным сращением, а также для прогноза конечного результата лечения важно выяснить объем движений в смежных суставах, мышечную силу, ось и/или укорочение сегмента в случае наличия деформации.

Рентгенографическое исследование перелома предполагает изучение места перелома в переднезадней и боковой проекции с захватом двух смежных суставов [128, 164]. При прохождении линии перелома под углом к вышеназванным плоскостям, может быть выполнена рентгенография в боковой проекции [128, 161]. При оценке перелома с нарушениями сращения костной ткани методом рентгенографии особенно важно позиционировать зону перелома строго вдоль центрального луча рентген-трубки, т.к. в противном случае присутствует искажение на плоскости рентгенограммы зависящее от удаленности от оси центрального луча [128]. Как уже говорилось выше, основным ранним признаком НКП является отсутствие на рентгенограммах динамики мозолеобразования [161, 191, 193] При этом, в случае подозрения на перелом с замедленной консолидацией, рентгенографию следует выполнять ежемесячно [170]. Для псевдоартроза

характерными рентгенографическими признаками являются: наличие тени на концах фрагментов, что свидетельствует о закрытии концов костномозговых каналов пластинкой компактного вещества и наличие диастаза между фрагментами [57, 90, 96, 161, 178]. При длительном существовании псевдоартроза формируется т.н. «новый сустав» – неоартроз, со всеми элементами сустава – гладкими зашлифованными хрящевыми поверхностями краев фрагментов, суставной сумкой и наличием синовиальной жидкости. На рентгенограммах отмечается укорочение, закругление отломков, еще большее уплотнение концов фрагментов. Один из концов блюдцеобразно расширяется, другой принимает форму суставной головки [90]. Для измерения подвижности в зоне перелома, а также при начинающейся деформации рекомендовано выполнение рентгенографии под нагрузкой и без нее [161]. Сравнение рентгенограмм позволяет выявить подвижность в месте перелома и нарастающую деформацию под действием веса пациента.

Доплерография позволяет оценить состояние артериального кровообращения, поврежденного сегмента и проходимость венозного русла [111]. На основании этих данных врач может косвенно оценить и обозначить тип несращения, построить алгоритм лечения, назначить своевременную медикаментозную коррекцию. Также доплерография позволяет наблюдать васкуляризацию регенерата, что имеет значение при определении степени активного нагружения конечности [53].

Значимость *ультразвуковой сонографии* заключается в возможности визуальной оценки субхондральной пластинки костных фрагментов, иными словами оценки формирования регенерата, т.е. активность репаративного остеогенеза [100, 105, 111]. На основании полученных данных можно прогнозировать течение процессов восстановления целостности кости. Также ультразвуковой метод исследования может применяться с целью выявления интерпозиции мягких тканей между фрагментами перелома [6].

Дополнительные методы диагностики

Компьютерная томограмма не является специфическим методом диагностики перелома с явлениями НКП. Однако данный метод может быть использован в случае наложения тени имплантата на место перелома и при прохождении линии перелома через суставную поверхность [128, 164].

Магниторезонансная томография является информативным методом диагностики состояния мягких тканей окружающих зону несращения. Метод имеет наибольшую ценность при дифференциальной диагностике гнойно-некротических процессов.

Лабораторные методы диагностики

Из биохимических показателей, используемых в ортопедо-травматологической практике, наиболее широко применимы следующие: определение активности фосфатаз, концентрация кальция, неорганического фосфата в сыворотке крови, определение в крови продуктов деградации костного матрикса, остеотропных гормонов, фракции гидроксилпролина, остеокальцин [53, 71, 111]. В последнее время в зарубежной и отечественной ортопедии разработаны методы диагностики состояния костной ткани с использованием т.н. маркеров резорбции костной ткани [111]. Биохимические маркеры резорбции кости – это в основном различные фрагменты коллагена I типа, а также неколлагеновые белки (сиалопротеин и костная кислая фосфатаза), попадающие в кровоток из зоны резорбции костного матрикса. Эти маркеры определяются в моче или в сыворотке крови. Основными биохимическими показателями, используемыми в клинической практике в качестве критерия резорбции костной ткани, служат гидроксипролин мочи, пиридиновые связи коллагена и продукты деградации коллагена I типа – N- и C-телопептиды.

Особенностью регенерации костной ткани при остеосинтезе является участие остеотропных гормонов: паратиреодина, кальцитонина, кальцитриола – в контроле за клеточной и метаболической активностью на протяжении указанных выше фаз резорбции и минерализации. Изучению

динамики данных гормонов при выполнении остеосинтеза, их влиянию на костную ткань посвящено достаточно много публикаций [7, 12, 36, 37]. Учитывая важную роль щитовидной железы в кальциевом гомеостазе и процессе регенерации костной ткани, анализ содержания остеотропных гормонов нередко используется в практической медицине [55].

Применительно к диагностике несращений костной ткани можно выделить следующие иммунологические показатели: количественное определение Т-лимфоцитов, субпопуляции Т-клеток теофиллинрезистентные (Ет.р.-РОК) и теофиллинчувствительные (Ет.ч.-РОК), иммуноглобулины А, М, G, фагоцитарную активность нейтрофилов, функциональную активность нейтрофилов [55]. Повышение остеорезорбции характеризуется снижением числа нейтрофилов, нейтрофильных фагоцитов и иммуноглобулинов класса в до операции, понижением иммуноглобулинов класса А и В в раннем послеоперационном периоде, а также устойчивым наличием признаков сенсибилизации – увеличением числа эозинофилов, уровня иммуноглобулинов класса Е, положительной реакцией микропреципитации с компонентами фиксирующих металлоконструкций [10].

Существуют работы, посвященные прогнозированию течения процессов сращения перелома на основании результатов иммунологического исследования больных с разными сроками перестройки дистракционного регенерата. Так, специалистами из Иркутского научного центра реконструктивной и восстановительной хирургии был разработан способ прогнозирования регенерации костной ткани больных остеомиелитом при дистракционном остеосинтезе: при выявлении после операции перед началом этапа дистракции индекса соотношения содержания в сыворотке крови у больного иммуноглобулина класса А к абсолютному количеству Т-лимфоцитов 2,0 и более прогнозируют нарушение регенерации костной ткани, в остальных случаях прогноз благоприятный [65, 84].

Метод двухэнергетической рентгеновской абсорбциометрии (ДРА) позволяет количественно определить в различных участках скелета показатели

минеральной плотности кости, выраженные в граммах на 1 $см^2$ площади исследованного участка [86]. Таким образом, денситометрия позволяет диагностировать остеопению и остеопороз. Специалистами в области заболеваний, связанных с изменением минеральной плотности костной ткани, ДРА рассматривается как «золотой стандарт» методов костной денситометрии [51, 86, 93, 106, 146, 151, 163]. Несмотря на популярность и доступность методики, в отечественной и зарубежной литературе недостаточно освещен вопрос минеральной плотности костных фрагментов при переломе с замедленной консолидацией или несросшемся переломе [146, 164, 192]. В некоторой степени о структурно-функциональном состоянии костной ткани (СФС КТ) в зоне нарушенного остеогенеза позволяет судить метод стандартной рентгенографии. Однако способ диагностики остеопороза путем оценки рентгенограмм различных костей скелета, например по индексу Нордина-Барнетта [121], разработан для диафизарного участка кости и малопригоден для метаэпифизарной части. Визуальная оценка плотности тени кортикальной пластинки на рентген снимке не дает количественных характеристик СФС КТ и всегда имеет индивидуальную погрешность, зависящую от условий рентгенографии и опыта врача. На наш взгляд данные о СФС КТ в зоне несращения позволяют дифференцированно подойти к выбору имплантата при остеосинтезе и откорректировать медикаментозную терапию в послеоперационном периоде.

Морфологическое исследование биоптата, взятого при выполнении реконструктивно-восстановительной операции или во время биопсии, в некоторых случаях помогает провести дифференциальную диагностику НКП между инфекционным и неинфекционным процессом, новообразованием, системной патологией (несовершенный остеогенез, болезнь Педжета и др.) [161].

Ткань, взятая из неинфицированного гипертрофического несращения богата сосудами, распространяющимися на периостальную костную мозоль. Промежуток между фрагментами заполнен фиброзной или фиброзно-

хрящевой тканью [161]. Для атрофического неинфицированного несращения характерным является недостаточное количество костной ткани в зоне перелома, в этом случае в зоне перелома будет формироваться соединительная ткань и хондроид. Отмечается слабое развитие периостального регенерата, который не перекрывает зону перелома.

В случае возникновения инфекционных осложнений в зоне несращения перелома микроскопически определяются скопления клеток лимфоцитарно-лейкоцитарного ряда и резорбция трабекул как материнской, так и новоброзованной кости, вплоть до формирования участков некроза.

1.6 Современный подход к лечению пациентов с клиническими проявлениями НКП дистального отдела бедренной кости

Переходя к вопросам лечения различных видов НКП, следует отметить, что, несмотря на значительное количество руководств и статей, посвященных вопросам лечения несращений и псевдоартрозов длинных костей [6, 15, 32, 48, 95, 102, 161, 178, 191], авторы приводят лишь небольшие разделы, освещающие лечение этой патологии в метаэпифизарной, метадиафизарной области. Литературные источники, описывающие лечение замедленно срастающихся переломов встречаются еще реже, и речь в них идет, главным образом, о причинах, повлекших нарушение регенерации с отсутствием рекомендаций касательно показаний к выбору тактики и методики их лечения [17, 47, 154, 178, 192].

Лечение несросшихся переломов и особенно достижение сращения при НКП метаэпифизарной зоны бедренной кости весьма проблематично. Как уже было сказано выше, данная локализация осложнений процесса сращения имеет свои особенности в костной архитектуре и кровоснабжении суставного фрагмента. В дополнение к имеющимся трудностям околосуставная локализация несращения в подавляющем большинстве случаев сопряжена с наличием контрактуры коленного сустава. В связи с этим, при лечении

пациентов с различными клиническими формами НКП дистального отдела бедренной кости, по мнению большинства авторов, необходимо придерживаться комплексного подхода, который бы включал в себя анализ и коррекцию факторов повлекших неудачу на предыдущих этапах лечения, тщательное предоперационное планирование хирургического лечения и грамотную физиофункциональную реабилитацию на послеоперационном этапе лечения [77, 95, 96, 111, 128, 161, 191].

Как указывает д-р David La Velle (Campbelle's Operative Orthopaedics, 1999) сложность лечения пациентов с НКП возрастает с количеством характеристик патологического процесса задействованных в данном случае: наличие деформации, укорочение, костный дефект, инфекция [191]. При планировании комплекса лечебных мероприятий необходима четкая постановка задачи и конечной цели лечения.

М.Е. Мюллер с соавт. (1996) считает, что при лечении псевдоартрозов основными целями являются: коррекция деформации (угловой, ротационной, по длине и ширине), мобилизация прилегающих тугоподвижных суставов, достижение сращения перелома в разумное время путем наименьшего числа операций, а при инфицированных псевдоартрозах обязательным моментом является излечение инфекции [77].

Как и при лечении других нозологий в ортопедии и травматологии, в лечении различных клинических проявлений НКП – переломов с замедленной консолидацией, несросшихся переломов и псевдоартрозов, можно выделить консервативные и оперативные методы. Оперативные методы также могут быть разделены на открытые и закрытые методики, т.е. те, что связаны с прямым воздействием на участок несращения и те, которые выполняют ортопедическую коррекцию, не обнажая зону перелома.

1.6.1 Хирургические методы лечения НКП

Проблема хирургического лечения НКП длинных костей отражает отношение хирургов к этой патологии как к состоянию с «затухшим» остеогенезом. В первой трети прошлого столетия в хирургии ложных

суставов господствовал принцип, сформулированный E. Lexer, согласно которому, считалось необходимой широкая резекция псевдоартроза в пределах здоровой кости. В основе этого мнения лежало убеждение в том, что отломки, образующие ложный сустав, представляют собой изолированные костные культи, в которых костеобразование давно закончилось и поэтому они совершенно не способны к регенерации [34]. Позже многие клинические и экспериментальные работы, посвященные морфологии ложных суставов [13, 51, 113, 147] убедительно доказали, что длительно господствовавшее мнение о снижении регенеративных способностей псевдоартроза было ошибочным. Во всех случаях развития нарушения костного сращения в зоне перелома выявляется процесс костеобразования различной интенсивности. При этом в гипертрофических ложных суставах остеогенез выражен активнее, а в гипотрофических – слабее [34].

По мнению О.Н. Гудушаури и соавт. [83], к операции, связанной с вмешательством на самом ложном суставе, можно прибегать в том случае, если есть возможность устранить деформацию кости, прочно фиксировать отломки, применить костную пластику, а также, если отсутствует реальная опасность некроза кожи, мягких тканей и вспышки дремлющей инфекции.

Схожего мнения придерживается проф. В.С. Балакина, выдвигая основные принципы хирургического лечения ложных суставов: атравматичная техника операции, неподвижное соединение отломков в правильном положении, что создает оптимальные условия для регенерации костной ткани, и биологическая стимуляция процессов регенерации при помощи костной пластики [6].

В настоящее время современные руководства по лечению НКП предлагают следующие принципы оперативного лечения [111, 128, 178, 191]:

– прочная фиксация отломков;

– минимальная травматизация костных и мягкотканных структур поврежденного сегмента;

– максимальное восстановление оси и длины сегмента;

– ранняя функция поврежденной конечности.

В хирургическом лечении посттравматических НКП следует выделить два крупных направления: лечение инфицированных псевдоартрозов и лечение асептических ложных суставов, при которых возможно применение различных способов фиксации.

При инфицированных ложных суставах длинных костей подавляющее большинство авторов во всем мире отдают предпочтение закрытому остеосинтезу аппаратами внешней фиксации [161, 164, 178, 187, 191]. Пионером использования аппаратов при инфекции в зоне несращения был H. Greifensteiner [148], а из отечественных авторов можно назвать О.Н. Гудушаури, Г.А. Илизарова [31, 48]. При наличии крупных секвестров, поддерживающих воспалительный процесс, в настоящее время применяют радикальную некрэктомию в сочетании со стабильной фиксацией аппаратом внеочаговой фиксации, постоянным орошением очага, активной аспирацией, использованием остеотропных антибиотиков [30, 56, 161, 164, 178, 191].

При асептических псевдоартрозах возможно использование различных методов хирургического лечения, которые можно разделить на 3 группы:

1. Внеочаговый чрескостный остеосинтез (ВЧО) аппаратами внешней фиксации с применением либо без применения костной пластики;

2. Погружной стабильный остеосинтез (пластины, стержни, специальные устройства) с применением либо без применения костной пластики;

3. Комбинированный остеосинтез: погружной остеосинтез в сочетании с аппаратом внешней фиксации с применением либо без применения костной пластики.

Использование для стабилизации фрагментов аппарата внешней фиксации и принципов Илизарова, по мнению многих авторов, является хотя и трудоемким, но очень эффективным при лечении несращений, так как

имеется возможность проведения динамического контроля и коррекции процесса сращения перелома [16, 28, 32, 33, 45, 48, 108, 126, 161, 169, 180]. Применение в последнее время аппаратов внешней фиксации гибридного типа значительно уменьшило количество проблем, связанных с использованием классического аппарата Илизарова, при сохранении таких его бесспорных преимуществ, как малая инвазивность и бережное отношение к окружающим мягким тканям, возможность коррекции деформации, стабильность фиксации, возможность ранней осевой нагрузки [39, 82, 118, 155, 174, 191]. Вместе с тем, высоко оценивая достигнутые анатомо-функциональные результаты восстановления целостности конечности у пациентов с ложными суставами длинных костей, некоторые авторы единственным, но существенным недостатком методов фиксации фрагментов аппаратами ВЧО (спицевыми, стержневыми и комбинированными аппаратами) считали продолжительный срок необходимого использования пациентом аппарата, находящегося во внешней среде, что создает неудобство для пациента и повышает риск вторичного инфицирования кости и мягких тканей [28, 85, 127, 161, 168, 182]. Также необходимо учитывать, что фиксация зоны несращения метаэпифизарного участка (дистальный отдел бедра, проксимальный отдел голени) в большинстве случаев диктует необходимость обездвиживать коленный сустав, что неминуемо сказывается на дальнейшей функции этого сустава, приводя к стойким контрактурам, тугоподвижности и ограничению движений.

Учитывая вышеуказанные обстоятельства, а также необходимость стандартизации лечебного процесса, сокращение сроков лечения пациента, в современной практике лечения последствий переломов широкое применение получили современные технологии погружной фиксации фрагментов: накостный остеосинтез и остеосинтез интрамедуллярным стержнем. Данные методы фиксации названы, в том числе и сторонниками чрескостного остеосинтеза, «золотым стандартом» в травматологии и ортопедии [15, 77, 134].

На сегодняшний день в литературе, посвященной хирургическому лечению нарушениям консолидации перелома длинных костей, фигурируют два основных типа погружных фиксаторов – блокирующийся интрамедуллярный стержень [176, 192, 196] и блокирующаяся накостная пластина: LISS (Less Invasive Stabilization System – малоинвазивная стабилизирующая система), LCP (Locking Compression Plate – блокирующаяся компрессионная пластина) или аналог [122, 123, 129, 139, 149, 164, 166, 184, 190]. При этом нет единого мнения касательно выбора того или иного способа фиксации при лечении псевдоартрозов в метаэпифизарной зоне длинных костей [134, 136]. В том числе нам не удалось обнаружить исследований с описанием четких показаний для использования определенного фиксатора в зависимости от локализации участка несращения или других факторов, характеризующих данный вид НКП.

В выборе тактики хирургического лечения нарушения процесса сращения основополагающим моментом будет являться определение типа данной формы дисрегенерации по одной из имеющихся классификаций: Judet and Judet; Müller, Weber и Cech (1976), классификация H. Rosen (1993) или классификация Paley и Herzenberg, основанная на степени подвижности (клинической) фрагментов. В подавляющем количестве источников литературы, посвященной лечению асептических НКП, авторы выбирают тот или иной метод лечения основываясь на типе псевдоартроза – гипер- или гипотрофическом [83, 91, 95, 161, 189, 191, 197].

В развитии гипертрофического псевдоартроза основную роль играет нарушение стабильности фиксации фрагментов [191]. В ситуации, когда фрагменты достаточно кровоснабжаются избыточная их подвижность приводит к формированию хрящевой ткани, которая не оссифицируется. Иными словами для сращения перелома недостает стабильности фрагментов [128, 161, 191]. Следовательно, для сращения гипертрофического типа ложного сустава лечащему врачу необходимо стабилизировать данный тип дисрегенерации. Наиболее эффективным видом погружного остеосинтеза

при лечении гипетрофического ложного сустава будет являться фиксация блокирующейся пластиной или блокирующимся интрамедуллярным стержнем с компрессией фрагментов [54, 96, 102, 161, 178, 191, 197]. Лечение НКП данного типа в большинстве случаев не требует дополнительной стимуляции остеогенеза [91, 161, 191]. Для правильного предоперационного планирования необходимо также уделить внимание причинам, повлекшим сбой репаративных процессов [91, 111, 178, 197].

Если для инициации процесса сращения при гипертрофическом виде несращения требуется только адекватная стабилизация фрагментов, то лечение гипотрофического несращения, в классическом представлении, требует от метода фиксации не только адекватной фиксации, но и местной стимуляции репаративного остеогенеза с выполнением костной пластики трансплантатом [96, 154]. В зависимости от наличия/отсутствия инфекции в области несращения, а также от состояния мягких тканей, данный тип НКП возможно фиксировать внеочаговым чрескостным аппаратом или накостной пластиной с применением костной пластики и/или используя остеоиндуктивные свойства современных трансплантатов: костных морфогенетических белков (bone morphogenetic proteins – BMPs) для стимуляции остеогенеза [35, 61, 178].

В отдельных руководствах и публикациях встречаются указания, касающиеся применения того или иного метода фиксации в зависимости от степени мозолеобразования псевдоартроза (гипер-, гипотрофический тип), состояния мягких тканей и качества костной ткани в зоне несращения, размеров фрагментов перелома и/или дефекта [102, 161, 164, 184, 191]. Однако при этом нет четких критериев и полноценных алгоритмов выбора тактики хирургического лечения, которые бы учитывали механические факторы при данной локализации дисрегенерации. Некоторые из встреченных нами публикаций предлагают подходящую схему комплексного подхода к лечению НКП, но рассматривают только диафизарный отдел длинных костей [54, 102].

В то же время в зарубежной литературе встречается множество публикаций, в которых сравниваются различные способы фиксации костных фрагментов на моделях перелома дистального отдела бедренной кости [123, 130, 138, 152, 167, 194, 196]. Данные этих исследований, порой противоречивы. Так, одни исследователи проводили сравнения характеристик жесткости системы «кость-фиксатор» на моделях остеосинтеза блокирующейся пластиной (LISS), блокирующимся интрамедуллярным стержнем или клинковой пластиной свежезамороженных трупных костей с имитацией перелома дистального отдела бедренной кости [123]. Авторы указывают, что все три модели обладают схожей степенью устойчивости к торсионным нагрузкам, приблизительно одинаковой степенью жесткости фиксации проксимального фрагмента, отмечая при этом, что модель с применением накостной фиксации LISS показала лучшие характеристики (нагрузка/момент критической деформации) фиксации дистального фрагмента, что является особенно важным при остеосинтезе остеопорозной кости и при лечении перелома с нарушенным процессом регенерации [123]. Интересным представляется исследование, в котором сравнивались показатели жесткости и микроподвижности в зоне перелома на модели перелома дистального отдела синтетической бедренной кости при фиксации блокирующимся интрамедуллярным стержнем (ИМ-стержнем), динамическим мыщелковым винтом (Dynamic Condylar Screw – DCS) и блокирующейся компрессионной пластиной для мыщелков бедренной кости (LISS) [138]. Авторы указывают, что при фиксации модели перелома блокирующимся ИМ-стержнем отмечаются наибольшие показатели жесткости (1,106 Н/мм) и наименьшие показатели подвижности (1.96 мм). При этом в результате воздействия циклических нагрузок на систему «кость-фиксатор» наименьшее число циклов выдержала модель с блокирующимся ИМ-стержнем (9 тыс. циклов). Модель, которая была фиксирована блокирующейся пластиной, выдержала в 2,5 раза большее число циклов. Эти данные полностью согласуются с результатами другого исследования, в

котором авторы также измеряли торсионную, аксиальную жесткость модели и прочность фиксации под воздействием циклических нагрузок на моделях, имитирующих остеопорозную кость [152]. В данной работе сравнивались 4 типа фиксаторов: блокирующаяся пластина LCP и 3 ретроградных блокирующихся стержня: с двумя блокирующими обычными винтами, с одним спиральным винтом-лезвием (spiral blade) и одним обычным винтом и с четырьмя винтами (два в косой плоскости и два – во фронтальной). В данном исследовании модель с фиксацией пластиной показала большую торсионную жесткость, сравнимую с моделью с применением блокирующегося стержня с четырьмя винтами и наименьшую аксиальную жесткость. Наибольшее сопротивление циклическим нагрузкам (момент критической деформации) продемонстрировала модель в которой фиксация перелома осуществлялась блокирующимся ИМ-стержнем с четырьмя винтами, затем модель с пластиной, модель с одним спиральным винтом-лезвием (spiral blade) и одним обычным винтом и модель с двумя блокирующими обычными винтами соответственно. Вместе с тем необходимо заметить, что на практике в дистальный фрагмент бедренной кости крайне редко удается поместить четыре блокирующих винта.

Подводя итог анализа литературы, посвященной хирургическому лечению различных клинических проявлений НКП дистального отдела бедренной кости, можно сделать вывод о недостаточной освещенности в отечественных и зарубежных публикациях вопроса выбора способа фиксации, основанного на учете механических характеристик нарушения консолидации перелома: вида несращения, степени мозолеобразования, длины дистального фрагмента, наличия дефекта костной ткани, площади контакта между фрагментами.

1.6.2 Консервативные методы лечения различных проявлений НКП

Наряду с хирургичскими методами лечения проявлений нарушения консолидации перелома существуют и применяются консервативные методы лечения, направленные как на сращение перелома, так и на вторичные

изменения, вызванные длительным нарушением функции сегмента: мышечной гипотрофии, контрактуры коленного сустава, нарушения функциональности поврежденной конечности (постуральные изменения, стабилометрические изменения) [161].

Медикаментозная терапия

Позитивное влияние фармакотерапии препаратами кальция с витамином D3 было успешно доказано в исследованиях на животных [143] и на человеке [140], в ходе которых были получены свидетельства о том, что данные препараты достоверно влияют на сращение переломов.

Физические средства лечения

Применение ультразвуковых волн в импульсном режиме нашло свое подтверждение в большом количестве работ, посвященных изучению влияния физических средств воздействия на процесс регенерации костной ткани после перелома [9, 20, 88, 137, 145, 157, 158, 188]. Авторами приведено и обосновано позитивное влияние на ремоделирование костной ткани под действием низкочастотных волн (0,4 Вт/см^2) ультразвука в импульсном режиме [20].

Электротерапия при лечении пациентов с нарушением сращения перелома применяется в основном с целью коррекции посттравматических изменений мягких тканей – повышение тонуса поврежденных и гипотоничных мышц, а также с целью улучшения кровоснабжения в поврежденном сегменте [9, 14, 40, 66]. Так, успешно применяется метод электростимуляции пульсирующим током, т.н. «Русская стимуляция», интерференционными токами на гипотоничные мышцы.

Микроволновая терапия (СВЧ-терапия, электромагнитная терапия) демонстрирует эффективность в лечении несращений и псевдоартрозов, что подтверждено во многих клинических исследованиях [124, 172, 185]. Несмотря на то, что до настоящего времени механизм остеогенной стимуляции электромагнитной терапии раскрыт недостаточно, полученные эмпирические доказательства, собранные в клинических исследованиях,

позволяют организации FDA рекомендовать этот метод, как один из эффективных неинвазивных методов лечения несращений, позволяющий ускорить процесс регенерации костной ткани [179].

В числе эффективных методов физических средств воздействия на сращение перелома также находится метод ударно-волновой терапии [144, 181]. Лечебное воздействие ударноволновой терапии осуществляется за счет нескольких механизмов: сосудистого (вызывая микроразрывы и гематому), увеличивая локальный кровоток и ускоряя процессы окисления, разрушая молекулярные связи трикальцийфосфата, что приводит к микрокристаллизации гидроксиапатита [133, 156, 186].

Физическая реабилитация пациентов с нарушением функциональности нижней конечности после хирургических вмешательств на нижней конечности

Исследуя вопрос физической реабилитации пациентов после костно-пластических хирургических вмешательствах на дистальном отделе бедренной кости при нарушениях консолидации перелома или после первичного остеосинтеза, мы отметили недостаточную освещенность данной темы. О методах физической реабилитации при нарушении консолидации перелома упоминается в «Руководстве по реабилитации больных с двигательными нарушениями» (А.Н. Белова, О.Н. Щепетова). Авторы относят нарушение регенерации костной ткани к основным ортопедо-травматологичесим проблемам, требующим участия реабилитологов [9]. В перечень средств лечения входят: сбалансированное, богатое элементами кальция и фосфора питание, физиотерапия, рефлексотерапия, массаж, кинезотерапия. Среди методик кинезотерапии перечисляются изометрическая гимнастика для мышц иммобилизированной конечности, блоковая механотерапия для здоровой конечности, активная индивидуальная гимнастика для свободных от иммобилизации суставов. Однако авторы не приводят конкретной системы нагружения поврежденной конечности, видов индивидуальной гимнастики для заинтересованного сустава. В большинстве

источников литературы для пациентов с интересующими нас повреждениями приводятся общие схемы реабилитационных мероприятий: физические упражнения здоровой конечностью, поврежденной конечностью, ходьба на костылях с частичной опорой на оперированную конечность [25, 40, 41, 88]. Данные руководства не дают конкретных сроков нагружения оперированной конечности, типов нагрузки или примеров упражнений, что не позволяет использовать данные рекомендации на практике. Нам встретилась только одна публикация, в которой вопрос физической реабилитации после металлоостеосинтеза бедренной кости был освещен в достаточной степени: указаны сроки вертикализации пациента, дозированность нагружения конечности, описан вид нагрузки на оперированную конечность на каждом из этапов реабилитации [78]. В данной публикации также учитывается методика остеосинтеза, – статический или динамический блокирующийся интрамедуллярный остеосинтез, что оказывает влияние на сроки нагружения конечности. К сожалению, данная публикация рассматривает исключительно диафизарные переломы бедренной кости. В зарубежной литературе нам также не удалось найти четких рекомендаций по данному вопросу. В частности, некоторые публикации, посвященные реабилитации после металлоостеосинтеза межвертельных и диафизарных переломов указывают на несомненное позитивное влияние раннего применения физических упражнений на сроки сращения и частоту осложнений [150, 142]. Интересным является вывод авторов публикации, посвященной критической оценке доказательной базы раннего физиотерапевтического воздействия и мобилизации коленного сустава после металлоостеосинтеза блокирующейся пластиной (LISS) переломов дистального отдела бедренной кости [141]. Их вывод, основанный на анализе 508 пациентов с 538 случаями переломов интересующего нас участка бедренной кости заключается в том, что на момент написания статьи не было проведено ни одного клинического исследования сравнения эффективности методов физической реабилитации после подобных хирургических вмешательств. Эффективность того или

иного метода реабилитации после металлоостеосинтеза переломов дистального отдела бедренной кости блокирующимися пластинами не доказана. В будущем требуется провести исследования по сравнению различных протоколов восстановительного лечения подобных пациентов для определения оптимального режима послеоперационного периода.

Таким образом, проведенный обзор литературы позволил определить актуальность изучения методов лечения пациентов с различными клиническими проявлениями НКП дистального отдела бедренной кости. Однако некоторые вопросы, на наш взгляд, освещены недостаточно. Так, хотя многие авторы описывают различные методы хирургического лечения пациентов с несросшимися переломами (а также переломов с замедленной консолидацией и псевдоартрозов), нам не удалось встретить четких показаний для применения того или иного способа фиксации, работ в которых была бы выполнена систематизация факторов, влияющих на этот выбор. Недостаточно внимания уделено механическим характеристикам системы «кость-фиксатор» при различных локализациях линии перелома. Также нами не найдена четко обоснованная тактика послеоперационного восстановительного лечения пациентов с различными клиническими проявлениями дисрегенерации костной ткани после перелома, которая бы базировалась на учете механических факторов стабильности остеосинтеза.

Анализ источников литературы свидетельствует о необходимости проведения исследований направленных на определение показаний для выбора метода хирургического лечения пациентов с наличием различных клинических проявлений НКП в метадиафизарных, метаэпифизарных отделах бедренной кости, а также разработки ранней, но в то же время безопасной методики восстановительного лечения данной категории больных, что и явилось основанием для выполнения диссертационной работы.

ГЛАВА 2
МАТЕРИАЛЫ И МЕТОДЫ

2.1 Клинические исследования

В работе проанализирована 21 история болезни из архивного материала клиники неотложной травматологии и восстановительной хирургии ГУ «Института патологии позвоночника и суставов им. проф. М.И. Ситенко АМН Украины» в период с 1999 по 2011 гг. включительно. В группу клинической аппробации (основная группа) были включены данные о лечении 22 пациентов с различными клиническими проявлениями нарушения консолидации переломов дистального отдела бедренной кости, которые проходили лечение в условиях клинических баз кафедры ортопедии и травматологии ХНМУ: Харьковского коммунального учреждения охраны здоровья «Больницы скорой и неотложной помощи им. проф. А.И. Мещанинова», Харьковского коммунального учреждения охраны здоровья «Областная клиническая больница – Центр экстренной медицинской помощи и медицины катастроф», а также ГУ «Института патологии позвоночника и суставов им. проф. М.И. Ситенко АМН Украины» (согласно договору о сотрудничестве № 343/09-10 между ХНМУ и ГУ «ИППС им проф. М.И. Ситенко АМН Украины») в период с 2005 по 2012 гг. включительно.

В группу ретроспективного анализа вошли данные из историй болезней 21 пациента с различными видами нарушения консолидации переломов дистального отдела бедренной кости. В данной группе изолированное повреждение наблюдалось у 19 пациентов. Множественные повреждения (несколько повреждений в одной системе органов) имели место у 2 пациентов: у 1 пациента – срастающийся неосложненный перелом дуги С2, подвывих С2 кпереди, у 2-го пациента – срастающийся перелом н/3 правой бедренной кости, срастающийся перелом левой пяточной кости. В

анализируемой группе пациентов было представлено: мужчин – 11 пациентов, женщин – 10 пациентов. Средний возраст пациентов составил (36 ± 3) лет.

На предоперационном этапе в стационаре ГУ «Институт патологии позвоночника и суставов им проф. М.И. Ситенко АМН Украины» всем пациентам было выполнено стандартное диагностическое обследование: клинический анализ крови и мочи, биохимический анализ крови, коагулограмма, рентгенологическое исследование места перелома. Также 16 пациентам была выполнена электромиография. Учитывая тот факт, что наличие инфекции кости в месте перелома ограничивает выбор металлофиксатора, предрасполагая к выбору внеочаговой фиксации, в нашем ретроспективном анализе наблюдались пациенты без диагностированной инфекции костной ткани на момент выполнения костно-пластической операции. В анализируемой группе пациентов были выполнены следующие виды хирургического вмешательства: МОС накостной динамической компрессионной пластиной (пластина DCP – Dynamic Compression Plate) – 8 пациентов, МОС Г-образной пластиной – 3 пациента, МОС интрамедуллярным стержнем – 2 пациента, комбинированный вид остеосинтеза (пластина + интрамедуллярный стержень) – 2 пациента, остеосинтез аппаратом внеочаговой фиксации – 6 пациентов. Механизм травмы, рентгенологическую картину, вид хирургического лечения изучали по архивным данным. Ранние и отдаленные результаты изучали как по архивным данным, так и приглашая пациентов на контрольный осмотр. Сроки наблюдения за пациентами составляли от 3 месяцев до 1,5 лет после костно-пластической операции.

В основной группе исследования находилось 22 пациента (12 мужчин и 10 женщин), поступивших в сроки от 4 мес. до 3 лет после первичной травмы с различными нарушениями течения консолидации перелома в дистальном отделе бедренной кости. В исследование были включены только те пациенты, у которых на момент поступления не были выявлены клинические

или лабораторные признаки воспалительных явлений в месте перелома. В данной группе изолированное повреждение наблюдалось у 20 пациентов. Как и в группе ретроспективного анализа, множественные повреждения имели место у 2 пациентов: у 1 пациента – срастающийся перелом костей правой голени в с/3, срастающийся перелом левой плечевой кости, у 2-го пациента – срастающийся перелом дистального отдела костей левой голени. Средний возраст пациентов составил 39,4 года.

Всем пациентам было выполнено хирургическое лечение последствий перелома дистального отдела бедренной кости погружным металлофиксатором (блокирующаяся пластина или блокирующийся стержень) на основании разработанного нами способа хирургического лечения пациентов с НКП дистального отдела бедренной кости.

При поступлении в клинику пациентам основной группы проводилось стандартное клинико-лабораторное обследование, которое включало оценку общего и локального статусов. Доплерографическое исследование было выполнено 17 пациентам, денситометрия – 9 пациентам и электромиография для оценки состояния мышечной ткани была выполнена 15 пациентам.

При планировании тактики хирургического лечения пациентов основной группы мы учитывали вид клинического проявления НКП, степень мозолеобразования, его локализацию (метадиафиз, эпифиз), наличие и размер дефекта, площадь контакта между фрагментами.

На основании разработанного способа хирургического лечения пациентов с НКП метадиафизарной и эпифизарной зон бедренной кости в зависимости от вида (перелом с замедленной консолидацией, несращение, псевдоартроз), степени мозолеобразования, локализации и площади контакта между фрагментами 13 пациентам основной группы был выполнен остеосинтез блокирующейся пластиной (производство фирмы «Synthes», Швейцария) и 9 пациентам основной группы – блокирующимся интрамедуллярным стержнем (производство фирмы «ChM», Польша). Хирургическое лечение проводилось в сроки от 4 мес. до 5 лет после

первичной травмы (в среднем (15,6 ± 3) мес. с момента первичной травмы). Все хирургические вмешательства были выполнены под спинномозговой анестезией по общепризнанным методикам [30].

Для оценки результатов лечения было проведено статистическое исследование 2 групп пациентов с клиническими проявлениями НКП дистального отдела бедренной кости: группы ретроспективного анализа лечения (21 пациент) и основной группы состоящей из 22 пациентов.

Анализ данных проводили исходя из типов данных, описывающих выборку больных: качественные – локализация травмы, пол больного, количественные – суммарная оценка баллов функционального состояния больного по шкале СОИ-1 (приложение В) до хирургического лечения и в процессе лечения (через 3 месяца и через 1 год).

2.2 Рентгенологические исследования

Рентгенологическое обследование было проведено всем пациентам, принимавшим участие в исследовании (43 пациента) до начала лечения и на различных его этапах при помощи аппарата Тур Д-800 (Харьковская больница скорой помощи), аппарата РУМ-20М-2ПФ (Харьковская КУОЗ «Областная клиническая больница – Центр экстренной медицинской помощи и медицины катастроф»), Opera 600 (Харьковский ГУ «ИППС им. проф. М.И. Ситенко НАМН Украины»).

Рентгенография поврежденного сегмента выполнялась с центрацией на зону несращения в 2-х стандартных проекциях (переднезадняя и боковая проекция). Оценивались такие индивидуальные признаки как наличие щели между фрагментами и степень ее выраженности; сглаженность контуров коркового слоя концов костных фрагментов; закрытие концов костномозгового канала пластинками компактной кости; наличие костной мозоли, ее величина, структура, соединение за счет нее костных фрагментов; наличие и размер дефекта в зоне несращения и площадь контакта фрагментов.

Для анализа площади контакта между фрагментами 15 пациентам основной группы было выполнено компьтерно-томографическое (КТ) исследование зоны несращения на аппарате Philips Mx8000 Dual-slice.

Для определения оптической плотности костной ткани на концах костных фрагментов мы провели исследование методом рентгенометрии 20 пациентам [52]:

– несросшийся перелом, перелом с замедленной консолидацией – 4 пациента;

– гипертрофический ложный сустав – 12 пациентов;

– гипотрофический ложный сустав – 4 пациента.

Исследование проводилось с помощью программного комплекса X-Ray, разработанного в Харьковском национальном университете радиоэлектроники. Исследование заключалось в измерении оптической плотности рентгеновских изображений бедренных и большеберцовых костей в зоне несращения, а также в дистальном и проксимальном участках кости на краях и в средней части диафиза. В ходе мониторинга процессов сращения оценивались динамика структурных изменений костной ткани фрагментов и интенсивность мозолеобразования.

Полученные результаты рентгенометрии сравнивались с результатами, полученными при абсорбционной денситометрии.

2.3 Исследование структурно-функционального состояния костной ткани на организменном уровне

Исследование структурно-функционального состояния костной ткани было проведено 9 больным основной группы с нарушением консолидации перелома дистального отдела бедренной кости на базе клиники ГУ «ИППС им. М.И. Ситенко НАМН УКраины». Был использован метод однофотонной абсорбционной денситометрии с применением костного денситометра «Exploer QDR W» (Hologic). Исследование проводили с использованием

программного обеспечения денситометра. Кроме классических исследований поясничного отдела позвоночника и шейки бедренной кости в связи с имеющейся в нашем исследовании задачей определения не только общего снижения минеральной плотности костной ткани (МПКТ), но и изменений структурно-функционального состояния кости в зоне несращения, мы дополнительно измеряли МПКТ в зоне несращения, выше и ниже него (модуль программы Metal removal).

Метод основан на трансмиссии фотонов из наружного радиоизотопного источника через кость к детектору, при этом количество поглощенной энергии костной тканью, прямо пропорционально минеральной плотности данной кости.

Минеральную плотность оценивали как количество минерализованной костной ткани в сканированной площади – г/см^2. Также оценивали Т-показатель (сравнение с пиковыми значениями минеральной плотности костной ткани у здоровых лиц в возрасте 20 лет) и Z-показатель (сравнение относительно средних значений, нормативных для определенного возраста и пола). Диагноз системного остеопороза устанавливали на основании классификации ВОЗ. Согласно Критериям заболевания является снижение МПКТ по данным денситометрии ниже –2,5 SD по Т-критерию на уровне поясничного отдела позвоночника и/или бедренной кости без остеопоротических переломов, или –2,0 и ниже SD с наличием остеопоротических переломов (тела позвонков, шейка бедренной кости). Остеопению устанавливали по показателям Т-критерия от –1,0 до –2,0 SD.
В качестве радиоактивного источника использовался J125 (200 mkKu) [163].

2.4 Экспериментальные исследования

Для анализа напряженно-деформированного состояния системы «кость-фиксатор» нами была создана математическая модель остеосинтеза несросшегося перелома бедренной кости, которая имитировала

кортикальный и спонгиозный слои. Эта модель позволяет провести изучение напряженно-деформированного состояния костной ткани и элементов конструкции, которые используются для фиксации фрагментов бедренной кости при лечении последствий перелома – несращений, псевдоартрозов, а также проанализировать жесткость системы «кость-фиксатор» на основании учета перемещения костных фрагментов в зоне перелома. Локализация зоны несращения в модели находилась на расстоянии 10, 6 и 3 см от верхнего края латерального мыщелка. Такая локализация была нами выбрана в связи с тем, что на этих участках имеются различные соотношения губчатого и кортикального слоев, а также в связи с изменяющейся геометрией костного канала метафизарной части длинных костей. На расстоянии 10 см от верхнего края латерального мыщелка бедренной кости кортикальный слой истончается в 2 раза в сравнении с истмальной зоной и составляет примерно 5 мм, на участке ниже 6 см от верхнего края латерального мыщелка толщина компактного вещества кости не превышает 2,5-3 мм, а костномозговой канал заполнен губчатым веществом – спонгиозной костью. По мере удаления от истмальной зоны бедренной кости также меняется геометрия костномозгового канала: на расстоянии 10 см от верхнего края латерального мыщелка интрамедуллярный канал, в 90 % случаев, имеет ширину около 2 см, на участке 6 см, внутрикостный канал имеет расширение в зависимости от типа канала от 2,5 до 3,5 см. Наличие различных количественных пропорций губчатого и кортикального слоев, а также изменение геометрии костномозгового канала оказывает влияние на подвижность фиксатора в костномозговом канале, жесткость фиксации винтов в костной ткани, напряжение, возникающее в фиксирующих конструкциях и в самой костной ткани, а, следовательно, и на способность системы «кость-фиксатор» противодействовать приложенным нагрузкам. Данные характеристики были отражены в модели бедренной кости.

Изучалась площадь контакта между фрагментами: 35, 50 и 70 %.

В модель были заложены следующие механические характеристики плотности костной ткани:

– на участках приближённых к зоне несращения (1-2 см от линии перелома) механические характеристики были увеличены на 20 % от значений нормальной (целой) бедренной кости здорового человека и составили 120 %;

– на следующем участке (2-4 см от зоны несращения) характеристики были увеличены на 10 % и составили 110 % от нормальных значений;

– остальная часть модели имела нормальные (соответствующие здоровой кости) значения механических характеристик костной ткани.

В нашем эксперименте мы рассмотрели три способа фиксации дистального отдела бедренной кости с использованием следующих фиксирующих элементов: блокирующийся интрамедуллярный стержень, пластину LCP для дистального отдела бедренной кости – LCP Distal Femur (LCP-DF) и 95° клинковую пластину.

В ходе исследования модели подвергались следующим видам нагружения: осевое (соответствующее нагрузке при стоянии), ротационное и нагружение, возможное при сгибании коленного сустава. Величина нагрузки на головку бедренной кости составила 700 Н, что соответствует весу тела при одноопорном стоянии (70 кг). Суммарная величина нагрузки на мыщелки коленного сустава также равна 700 Н, а между мыщелками нагрузка распределена следующим образом: 60 % – на латеральный мыщелок (420 Н), 40 % – на медиальный мыщелок (280 Н).

В диссертационной работе изучено влияние вышеуказанных характеристик на примере модели остеосинтеза несросшегося перелома дистального отдела бедренной кости.

Исследование проводилось в лаборатории биомеханики ГУ «ИППС им. проф. М.И. Ситенко НАМН Украины» при содействии зав. лабораторией д.м.н., проф. А.А. Тяжелова и консультативной помощи мл. научн. сотрудника лаборатории И.А. Субботы.

2.5 Статистическая обработка данных

Анализ данных функционального состояния больных до хирургического лечения и в процессе лечения (через 3 месяца и через 1 год) проводили методом сопряженных таблиц по критерию χ^2. Анализ суммарных оценок состояния пациентов оценивали с помощью Т-теста для независимых выборок.

Анализ данных опросника СОИ-1 проводили с помощью метода сопряженных таблиц со статистикой для номинальных данных. Для таблиц, ожидаемые значения данных которых были не менее 5, выполняли с помощью метода кси-квадрат (χ2), в случае, если ожидаемых значения для данных в таблицах было менее 5 – использовали критерий Крамера (номинальная по номинальной).

Коэффициент Крамера (V) – мера связи двух переменных, образующих двумерные таблицы сопряженности. Близок фи-коэффициенту, но применяется для таблиц размерности больше 2×2. Формула расчета коэффициента:

$$\sqrt{\left\{\frac{\varphi^2}{\min\left[(r-1)(c-1)\right]}\right\}}, \qquad (2.1)$$

где r – число строк,

c – число столбцов.

Коэффициент фи (φ) – мера связи двух переменных, представленных в таблице 2×2:

$$\varphi = \sqrt{\frac{X^2}{n}}, \qquad (2.2)$$

где X^2 – статистика χ^2,

n – объем выборки.

Первичную подготовку данных проводили в программе MS EXCEL, дальнейшая обработка осуществлялась в программе SPSS 11.0.

ГЛАВА 3
РЕТРОСПЕКТИВНЫЙ АНАЛИЗ КЛИНИЧЕСКОГО МАТЕРИАЛА

Достижение цели исследования предусматривало проведение ретроспективного анализа результатов хирургического и восстановительного лечения пациентов с нарушениями консолидации переломов дистального отдела бедренной кости, которым была выполнена костно-пластическая операция без учета локализации зоны несращения и площади контакта между фрагментами. Этот раздел является направляющим, так как описывает определенные клинические проблемы, в виде осложнений и недостатков лечения пациентов, показывает дальнейшее направление работы.

Следует отметить, что нас интересует не только ранние послеоперационные осложнения, но и последующая функция конечности в отдаленные после операции сроки. Сроки наблюдения за пациентами составляли от 3 месяцев до 1,5 лет после костно-пластической операции.

Всего была проанализирована 21 история болезней пациентов с различными видами нарушения консолидации переломов дистального отдела бедренной кости, находившихся на стационарном лечении в ГУ «Институт патологии позвоночника и суставов им проф. М.И. Ситенко АМН Украины» в период с 1999 по 2011 гг. включительно. В исследуемой группе у 4 пациентов наблюдалась замедленная консолидация перелома, у 7 пациентов – несращение перелома, и у 10 пациентов был диагностирован псевдоартроз дистального отдела бедренной кости. Учитывая тот факт, что наличие инфекции кости в месте перелома ограничивает выбор металлофиксатора, предрасполагая к выбору внеочаговой фиксации, в нашем ретроспективном анализе наблюдались пациенты без инфекции костной ткани на момент выполнения костно-пластической операции.

Механизм травмы, рентгенологическую картину, вид хирургического лечения изучали по архивным данным. Ранние и отдаленные результаты

изучали как по архивным данным, так и приглашая пациентов на контрольный осмотр.

В структуре анализируемых пациентов с НКП дистального отдела бедренной кости преобладали мужчины трудоспособного возраста: мужчин – 11 пациентов, женщин – 10 пациентов. Средний возраст пациентов составил 36 ± 3 лет.

По механизму травмы выделяли высокоэнергетическую и низкоэнергетическую травму, приведшую к перелому дистального отдела бедренной кости. Высокоэнергетическая травма фигурировала в 72,8 % случаев.

На предоперационном этапе в стационаре ГУ «Институт патологии позвоночника и суставов им проф. М.И. Ситенко АМН Украины» всем пациентам было выполнено стандартное диагностическое обследование: клинический анализ крови и мочи, биохимический анализ крови, коагулограмма, рентгенологическое исследование места перелома. Также 16 пациентам была выполнена электромиография поврежденной конечности.

Данные электромиографии свидетельстововали о значительном (на 20 % и более) снижении силы *M. recrus femoris, M vastus medialis*, сгибателей голени. На основании изучения архивных материалов было установлено, что из общего количества пациентов на дооперационном этапе в 90,5 % случаев (19 пациентов) отмечалась гипотрофия мышечной ткани, наличие контрактуры коленного сустава различной степени.

В группе ретроспективного анализа пациентам были выполнены следующие виды хирургического вмешательства: МОС накостной динамической компрессионной пластиной (пластина DCP – Dynamic Compression Plate) – 8 пациентов, МОС Г-образной пластиной – 3 пациента, МОС интрамедуллярным стержнем – 2 пациента, комбинированный вид остеосинтеза (пластина + интрамедуллярный стержень) – 2 пациента, остеосинтез аппаратом внеочаговой фиксации – 6 пациентов.

Распределение пациентов по типу несращения, локализации, наличию дефекта костной ткани и типу использованного фиксатора отражено в табл. 3.1.

Таблица 3.1

Распределение пациентов по типу несращения, локализации, наличию дефекта костной ткани и типу использованного фиксатора

№ п/п	Тип НКП	Локали-зация	Наличие дефекта костной ткани	Контакт фрагментов	Тип фиксатора
1	*2*	*3*	*4*	*5*	*6*
1	Несросшийся перелом	≤ 6 см	да	>50 %	Г-обр. пластина
2	Гипертрофический псевдоартроз	≤ 6 см	нет		пластина DCP
3	Гипертрофический псевдоартроз	≤ 6 см	да	>50 %	пластина DCP
4	Несросшийся перелом	≤ 6 см	да	>50 %	Г-обр. пластина
5	Перелом с замедленной консолидацией	≤ 6 см	нет		Г-обр. пластина
6	Гипотрофический псевдоартроз	≤ 6 см	да	>50 %	пластина DCP
7	Гипертрофический псевдоартроз	≤ 6 см	да	>50 %	ИМ ст + пластина DCP
8	Гипотрофический псевдоартроз	≤ 6 см	да	>50 %	АВФ
9	Несросшийся перелом	> 6 см	нет		АВФ
10	Несросшийся перелом	> 6 см	нет		пластина DCP
11	Перелом с замедл. консолидацией	> 6 см	нет		пластина DCP
12	Гипотрофический псевдоартроз	> 6 см	да	>50 %	БИОС (к)
13	Перелом с замедл. консолидацией	> 6 см	нет		АВФ
14	Гипотрофический псевдоартроз	> 6 см	да	>50 %	АВФ

Продолжение табл. 3.1

1	*2*	*3*	*4*	*5*	*6*
15	Несросшийся перелом	> 6 см	да	>50 %	ИМ ст
16	Гипертрофический псевдоартроз	> 6 см	да	>50 %	ИМ ст + пластина DCP
17	Несросшийся перелом	> 6 см	да	>50 %	пластина DCP
18	Перелом с замедл. консолидацией	> 6 см	да	<50 %	пластина DCP
19	Гипотрофический псевдоартроз	> 6 см	да	>50 %	пластина LCP
20	Гипотрофический псевдоартроз	> 6 см	нет		АВФ
21	Несросшийся перелом	> 6 см	да	>50 %	АВФ

Локализация зоны несращения в эпифизарном участке бедренной кости (на расстоянии до 6 см от наружного края латерального мыщелка бедренной кости) наблюдалась у 8 пациентов (38 %). Локализация линии перелома в метадиафизарном участке (расстояние от 6 см до 12 см от верхнего края наружного мыщелка бедренной кости) наблюдалась у 13 пациентов (62 %). На момент поступления в стационар по поводу лечения НКП дистального отдела бедренной кости у всех пациентов (100 %) отмечались посттравматические изменения поврежденной конечности: гипотрофия мышц бедра и голени – 100 %, разгибательная контрактура нижележащего коленного сустава – 100 %, в 1 случае (4,8 %) наблюдалась комбинированная сгибательно-разгибательная контрактура голеностопного сустава на поврежденной конечности.

При метаэпифизарной локализации несращения 8 пациентам в плановом порядке было выполнено хирургическое вмешательство: ревизия зоны перелома, металлоостеосинтез. Г-образная пластина была установлена 3 пациентам, динамическая компрессионная пластина – 3 пациентам, комбинированный углерод-углеродный фиксатор – 1 пациенту, стержневой

аппарат внеочаговой фиксации – 1 пациенту. В 3 случаях по усмотрению хирурга применялась костная аутотрансплантация.

При метадиафизарной локализации несращения 13 пациентам была выполнена костно-пластическая операция: фиксация перелома и пластика зоны несращения. Для фиксации перелома был применен аппарат внеочаговой фиксации – 5 пациентов, накостная пластина – 5, блокирующийся интрамедуллярный остеосинтез – 1, неблокирующийся интрамедуллярный стержень – 1, также в 1 случае был применен комбинированный остеосинтез – блокирующийся интрамедуллярный стержень с дополнительной фиксацией накостной металлической пластиной.

Послеоперационный этап у всех пациентов протекал без ранних осложнений. На послеоперационном этапе пациентам была рекомендована ходьба на костылях без нагрузки на оперированную конечность в течение 1,5 месяцев с постепенным увеличением нагрузки. В двух случаях для дополнительной фиксации места перелома потребовалось внешняя иммобилизация: ношение пластикового ортеза-тутора от голеностопного сустава до в/3 поврежденного бедра и задняя гипсовая шина.

Из 21 наблюдавшихся пациентов данные о прохождении восстановительного лечения имеются у 10 пациентов, которые прошли стационарный или амбулаторный курс физической реабилитации и восстановительного лечения в объеме: массаж нижней конечности, гальванический электрофорез с лидазой и гидрокортизоном, фонофорез с НПВС-гелем. Программа механотерапии была включена в курс физической реабилитации только у пяти пациентов, проходивших восстановительное лечение. Сроки начала терапии направленной на восстановление функции оперированной конечности во всех случаях были разными: от 2,5 месяцев до 9 месяцев после операции. Остальные 11 пациентов придерживались общих рекомендаций по ортопедическому режиму и разработке движений в коленном суставе, данных при выписке из стационара.

Сращение перелома было достигнуто у 17 пациентов (81 %). В 4 случаях наблюдалась поломка металлофиксатора, потребовавшая повторной фиксации фрагментов. Согласно нашим наблюдениям спустя 1, 5 года после костно-пластической операции наблюдались следующие результаты лечения:

– ограничения подвижности коленного сустава в крайних положениях – 6 пациентов (28,6 %);

– функция коленного сустава не менее половины амплитуды здорового контрлатерального сустава – 3 пациента (14,3 %)

– функция коленного сустава менее половины амплитуды здорового контрлатерального сустава – 8 пациентов (38,1 %);

– непостоянные нарушения функции – 7 пациентов (33,3 %)

– постоянные ограничения функции, не требующие использования протезно-ортопедических изделий – 10 пациентов (47,6 %)

– необходимость повторного хирургического лечения – 6 пациентов (29 %);

С целью демонстрации лечения НКП метаэпифизарной локализации линии перелома приводим следующий клинический пример:

Пациентка Ш., 69 лет, травма 05.03.2002 – оступилась на ступеньках, доставлена в ЦРБ, установлен диагноз: закрытый перелом н/3 правого бедра со смещением фрагментов (рис. 3.1).

Рис. 3.1. Фотоснимки первичных рентгенограмм пациентки Ш., 69 лет.

Первичная стабилизация перелома – постоянное скелетное вытяжение. Через 2 недели была переведена в клинику неотложной травматологии и восстановительной хирургии ГУ «Института патологии позвоночника и суставов им. проф. М.И. Ситенко АМН Украины», где было выполнено (март 2002 г) хирургическое вмешательство: открытая репозиция, накостный МОС Г-образной пластиной. В августе того же года появились боли в месте перелома, без видимой причины. Была повторно госпитализирована 18.09.2002 с диагнозом: Несросшийся перелом н/3 правой бедренной кости с нарушением целостности металлофиксатора (рис. 3.2). Состояние после открытого вправления, металлоостеосинтеза Г-образной пластиной.

Было выполнено повторное хирургическое вмешательство (24.09.2002): Ревизия зоны несращения, удаление несостоятельной металлоконструкции, декортикализация, накостный МОС Г-обр. пластиной, костная аутоплатика местными тканями. В качестве дополнительной стабилизации перелома пациентке было рекомендована дополнительная внешняя иммобилизация – пластиковый ортез-тутор от голеностопного сустава до в/3 поврежденного бедра на срок 2 месяца с момента операции.

Рис. 3.2. Фотоснимки рентгенограмм пациентки Ш., 69 лет спустя 7 месяцев после травмы.

Рис. 3.3. Фотоснимки рентгенограмм пациентки Ш., 69 лет, выполнены в день операции – 24.09.2002.

На рентгенограммх, выполненных через 6 месяцев после выполнения стабилизации и костнопластической операции диагностируются признаки формирования костной мозоли (рис. 3.4).

Рис. 3.4. Фотоснимки рентгенограмм пациентки Ш., 69 лет, выполнены через 6 месяцев после стабилизации и костнопластической операции.

Пациентка проходила курс восстановительного лечения в стационаре по месту жителства в объеме: массаж нижней конечности, гальванический

электрофорез с Лидазой на область правого коленного сустава, фонофорез с НПВС-гелем. Пациентка явилась на контрольный осмотр через 1 год после выполнения костнопластической операции – 01.10.2003. При осмотре пациентка ходит без дополнительной опоры, отмечается хромота на оперированную конечность, движения в правом коленнос суставе: 0/0/60° (рис. 3.5). Пациентка отмечает трудности при ходьбе по ступенькам. Также пациентка отмечает периодические боли в правом колене, боли усиливаются после ходьбы, бытовых физических нагрузок.

Рис. 3.5. Фотоснимки рентгенограмм пациентки Ш., 69 лет, выполнены через 1 год после стабилизации и костнопластической операции.

С целью демонстрации лечения пациентов с НКП с локализацией в метадиафизарной зоне приводим следующий клинический пример:

Пациентка С., 46 лет, травма получена в результате ДТП, была доставлена в травматологическое отделение ЦРБ, где был установлен первичный диагноз: закрытый перелом дистального отдела правой бедренной кости, ушиб мягких тканей правого плеча (рис. 3.6). Для стабилизации перелома было наложено постоянное скелетное вытяжение.

Через 9 суток после травмы пациентке было выполнено хирургическое вмешательство в объеме: открытая репозиция, накостный МОС металлической пластиной Билинского. Пациентка соблюдала ортопедический режим – ходьба на костылях без нагрузки на оперированную

конечность. Через 4 месяца после выполненного остеосинтеза пациентка начала отмечать боль в области перелома, обратилась в стационар, в котором проходила лечение. Конечность пациентки была иммобилизирована циркулярной гипсовой повязкой сроком на 2,5 месяца. После снятия повязки были выполнены контрольные рентгенограммы (рис. 3.7).

Рис. 3.6. Фотоснимки первичных рентгенограмм пациентки С., 46 лет.

Рис. 3.7. Фотоснимки рентгенограмм пациентки С., 46 лет, спустя 7 месяцев после остеосинтеза.

Пациентка обратилась в клинику неотложной травматологии и восстановительной хирургии ГУ «Института патологии позвоночника и

суставов им. проф. М.И. Ситенко АМН Украины». Было проведено обследование, установлен диагноз: несросшийся перелом правой бедренной кости на границе средней и нижней трети на фоне накостного МОС. На момент поступления: ходьба при помощи костылей, без нагрузки на правую нижнюю конечность. Объем движений в правом коленном с-ве: 0/0/60°. Также отмечается снижение мышечной силы правого бедра, гипотрофия мышц нижней конечности II ст. Пациентке было проведено хирургическое лечение: Ревизия зоны несращения, удаление деформированной пластины, открытая репозиция, свободная костная аутопластика, накостный МОС пластиной (рис. 3.8).

Рис. 3.8. Фотоснимки рентгенограмм пациентки С., 46 лет, выполнены в день повторной операции.

Пациентке было рекомендовано: ходьба без опоры на конечность в течение 2 месяцев, спустя 2 месяца – постепенная дозированная нагрузка на конечность. Пациентка находилась под наблюдением оперировавшего врача, выполнялись контрольные рентгенограммы (рис. 3.9). Стационарного или амбулаторного восстановительного лечения не проводилось.

Однако спустя 4,5 месяца пациентка почувствовала острую боль в правом бедре. Была госпитализирована, выполнены рентгенограммы, установлен диагноз: несросшийся перелом правой бедренной кости на

границе средней и нижней трети фоне поломки металлофиксатора (рис. 3.10).

Рис. 3.9. Фотоснимки рентгенограмм пациентки С., 46 лет, выполнены через 3,5 месяца после костно-пластической операции.

Рис. 3.10. Фотоснимки рентгенограмм пациентки С., 46 лет, выполнены через 4,5 месяца после костно-пластической операции.

Повторная поломка металлофиксатора потребовала выполнения нового металлоостеосинтеза. Пациентка была включена в группу клинической апробации, в которой хирургическое вмешательство выполнялось с учетом механических характеристик НКП дистального отдела бедренной кости с

применением разработанного нами способа выбора хирургической тактики лечения пациентов с данной патологией. Подробное рассмотрение дальнейшего лечения пациентки будет представлено в разделе посвященном клинической апробации разработанной нами схемы лечения данной категории пациентов.

Таким образом, подводя итог вышесказаному, можно отметить, что при ретроспективном анализе хирургического лечения 21 пациента с различными видами нарушения консолидации переломов дистального отдела бедренной кости зафиксированы следующие результаты лечения:

- несостоятельность фиксатора и необходимость реоперации – 4 пациента (19 %);
- нарушение функции нижележащего коленного сустава – 21 пациент (100 %):
  - незначительное ограничение сгибания – 3 пациента (14,3 %);
  - амплитуда движений не менее половины амплитуды здорового сустава – 5 пациентов (23,8 %);
  - амплитуда движений менее половины амплитуды здорового сустава – 12 пациентов (57, 1 %).
- необходимость использования дополнительной опоры при ходьбе – 5 пациентов (23,8 %)
- необходимость дополнительного хирургического лечения для улучшения функции нижележащего коленного сустава – 2 пациента (9,5 %).

Как видно из вышеуказанного, большинство осложнений связано с нарушением функции коленного сустава. Причинами развития таких осложнений могут являться нарушения принципа ранней функции конечности, отсутствие ранней разработки коленного сустава и поздний срок реабилитационных мероприятий. Анализируя перечисленные причины, можно предположить, что факторами, повлиявшими на развитие таких осложнений могут являться:

– наличие сочетанной или множественной травмы;

– несоответсвие механических условий прочности системы "кость-фиксатор" для ранней разработки движений в коленном суставе, ранней нагрузке;

– нарушение биологических условий, необходимых для восстановления движений в коленном суставе, функциональности конечности;

– отсутствие методики реабилитационных мероприятий пациентов с данной патологией;

– халатность пациента: неявка на повторые приемы, отказ от стационарного или амбулатороного восстановительного лечения.

В контексте вышесказанного мы выделили следующие направления улучшения результатов лечения пациентов с НКП дистального отдела бедренной кости. Во-первых, усовершенствование метода выбора хирургического имплантата в зависимости от механических факторов, оказывающих влияние на прочность системы «кость-фиксатор». Поскольку изучение напряженно-деформируемого состояния системы «кость-фиксатор» на живой модели крайне сложно осуществить на практике, нами было принято решение изучить влияние механических факторов нагрузки на систему в эксперименте in vitro. Для этого мы создали математическую модель несросшегося перелома дистального отдела бедренной кости и промоделировали остеосинтез несросшегося перелома различными фиксаторами с расположением линии несращения на различных уровнях – 3, 6 и 10 см от верхнего края наружного мыщелка бедренной кости. В ходе исследования изучалось воздействие осевой, изгибающей и ротационной нагрузки на модели. Полученные в ходе эксперимента данные позволили нам обосновать способ выбора хирургической тактики лечения пациентов, а именно выбор фиксатора в зависимости от уровня повреждения. Данный способ позволил приступить к раннему и безопасному функциональному нагружению прооперированной конечности. Возможность безопасно

приступить к раннему восстановлению функции коленного сустава, функциональности конечности, безусловно, улучшит конечные результаты лечения пациентов. Во-вторых, создание методики физической реабилитации таких пациентов. Создание реабилитационной программы, которая бы включала в себя, меры по разработке движений в коленном суставе, а также комплекс лечебной физкультурной нагрузки для укрепления мышц нижних конечностей и восстановления их функциональности также даст возможность улучшить результаты лечения пациентов с нарушением консолидации перелома дистального отдела бедренной кости.

Таким образом, ретроспективный анализ лечения пациентов с нарушением консолидации перелома дистального отдела бедренной кости выявил высокую частоту неинфекционных осложнений, в особенности влияющих на функцию нижележащего коленного сустава и последующую функциональность поврежденной конечности. Выявлены направления улучшения конечных результатов лечения таких пациентов: усовершенствование метода выбора хирургической тактики лечения и создание методики физической реабилитации данной категории пациентов.

ГЛАВА 4
ИССЛЕДОВАНИЕ НАПРЯЖЕННО-ДЕФОРМИРУЕМОГО СОСТОЯНИЯ МОДЕЛИ ОСТЕОСИНТЕЗА НЕСРОСШЕГОСЯ ПЕРЕЛОМА ДИСТАЛЬНОГО ОТДЕЛА БЕДРЕННОЙ КОСТИ ПРИ РАЗЛИЧНЫХ ВАРИАНТАХ ЛОКАЛИЗАЦИИ ЛИНИИ ПЕРЕЛОМА И ПЛОЩАДИ КОНТАКТА МЕЖДУ ФРАГМЕНТАМИ

4.1 Рентгенологическое исследование псевдоартрозов

Как уже упоминалось выше, для достижения цели настоящей работы – улучшения результатов лечения пациентов с НКП дистального отдела бедренной кости, необходимо усовершенствовать хирургическую тактику лечения данной патологии. Это в свою очередь требует понимания механических условий распределения нагрузок на систему «кость-фиксатор» при выполнении остеосинтеза. Поскольку изучение напряженно-деформируемого состояния системы «кость-фиксатор» на живой модели крайне сложно осуществить на практике, нами было принято решение изучить влияние механических факторов нагрузки на систему в эксперименте in vitro. Для этого мы создали математическую модель несросшегося перелома дистального отдела бедренной кости и промоделировали остеосинтез несросшегося перелома различными фиксаторами с расположением линии несращения на различных уровнях – 3, 6 и 10 см от верхнего края наружного мыщелка бедренной кости. В ходе исследования изучалось воздействие осевой, изгибающей и ротационной нагрузки на модели. Полученные в ходе эксперимента данные позволили нам обосновать способ выбора хирургической тактики лечения пациентов, а именно выбор фиксатора в зависимости от уровня повреждения. Данный способ позволил приступить к раннему и безопасному функциональному нагружению прооперированной конечности.

Первым этапом исследования является создание математической модели несросшегося перелома в дистальном отделе бедренной кости. Для создания такой модели, которая по своим характеристикам максимально приближалась к клинической форме несросшегося перелома, мы проанализировали 20 рентгенограмм псевдоартрозов бедренной и большеберцовой костей по 10 рентгенограмм в каждой группе (табл. 4.1). Возраст пациентов варьировал в пределах от 22 до 52 лет. Сроки с момента перелома составляли: до 1 года – 13 рентгенограмм; свыше 1 года – 7 рентгенограмм.

Таблица 4.1

Распределение пациентов по локализации повреждения и мозолеобразования

Степень позолеобразования псведоартроза	Локализация псевдоартроза	
	бедро	голень
Гипертрофический псевдоартроз	7	6
Гипотрофический псевдоартроз	3	4
Общее количество пациентов	10	10

Для определения состояния плотности костной ткани поврежденного сегмента при нарушениях консолидации перелома длинных костей нижней конечности была изучена оптическая плотность костной ткани методом рентгенометрии. Исследование проводилось на базе лаборатории биомеханики ГУ «ИППС им. М.И. Ситенко НАМН Украины» с помощью программного комплекса X-Ray, разработанного в Харьковском национальном университете радиоэлектроники [52]. Исследование заключалось в измерении оптической плотности рентгеновских изображений бедренных и большеберцовых костей в зоне несращения, а также в дистальном и проксимальном участках кости на краях и в средней части диафиза (рис. 4.1). Полученные результаты рентгенометрии сравнивались с результатами, полученными при абсорбционной денситометрии (рис. 4.2).

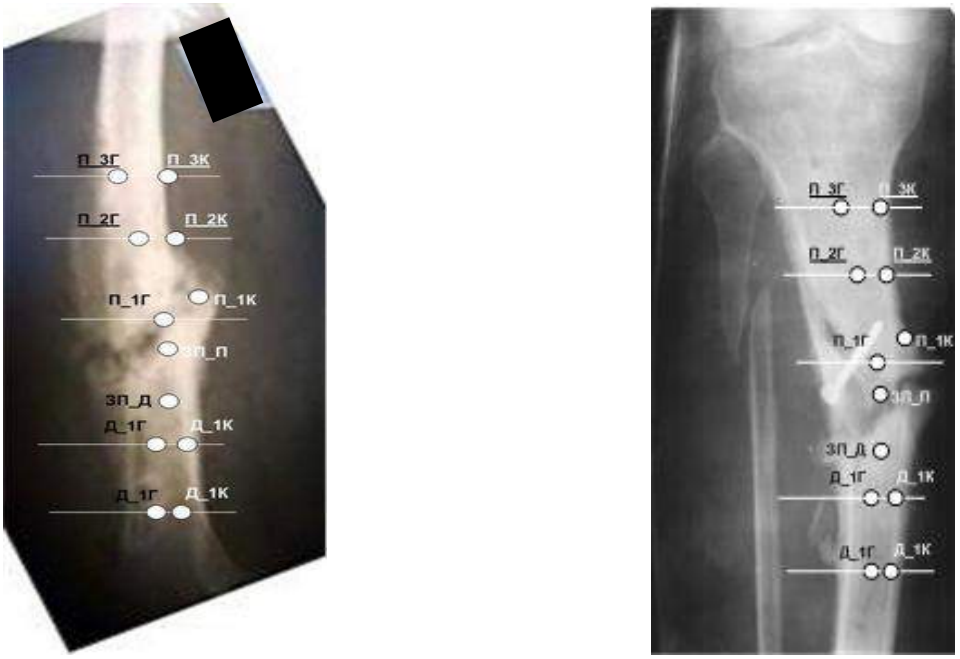

Рис. 4.1. Схема измерения оптической плотности костной ткани по рентгенограммам (ЗП – зона перелома; П – проксимальная зона; Д – дистальная зона; К – кортикальный слой; Г – губчатая костная ткань).

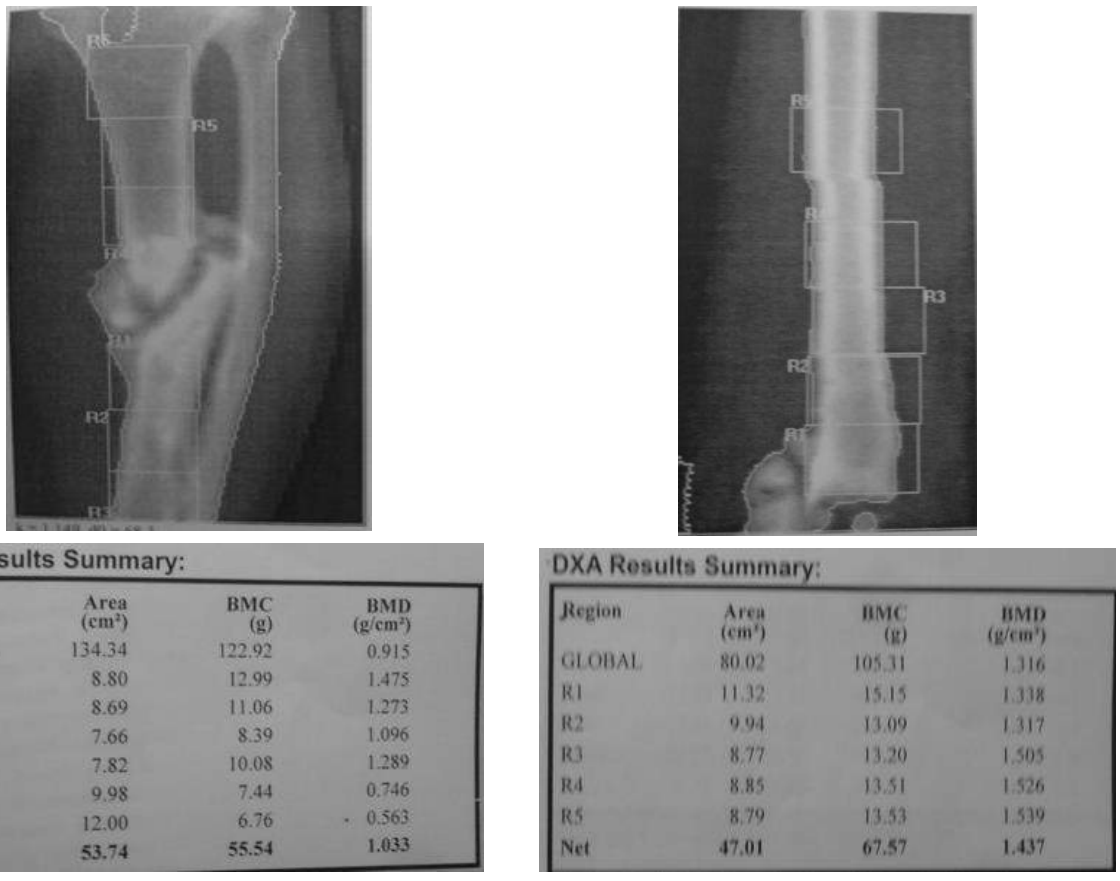

DXA Results Summary:

Region	Area (cm²)	BMC (g)	BMD (g/cm²)
GLOBAL	134.34	122.92	0.915
R1	8.80	12.99	1.475
R2	8.69	11.06	1.273
R3	7.66	8.39	1.096
R4	7.82	10.08	1.289
R5	9.98	7.44	0.746
R6	12.00	6.76	0.563
Net	**53.74**	**55.54**	**1.033**

DXA Results Summary:

Region	Area (cm²)	BMC (g)	BMD (g/cm²)
GLOBAL	80.02	105.31	1.316
R1	11.32	15.15	1.338
R2	9.94	13.09	1.317
R3	8.77	13.20	1.505
R4	8.85	13.51	1.526
R5	8.79	13.53	1.539
Net	**47.01**	**67.57**	**1.437**

Рис. 4.2. Схема измерения оптической плотности костной ткани денситометрическим методом.

Кореляционный анализ показал, что между результатами рентгенологической денситометрии и результатами, полученными оптическим методом существует высокая корелляционная связь (0,847, $p < 0,01$). Полученные в ходе исследования данные представлены в рис. 4.3.

Рис. 4.3. Диаграмма показателей плотности костной ткани в различных зонах поврежденного сегмента (ЗП – зона перелома; П – проксимальная зона; Д – дистальная зона; К – кортикальный слой; Г – губчатая костная ткань).

Из приведенных данных следует, что в зоне несросшегося перелома плотность костной ткани превышает плотность участков удаленных от места несращения. Проведя анализ рентгенограмм пациентов с различными клиническими проявлениями нарушений консолидации перелома дистального отдела бедренной кости и проксимального отдела костей голени, а также выполнив исследования по изучению плотности костной ткани в различных зонах поврежденного сегмента, мы установили, что:

1. Во всех случаях участок несращения представлен двумя фрагментами с преобладанием косопоперечной или поперечной линией излома;

2. Площадь контакта между фрагментами варьирует в пределах от 35 % до 70 %;

3. В области зоны несращения плотность костной ткани возрастает приблизительно на 20 % от плотности неповрежденной кости, а затем по мере удаления от данной области приближается к нормальному значению (наблюдаемому в неповрежденной кости).

Полученные данные отражают варианты псевдоартроза, встречающиеся в клинике. Для разработки дифференцированного подхода к хирургическому лечению нарушений консолидации переломов необходимо изучить распределение напряжений в системе «кость-фиксатор». Сделать это представляется возможным на математической модели остеосинтеза несросшегося перелома с изменяемыми параметрами уровня линии перелома и площади контакта между фрагментами.

4.2 Описание модели остеосинтеза несросшегося перелома дистального отдела бедренной кости, различных вариантов его фиксации и вариантов нагружения системы «кость-фиксатор»

Для изучения распределения напряжений в системе «кость-фиксатор» нами была создана модель бедренной кости, которая по форме соответствовала бедренной кости взрослого человека и состояла из двух разных по механическим характеристикам слоев, имитировавших кортикальный и губчатый слой (рис. 4.4).

Линия перелома в моделях находилась на расстоянии 10, 6 и 3 см от верхнего края латерального мыщелка. Такая высота линии перелома была нами выбрана в связи с тем, что на этих участках имеются различные соотношения губчатого и кортикального слоев. На расстоянии 10 см от верхнего края латерального мыщелка бедренной кости кортикальный слой истончается в 2 раза в сравнении с истмальной зоной и составляет примерно 5 мм, на участке ниже 6 см от верхнего края латерального мыщелка толщина компактного вещества кости не превышает 2,5-3 мм, а костномозговой канал заполнен губчатым веществом – спонгиозной костью.

По мере удаления от истмальной зоны бедренной кости также меняется геометрия костномозгового канала: на расстоянии 10 см от верхнего края латерального мыщелка интрамедуллярный канал, в 90 % случаев, имеет ширину около 2 см, на участке 6 см, внутрикостный канал имеет расширение в зависимости от типа канала от 2,5 до 3,5 см. Наличие различных количественных пропорций губчатого и кортикального слоев, а также изменение геометрии костномозгового канала оказывает влияние на подвижность фиксатора в костномозговом канале, жесткость фиксации винтов в костной ткани, напряжение, возникающее в фиксирующих конструкциях и в самой костной ткани, а, следовательно, и на способность системы «кость-фиксатор» противодействовать приложенным нагрузкам. Данные характеристики были отражены в модели бедренной кости.



а б

Рис. 4.4. Модель бедренной кости: а) общий вид; б) продольное сечение.

Для оценки влияния площади контакта между фрагментами мы исследовали модели с различной площадью контакта между фрагментами: 35 %, 50 % и 70 %.

Проведенные рентгенометрические исследования оптической плотности костной ткани в месте несращения и на участках удаленных от

зоны перелома продемонстрировали изменение данного показателя на различных участках поврежденной кости: в области зоны несращения оптическая плотность костной ткани возрастает приблизительно на 20 % от плотности неповрежденной кости, а затем по мере удаления от данной области приближается к нормальному значению (наблюдаемому в неповрежденной кости) [52]. В связи с этим в модель были заложены следующие механические характеристики плотности костной ткани: на участках приближённых к зоне несращения (1-2 см от линии перелома) модуль упругости Юнга был увеличен на 20 % и составили 120 % от нормальных значений костной ткани. На следующем участке (2-4 см от зоны несращения) модуль Юнга был увеличен на 10 % и составил 110 % от нормальных значений. Остальная часть модели имела нормальные (соответствующие здоровой кости) значения модуля Юнга (табл. 4.2) [11, 44].

Таблица 4.2

Механические характеристики элементов модели

Зона	Материал	Модуль Юнга, МПа	Коэффициент Пуассона
Приближённая к линии перелома (1-2 см)	кортикальная кость	2400	0,29
	губчатая кость	240	0,3
Удаленная от линии перелома на 2-4 см	кортикальная кость	2200	0,29
	губчатая кость	220	0,3
Основная часть модели	кортикальная кость	2000	0,29
	губчатая кость	200	0,3
Несущие элементы (платина, стержень)	титан	110000	0,3
	нержавеющая сталь	200000	0,28
Крепежные элементы (винты)	титан	110000	0,3
	нержавеющая сталь	200000	0,28

При построении модели бедренной кости нами использовались библиотеки стандартных подпрограмм [1, 79, 94].

Традиционно, для остеосинтеза эпифизарных и метадиафизарных переломов дистального отдела бедренной кости в травматологии используются: угловая 95° пластина, т.н. клинковая пластина, блокирующийся интрамедуллярный стержень и накостный фиксатор нового поколения – пластина с угловой стабильностью (LCP) [3].

В нашем исследовании мы рассмотрели три способа фиксации дистального отдела бедренной кости с использованием следующих фиксирующих элементов: интрамедуллярный блокирующийся стержень (ИМ стержень), пластину LCP для дистального отдела бедренной кости – LCP Distal Femur (LCP-DF) и 95° клинковую пластину (рис. 4.5).

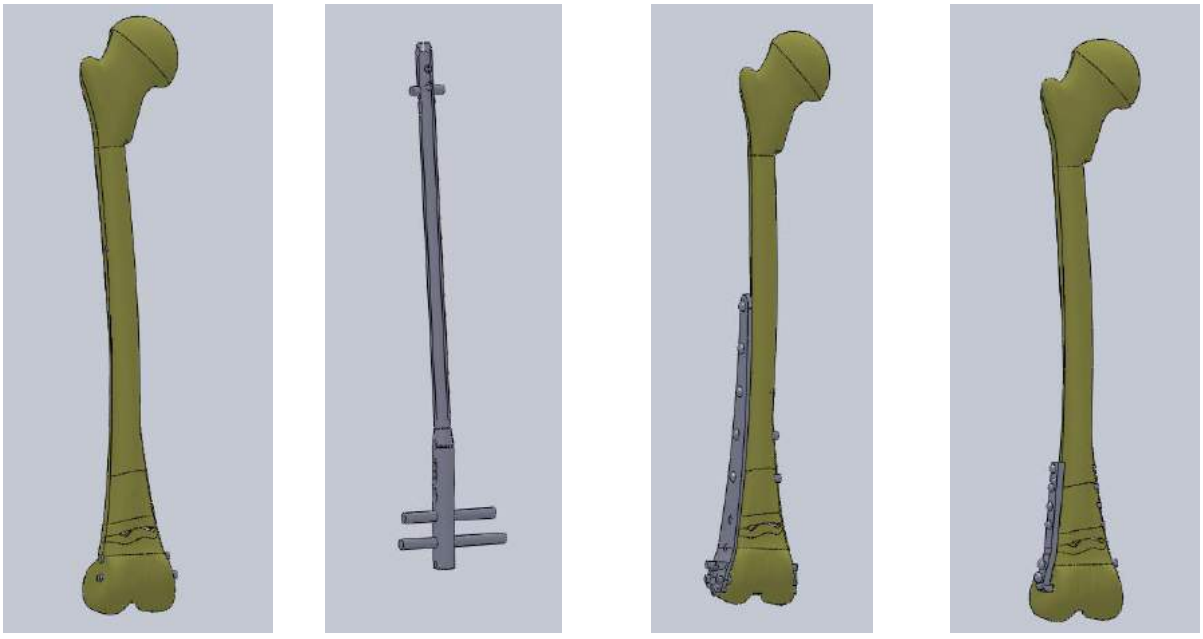

а б в г

Рис. 4.5. Варианты фиксации фрагментов: а) фиксация фрагментов перелома с помощью стержня; б) модель блокирующегося интрамедуллярного стержня; в) фиксация фрагментов кости с помощью пластины LCP; г) фиксация фрагментов кости с помощью клинковой пластины.

В ходе исследования модели подвергались следующим видам нагружения: осевое (соответствующее нагрузке при стоянии), ротационное и нагружение, возможное при сгибании коленного сустава (рис. 4.6).

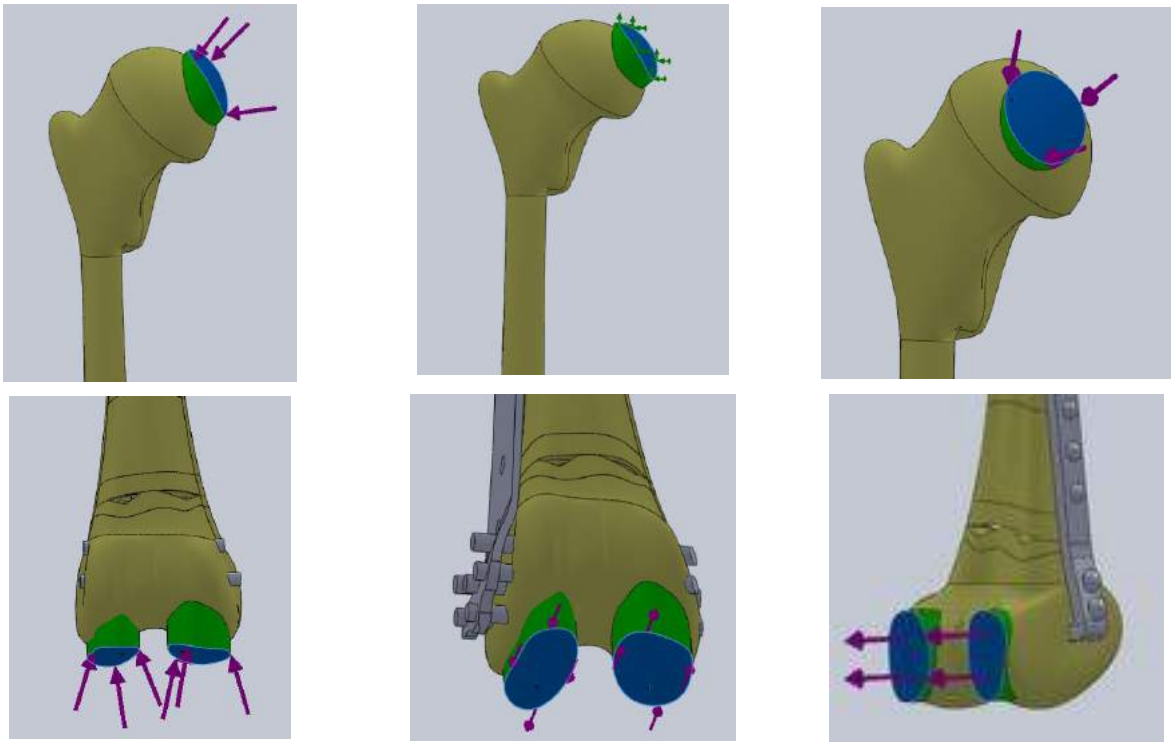

а б в

Рис. 4.6. Нагрузочные элементы и направление приложения усилия: а) направление нагрузки при осевом нагружении; б) направление нагрузки при ротационном нагружении; в) направление нагрузки модели в положении сгибания коленного сустава.

Нагружение производилось при помощи нагрузочных элементов, которые обеспечивали необходимые направления и область приложения нагрузки. Величина нагрузки на головку бедренной кости составила 700 Н, что соответствует весу тела при одноопорном стоянии (70 кг). Суммарная величина нагрузки на мыщелки коленного сустава также равна 700 Н, а между мыщелками нагрузка распределена следующим образом: 60 % – на латеральный мыщелок (420 Н), 40 % – на медиальный мыщелок (280 Н) [44].

При ротационном нагружении модели величины усилий, приложенные к мыщелкам равны между собой и составляют 100 Н, а головка бедренной кости закреплена (движения невозможны). При исследовании в положении сгибания коленного сустава величина нагрузки соответствовала варианту осевого нагружения, а положение нагрузочных элементов и направление показано на рис. 4.6 в.

4.3 Математический расчет моделей остеосинтеза несросшегося перелома дистального отдела бедренной кости с помощью метода конечных элементов

4.3.1 Результаты расчетов моделей с различной площадью контакта между фрагментами

Для анализа влияния площади контакта фрагментов перелома на напряженно-деформируемое состояние моделей остеосинтеза, нами были изучены модели с различной площадью соприкосновения фрагментов, при этом уровень линии перелома был постоянным – 6 см от верхнего края латерального мыщелка бедренной кости.

4.3.1.1 Данные исследования моделей с использованием стержня в качестве фиксатора

В ходе эксперимента изучалось воздействие нагрузки на модель остеосинтеза несросшегося перелома с площадью контакта между фрагментами 35 %, 50 % и 70 % и расстоянием от линии перелома до верхнего края наружного мыщелка бедренной кости равном 6 см. Полученные данные отражены на рис. 4.7, 4.8, 4.9 и в табл. 4.3.

а б в г

Рис. 4.7. Напряжения, возникающие в костной ткани модели с фиксацией ИМ-стержнем. Осевая нагрузка: а) при площади контакта между фрагментами 35 %; б) при площади контакта между фрагментами 50 %; в) при площади контакта между фрагментами 70 %; г) шкала напряжений.

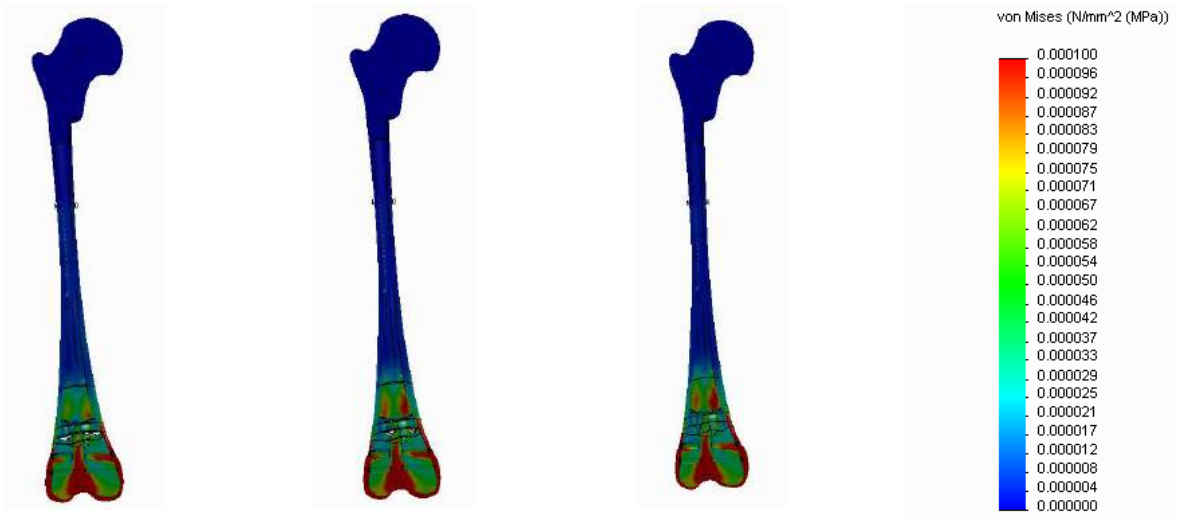

а б в г

Рис. 4.8. Напряжения, возникающие в костной ткани модели с фиксацией ИМ-стержнем. Ротационная нагрузка: а) при площади контакта между фрагментами 35 %; б) при площади контакта между фрагментами 50 %; в) при площади контакта между фрагментами 70 %; г) шкала напряжений.

а б в г

Рис. 4.9. Напряжения, возникающие в костной ткани модели с фиксацией ИМ-стержнем. Сгибающая нагрузка: а) при площади контакта между фрагментами 35 %; б) при площади контакта между фрагментами 50 %; в) при площади контакта между фрагментами 70 %; г) шкала напряжений.

Таблица 4.3

Параметры напряжения и перемещения в модели с ИМ-стержнем

Виды нагрузки	Площадь контакта между фрагментами, %	Максимальное значение напряжения, мПа						Перемещения, мм
		в кортикальном слое	в губчатом слое	в несущем элементе	в крепежном элементе	по линии перелома		в костной ткани в области перелома
						в кортикальном слое	в губчатом слое	
Осевая	35	19,844	11,535	186,238	550,931	0,000036	0,000023	1,690
	50	19,645	9,028	185,734	548,615	0,000032	0,000018	1,610
	70	19,588	4,260	183,026	545,927	0,000025	0,000017	0,480
Ротационная	35	45,628	41,826	2589,581	9616,015	0,460	1,826	7,194
	50	45,609	41,415	2509,237	9615,243	0,412	1,415	5,934
	70	35,441	40,428	2488,316	9614,158	0,393	0,428	3,706
Сгибающая	35	17,347	23,903	41,205	19,492	0,000028	0,000016	1,276
	50	17,292	23,577	41,113	19,405	0,000025	0,000012	1,175
	70	17,172	23,210	41,008	19,388	0,000025	0,000011	0,974

На основе анализа данных, полученных при исследовании влияния осевой, ротационной и сгибающей нагрузок на модель с фиксацией ИМ-стержнем и площадью контакта между фрагментами 35 %, 50 % и 70 % было отмечено, что увеличение площади контакта вызывает снижение показателей общего напряжения в кортикальном и губчатом слоях модели при всех видах нагрузки. Непосредственно в месте перелома также отмечается снижение напряжения костной ткани в кортикальном и губчатом слоях модели. Данные изменения напряжений относительно незначительны. Так, при осевой нагрузке наблюдается снижение напряжений в кортикальном слое на 30,6 %, в губчатом – на 26,1 %, при ротационной нагрузке в кортикальном слое – на 14,6 %, в губчатом – на 76,6 %, при сгибающей нагрузке в кортикальном слое – на 10,8 %, в губчатом – на 31,2 %. При увеличении площади контакта снижается напряжение в металлоконструкции – в самом стержне и в крепежных элементах (винтах). Изменения напряжений в металлоконструкции также незначительны: наибольшая разница напряжения в самом стержне не превышает 3,9 % (при ротационной нагрузке), в крепежных элементах – 0,9 % (при ротационной нагрузке). Также нами оценивалась жесткость фиксации, т.е. способность системы «кость-фиксатор» к сопротивлению деформации при нагрузке. Это показатель мы оценивали по перемещению элементов модели в месте перелома: максимальные значения перемещения двух точек, принадлежащих различным костным фрагментам и расположенным на линии перелома. Увеличение площади контакта между фрагментами приводит к снижению расстояния перемещения между фрагментами, то есть к увеличению жесткости системы «кость-фиксатор». Данная тенденция наблюдается при всех видах приложенной на модели нагрузки.

4.3.1.2 Данные исследования моделей с использованием пластины LCP в качестве фиксатора

В ходе эксперимента изучалось воздействие нагрузки на модель остеосинтеза несросшегося перелома с площадью контакта между

фрагментами 35 %, 50 % и 70 % и расстоянием от линии перелома до верхнего края наружного мыщелка бедренной кости равном 6 см. Полученные данные отражены на рис. 4.10, 4.11, 4.12 и в табл. 4.4.

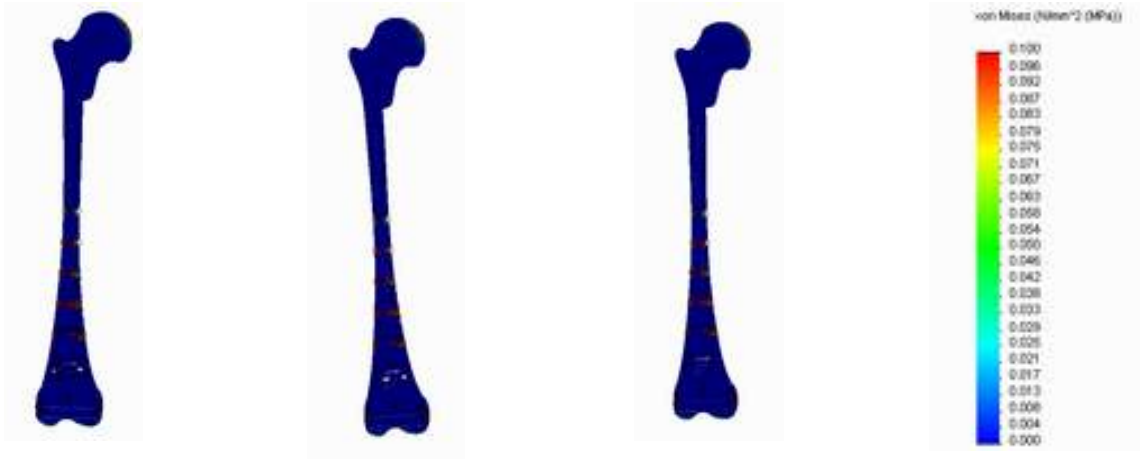

а б в г

Рис. 4.10. Напряжения, возникающие в костной ткани модели с фиксацией пластиной LCP. Осевая нагрузка: а) при площади контакта между фрагментами 35 %; б) при площади контакта между фрагментами 50 %; в) при площади контакта между фрагментами 70 %; г) шкала напряжений.

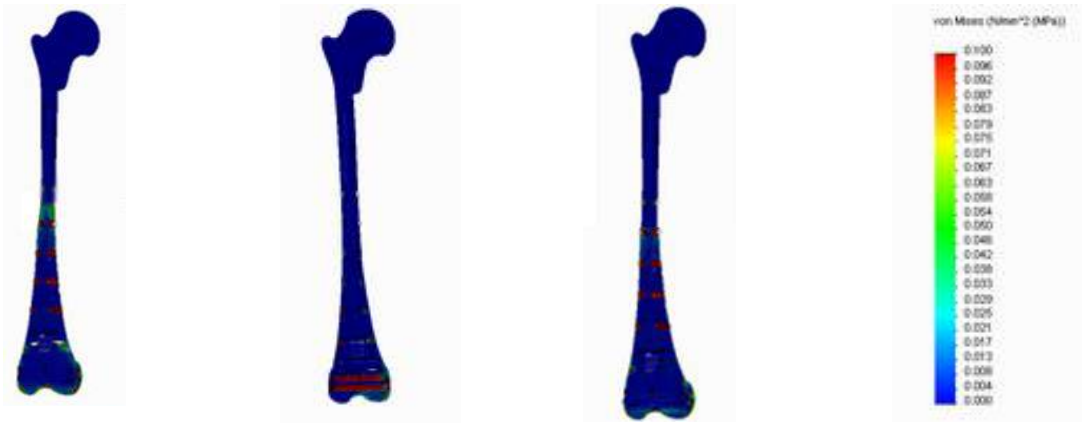

а б в г

Рис. 4.11. Напряжения, возникающие в костной ткани модели с фиксацией пластиной LCP. Ротационная нагрузка: а) при площади контакта между фрагментами 35 %; б) при площади контакта между фрагментами 50 %; в) при площади контакта между фрагментами 70 %; г) шкала напряжений.

а б в г

Рис. 4.12. Напряжения, возникающие в костной ткани модели с фиксацией пластиной LCP. Сгибающая нагрузка: а) при площади контакта между фрагментами 35 %; б) при площади контакта между фрагментами 50 %; в) при площади контакта между фрагментами 70 %; г) шкала напряжений.

На основе анализа данных, полученных при исследовании влияния осевой, ротационной и сгибающей нагрузок на модель с фиксацией пластиной LCP и площадью контакта между фрагментами 35 %, 50% и 70 % была отмечено, что увеличение площади контакта вызывает снижение показателей напряжения в кортикальном и губчатом слоях модели при всех видах нагрузки как во всей модели, так и непосредственно в месте перелома. Данные изменения напряжений относительно незначительны и более всего проявляются при ротационной нагрузке. При увеличении площади контакта снижается напряжение в металлоконструкции – в самом стержне и в фиксирующих винтах. Увеличение площади контакта между фрагментами приводит к снижению расстояния перемещения между фрагментами, то есть к увеличению жесткости системы «кость-фиксатор». Данная тенденция наблюдается при всех видах приложенной на модели нагрузки. Таким образом, в модели с фиксатором пластиной LCP, мы наблюдаем сохраняющуюся тенденцию: при увеличении площади контакта между фрагментами перелома, снижается напряжение в обоих слоях костной ткани модели, напряжение в металлоконструкции и расстояние перемещения между фрагментами, то есть увеличивается жесткость фиксации.

Таблица 4.4

Параметры напряжения и перемещения в модели с пластиной LCP

Виды нагрузки	Площадь контакта между фрагментами, %	Максимальное значение напряжения, мПа						Перемещения, мм
		в кортикальном слое	в губчатом слое	в несущем элементе	в крепежном элементе	по линии перелома		в костной ткани в области перелома
						в кортикальном слое	в губчатом слое	
Осевая	35	12,126	0,421	37,996	40,269	0,0000195	0,0000115	1,006
	50	10,987	0,325	36,266	28,978	0,0000189	0,0000097	0,983
	70	10,153	0,241	35,412	36,505	0,0000172	0,0000093	0,807
Ротационная	35	21,948	10,986	82,457	207,614	0,475	0,188	3,621
	50	17,282	9,110	65,749	110,137	0,239	0,135	3,425
	70	15,888	9,079	60,688	95,475	0,154	0,098	3,146
Сгибающая	35	1,974	0,602	15,114	7,254	0,0000196	0,00000639	1,002
	50	1,96	0,534	15,088	7,393	0,0000189	0,00000635	0,928
	70	1,928	0,381	15,005	7,287	0,0000112	0,00000635	0,899

4.3.1.3 Данные исследования моделей с использованием клинковой пластины в качестве фиксатора

В ходе эксперимента изучалось воздействие нагрузки на модель остеосинтеза несросшегося перелома с площадью контакта между фрагментами 35 %, 50 % и 70 % и расстоянием от линии перелома до верхнего края наружного мыщелка бедренной кости равном 6 см. Полученные данные отражены на рис. 4.13, 4.14, 4.15 и в табл. 4.5.

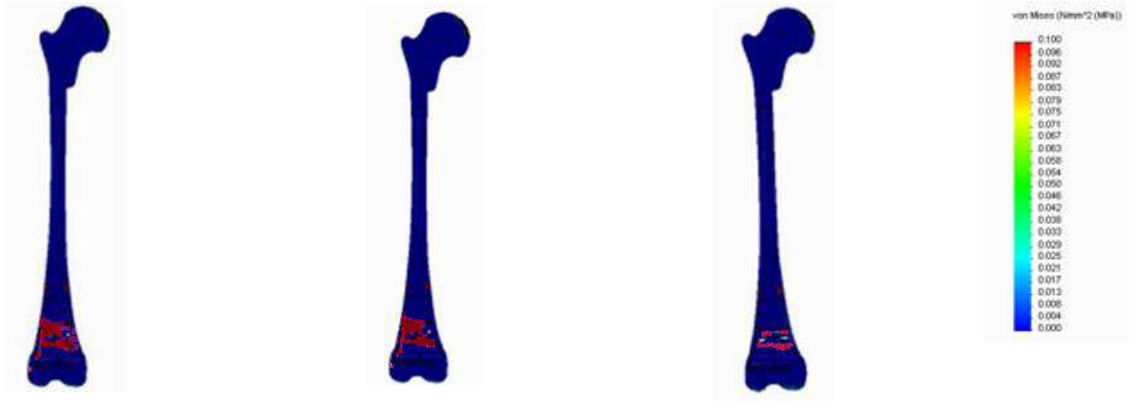

а б в г

Рис. 4.13. Напряжения, возникающие в костной ткани модели с фиксацией клинковой пластиной. Осевая нагрузка: а) при площади контакта между фрагментами 35 %; б) при площади контакта между фрагментами 50 %; в) при площади контакта между фрагментами 70 %; г) шкала напряжений.

а б в г

Рис. 4.14. Напряжения, возникающие в костной ткани модели с фиксацией клинковой пластиной. Ротационная нагрузка: а) при площади контакта между фрагментами 35 %; б) при площади контакта между фрагментами 50 %; в) при площади контакта между фрагментами 70 %; г) шкала напряжений.

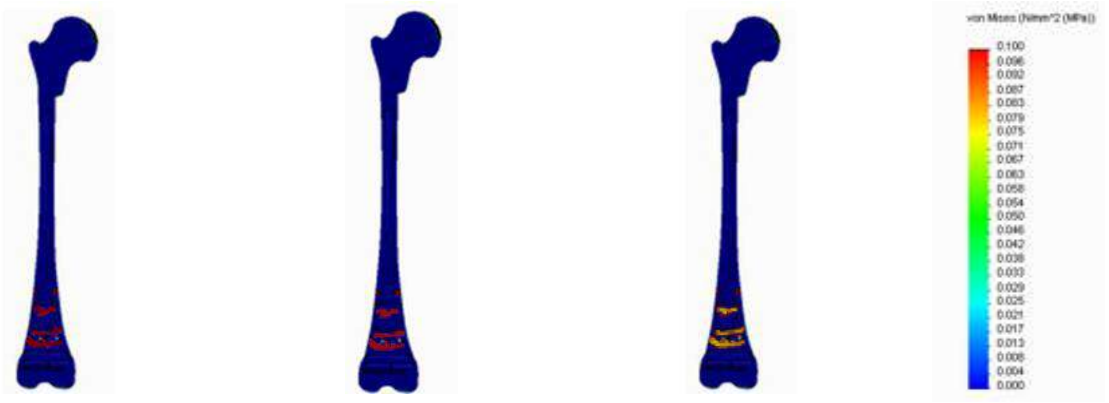

а б в г

Рис. 4.15. Напряжения, возникающие в костной ткани модели с фиксацией клинковой пластиной. Сгибающая нагрузка: а) при площади контакта между фрагментами 35 %; б) при площади контакта между фрагментами 50 %; в) при площади контакта между фрагментами 70 %; г) шкала напряжений.

На основе анализа данных, полученных при исследовании влияния осевой, ротационной и сгибающей нагрузок на модель с фиксацией клинковой пластиной и площадью контакта между фрагментами 35 %, 50 % и 70 % была отмечено, что увеличение площади контакта вызывает снижение показателей напряжения в кортикальном и губчатом слоях модели при всех видах нагрузки как во всей модели, так и непосредственно в месте перелома. При увеличении площади контакта снижается напряжение в металлоконструкции – в самом стержне и в фиксирующих винтах. Увеличение площади контакта между фрагментами приводит к снижению расстояния перемещения между фрагментами, то есть к увеличению жесткости системы «кость-фиксатор». Данная тенденция наблюдается при всех видах приложенной на модели нагрузки. Таким образом, при анализе данных, полученных на модели с фиксатором клинковой пластиной, мы наблюдаем тенденцию, аналогичную моделям с фиксатором ИМ-стержнем и пластиной LCP, а именно: при увеличении площади контакта между фрагментами перелома, снижается напряжение в обоих слоях костной ткани модели, напряжение в металлоконструкции и расстояние перемещения между фрагментами, то есть увеличивается жесткость фиксации.

Таблица 4.5

Параметры напряжения и перемещения в модели с клинковой пластиной

Виды нагрузки	Площадь контакта между фрагментами, %	Максимальное значение напряжения, мПа						Перемещения, мм
		в кортикальном слое	в губчатом слое	в несущем элементе	в крепежном элементе	по линии перелома		в костной ткани в области перелома
						в кортикальном слое	в губчатом слое	
Осевая	35 %	17,298	1,523	22,587	35,751	0,000511	0,000326	1,086
	50 %	13,111	1,494	22,268	34,581	0,0000474	0,0000283	0,988
	70 %	13,100	1,326	22,124	33,100	0,0000392	0,0000236	0,970
Ротационная	35 %	17,309	46,875	68,115	110,925	0,526	0,275	5,375
	50 %	17,282	32,268	65,749	110,137	0,334	0,224	5,146
	70 %	17,219	24,592	64,714	109,293	0,306	0,141	4,385
Сгибающая	35 %	2,315	2,906	24,029	38,776	0,0000346	0,0000346	1,544
	50 %	2,319	2,954	24,028	38,276	0,0000305	0,0000247	1,0003
	70 %	2,292	2,918	22,991	37,714	0,0000267	0,0000144	0,935

Проведенный анализ данных напряженно-деформируемого состояния моделей при воздействии осевой, ротационной и сгибающей нагрузки на модели с различной площадью контакта между фрагментами позволил определить стойкую тенденцию изменений состояния системы «кость-фиксатор». Так, в моделях со всеми анализируемыми типами фиксаторов, увеличение площади контакта вызывает снижение показателей как максимального общего напряжения в кортикальном и губчатом слое, так и напряжения в этих слоях непосредственно в месте перелома. Данные изменения наблюдаются при всех видах нагрузки: осевой, ротационной и сгибающей. Аналогичная тенденция наблюдается в металлоконструкции – несущем и фиксирующем элементах. При увеличении площади контакта между фрагментами незначительно снижается напряжение в металлической конструкции, фиксирующей перелом. Увеличение площади контакта повышает жесткость системы «кость-фиксатор», которая оценивалась нами по перемещению двух точек, принадлежащих различным костным фрагментам и расположенным на линии перелома. Расстояние этого перемещения во всех моделях уменьшалось по мере увеличения площади контакта между фрагментами. Учитывая сохранение общей единой тенденции изменений напряженно-деформированного состояния моделей с различными видами фиксаторов при изменении площади контакта между фрагментами, дальнейший анализ влияния механических факторов на состояние моделей проводился с одинаковой площадью контакта между фрагментами, равной 50 %. Моделируемым фактором являлась высота перелома и вид фиксатора.

4.3.2 Результаты расчетов моделей с локализацией линии перелома на расстоянии 3 см от верхнего края латерального мыщелка бедренной кости

4.3.2.1 Осевая нагрузка на модели с локализацией линии перелома на расстоянии 3 см от верхнего края латерального мыщелка бедра

Данные о напряжении и перемещении фрагментов, возникающем в моделях при воздействии осевой нагрузки, представлены на рис. 4.16, 4.17, в табл. 4.6.



а б в

Рис. 4.16. Напряжения, возникающие в костной ткани: а) модель со стержнем; б) модель с пластиной LCP; в) модель с клинковой пластиной.

Как видно из таблицы 4.6, при воздействии осевой нагрузки, наибольшее напряжение костной ткани (кортикальный и губчатый слой) как в месте перелома, так и общее пиковое напряжение демонстрирует модель с фиксацией интрамедуллярным стержнем. При этом обе модели с накостным фиксатором демонстрируют схожие показатели напряжения кортикального слоя и различные показатели напряжения в губчатом слое. В модели с клинковой пластиной, напряжение в губчатом слое выше, чем в кортикальном, а в модели с пластиной LCP, показатель напряжения в губчатом слое значительно меньше, чем в кортикальном. Это вероятно, вызвано тем, что винты жестко закреплены в пластине LCP и вся конструкция представляет собой раму, таким образом при осевой нагрузке напряжение равномерно распределяется на всю конструкцию, не вызывая концентрации в месте соединения винта с губчатым слоем. Также нами оценивалась жесткость фиксации, то есть способность системы «кость-фиксатор» к сопротивлению деформации при нагрузке. Это показатель мы оценивали по перемещению элементов модели в месте перелома: максимальные значения перемещения двух точек, принадлежащих различным костным фрагментам и расположенным на линии перелома. Значения перемещений в моделях (рис. 4.17, табл. 4.6) свидетельствуют, что наименьшее перемещение отмечается в модели с пластиной LCP, наибольшее – в модели с фиксацией стержнем.

Таблица 4.6

Максимальные напряжения и перемещения при осевой нагрузке

Модель	Максимальное значение напряжения, МПа						Переме-щения, мм
	в кортикальном слое	в губчатом слое	в несущем элементе	в крепежном элементе	по линии перелома		в костной ткани в области перелома
					в корти-кальном слое	в губ-чатом слое	
Со стерж-нем	21,376	29,512	219,635	546,082	0,000083	1,473	5,220
С пласти-ной LCP	10,879	1,052	8,683	9,336	0,00001	0,0195	3,221
С клин-ковой пластиной	10,356	14,291	23,647	69,622	0,000023	0,0302	4,527

а б в

Рис. 4.17. Величина перемещения элементов модели при осевой нагрузке: а) модель со стержнем; б) модель с пластиной LCP; в) модель с клинковой пластиной.

Анализ результатов изучения НДС всех трех моделей показал, что:

– максимальное напряжение в кортикальном и губчатом слое, как во всей модели, так и на линии перелома, демонстрирует модель с фиксацией ИМ-стержнем, наименьшее напряжение отмечалось в модели с пластиной LCP;

– наибольшее перемещение двух точек в месте перелома (податливость системы) демонстрирует модель, фиксированная блокирующимся стержнем, наименьшее – модель остеосинтеза с пластиной LCP;

– наибольшие показатели напряжения (абсолютные цифры) в системе «кость-фиксатор» при осевой нагрузке отмечаются в фиксирующих стержень винтах и самом ИМ-стержне.

4.3.2.2 Ротационная нагрузка на модели с локализацией линии перелома на расстоянии 3 см от верхнего края латерального мыщелка бедра

Данные о напряжении и перемещении фрагментов, возникающем в моделях при воздействии ротационной нагрузки, представлены на рис. 4.18, 4.19, в табл. 4.7.



а б в

Рис. 4.18. Напряжения, возникающие в костной ткани: а) модель со стержнем; б) модель с пластиной LCP; в) модель с клинковой пластиной.



а б в

Рис. 4.19. Величина перемещения элементов модели при ротационной нагрузке: а) модель со стержнем; б) модель с пластиной LCP; в) модель с клинковой пластиной.

Таблица 4.7

Максимальные напряжения и перемещения при ротационной нагрузке

Модель	Максимальное значение напряжения, МПа						Перемещения, мм
	в кортикальном слое	в губчатом слое	в несущем элементе	в крепежном элементе	по линии перелома		в костной ткани в области перелома
					в кортикальном слое	в губчатом слое	
Со стержнем	68,623	128,452	36,821	15,475	1,844	9,972	12,795
С пластиной LCP	12,933	7,332	46,762	55,7697	0,07026	0,338	0,043
С клинковой пластиной	15,023	34,088	57,124	97,844	0,407	2,464	3,112

Анализ результатов изучения НДС всех трех моделей показал, что:

– максимальное напряжение в кортикальном и губчатом слое, как во всей модели, так и на линии перелома, демонстрирует модель с фиксацией ИМ-стержнем. Наименьшие показатели напряжения кортикального и губчатого слоев кости наблюдались в модели с пластиной LCP;

– наибольшее перемещение двух точек в месте перелома (податливость системы) – демонстрирует модель, фиксированная блокирующимся стержнем. При этом данный показатель в модели со стержнем больше в 4 раза аналогичного показателя в модели с клинковой пластиной и в 298 раз модели с пластиной LCP;

– наибольшие показатели напряжения (абсолютные цифры) в системе «кость-фиксатор» при ротационной нагрузке отмечаются в губчатом слое модели с интрамедуллярным стержнем.

4.3.2.3 Сгибающая нагрузка на модели с локализацией линии перелома на расстоянии 3 см от верхнего края латерального мыщелка бедра

Данные о напряжении и перемещении фрагментов, возникающем в моделях при воздействии сгибающей нагрузки, представлены на рис. 4.20, 4.21 и в табл. 4.8.

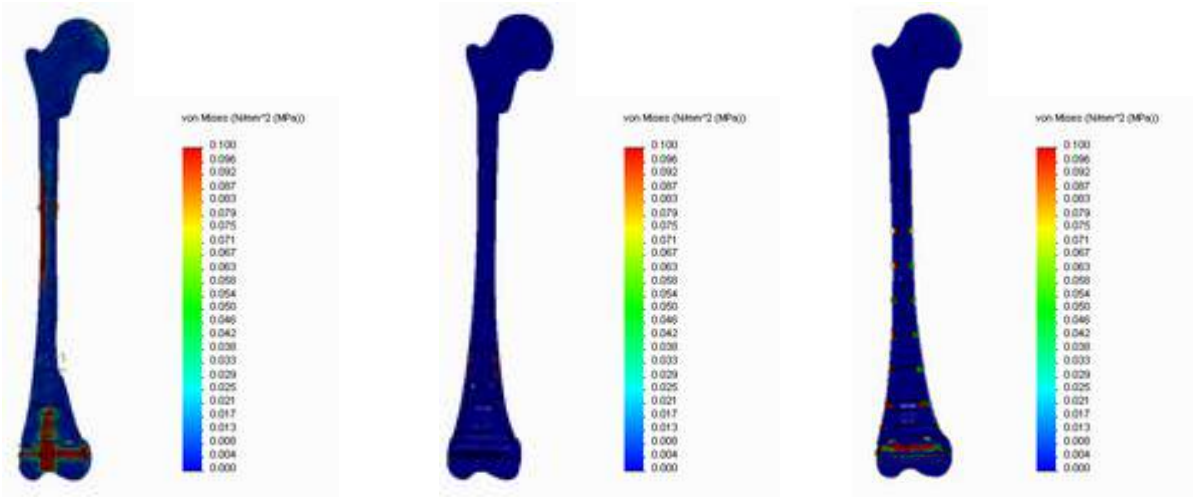

а б в

Рис. 4.20. Напряжения, возникающие в костной ткани: а) модель со стержнем; б) модель с пластиной LCP; в) модель с клинковой пластиной.



а б в

Рис. 4.21. Величина перемещения элементов модели при сгибающей нагрузке: а) модель со стержнем; б) модель с пластиной LCP; в) модель с клинковой пластиной.

Таблица 4.8

Максимальные напряжения и перемещения при сгибающей нагрузке

Модель	Максимальное значение напряжения, МПа						Перемещения, мм
	в кортикальном слое	в губчатом слое	в несущем элементе	в крепежном элементе	по линии перелома		в костной ткани в области перелома
					в кортикальном слое	в губчатом слое	
Со стержнем	11,163	13,846	112,235	7,412	0,18	1,312	3,179
С пластиной LCP	2,927	1,610	14,957	4,587	0,084	0,033	0,201
С клинковой пластиной	18,888	20,766	13,456	28,148	0,11	0,389	0,425

Анализ результатов изучения НДС всех трех моделей показал, что:

– максимальные показатели напряжения кортикального и губчатого слоя всей модели демонстрирует модель с клинковой пластиной, в месте перелома – модель с интрамедуллярным стержнем. Наименьшее напряжение обоих слоев костной ткани – в модели с пластиной LCP;

– наибольшее перемещение двух точек в месте перелома (податливость системы) – демонстрирует модель, фиксированная интрамедуллярным стержнем. Наименьшие показатели перемещения двух точек, находящихся на разных фрагментах – в модели с пластиной LCP;

– наибольшие показатели напряжения (абсолютные цифры) в системе «кость-фиксатор» при сгибающей нагрузке отмечаются в самом интрамедуллярном фиксаторе – стержне.

Таким образом, были проанализированы варианты распределения напряжения и величины перемещения фрагментов в модели несросшегося перелома дистального эпифиза бедренной кости с расположением линии перелома на расстоянии 3 см от верхнего края наружного мыщелка бедренной кости. Этот анализ выявил следующие биомеханические тенденции:

1. Показатель концентрации максимального напряжения в кортикальном слое модели указывает на его наиболее вероятные зоны деформации в области расположения фиксирующих винтов. При осевой и ротационной нагрузке на модели наибольшие показатели напряжения кортикального слоя отмечаются в модели с интрамедуллярным блокирующимся стержнем. При сгибающей нагрузке наибольшие показатели демонстрирует модель с клинковой пластиной. При этом наименьшие показатели напряжения были зафиксированы в модели с пластиной LCP. Следовательно, можно предположить, что в клинической ситуации при низком уровне зоны несращения и коротком дистальном фрагменте наибольшей устойчивостью к деформации кортикального слоя в месте фиксации будет обладать система «кость-пластина LCP».

2. По мере удаления от истмальной зоны диафиза к эпифизарному отделу длинной кости кортикальный слой постепенно истончается. На участке ниже 6 см от верхнего края латерального мыщелка толщина компактного вещества кости не превышает 2,5-3 мм, а костномозговой канал заполнен губчатым веществом – спонгиозной костью. Следовательно, при «низких» переломах и несращениях кости, губчатый слой очень важен для стабильности фиксации, т.к. в значительной степени обеспечивает прочность фиксации всей конструкции. Показатель напряжения губчатого слоя модели указывает на возможность деформации, «сминания», при нагрузке, что может привести к потере стабильности фиксации. При осевой и ротационной нагрузке на модели, наибольшие показатели напряжения губчатого слоя отмечаются в модели с интрамедуллярным блокирующимся стержнем. При сгибающей нагрузке наибольшие показатели напряжения демонстрирует модель с клинковой пластиной. Наименьшие показатели напряжения губчатого слоя были отмечены в модели с пластиной LCP. При этом в моделях с клинковой пластиной и блокирующимся стержнем напряжение в губчатом слое больше, чем в кортикальном, а в модели с пластиной LCP, наоборот. Таким образом, мы считаем, что при низком уровне несращения и коротком дистальном фрагменте потеря стабильности фиксации при нагрузке (расшатывание винтов в кости) наименее вероятна при применении пластины LCP.

3. Напряжение металлической конструкции (несущий и крепежный элемент) оказывает влияние на прочность металлофиксатора, то есть отражает вероятность поломки металлофиксатора при нагрузке. При осевой и сгибающей нагрузке, наибольшее напряжение было отмечено в крепежном элементе интрамедуллярного стержня и самом стержне. При ротационной нагрузке наибольшее напряжение отмечалось в крепежных элементах клинковой пластины и в самой пластине. Модель с фиксацией пластиной LCP при всех типах нагрузки демонстрировала наименьшие и средние показатели напряжения как в несущих так и фиксирующих элементах. Таким образом, мы считаем, что при низком расположении зоны несращения использование пластины LCP обеспечит наименьшую вероятность поломки

фиксатора. При этом необходимо отметить, что мы не исследовали напряжение при циклических нагрузках, которые приводят к т.н. «усталостным» переломам металлической конструкции.

4. Показатель перемещения двух точек, расположенных на линии перелома и принадлежащих различным костным фрагментам, интерпретировался нами как показатель жесткости фиксации, т.е. способности системы «кость-фиксатор» к сопротивлению деформации при нагрузке. При всех типах нагрузки данный показатель наибольший у модели с интрамедуллярным блокирующимся стержнем, наименьший – в модели с пластиной LCP. Следовательно, можно предположить, что при локализации зоны несращения на расстоянии 3 см, фиксация пластиной LCP обеспечит наибольшую устойчивость системы «кость-фиксатор» к нагрузкам при ходьбе, ротации бедра и сгибании коленного сустава.

4.3.3 Результаты расчетов моделей с локализацией линии перелома на расстоянии 6 см от верхнего края латерального мыщелка бедренной кости

4.3.3.1 Осевая нагрузка на модели с локализацией линии перелома на расстоянии 6 см от верхнего края латерального мыщелка бедра

Данные о напряжении и перемещении фрагментов, возникающем в моделях при воздействии осевой нагрузки, представлены на рис. 4.22, 4.23, в табл. 4.9.

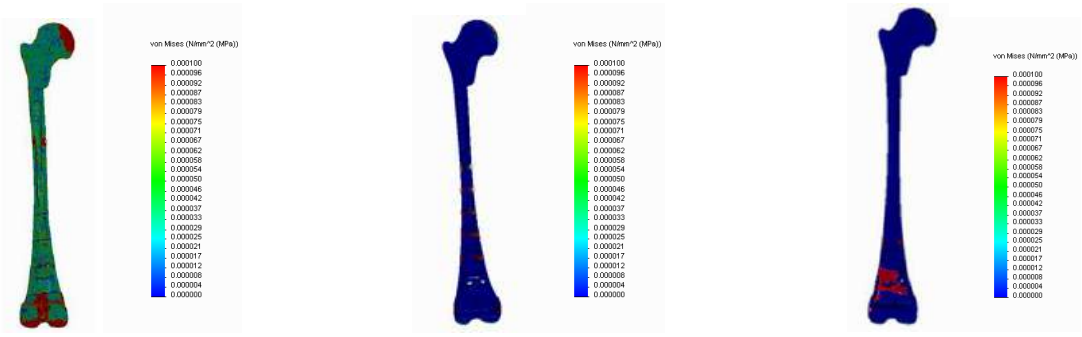

а б в

Рис. 4.22. Напряжения, возникающие в костной ткани при площади контакта между фрагментами 50 %: а) модель со стержнем; б) модель с пластиной LCP; в) модель с клинковой пластиной.



а б в

Рис. 4.23. Величина перемещения элементов модели при осевой нагрузке: а) модель со стержнем; б) модель с пластиной LCP; в) модель с клинковой пластиной.

Таблица 4.9

Максимальные напряжения и перемещения при осевой нагрузке

Модель	Максимальное значение напряжения, МПа						Перемещения, мм
	в кортикальном слое	в губчатом слое	в несущем элементе	в крепежном элементе	по линии перелома		в костной ткани в области перелома
					в кортикальном слое	в губчатом слое	
Со стержнем	19,645	9,028	185,734	548,615	0,000032	0,000018	1,610
С пластиной LCP	10,987	0,325	36,266	28,978	0,0000189	0,0000097	0,983
С клинковой пластиной	13,111	1,494	22,268	34,581	0,0000474	0,0000283	0,988

Анализ результатов изучения НДС при осевой нагрузке на все три модели показал, что:

– наибольшее общее напряжение костной ткани (кортикальный и губчатый слой) демонстрирует модель с фиксацией интрамедуллярным стержнем, в месте перелома – модель с фиксацией клинковой пластиной. Наименьшее напряжение костной ткани наблюдается в модели с фиксацией пластиной LCP;

– наименьшее напряжение в металлоконструкции отмечается в моделях с накостным фиксатором – пластиной LCP и клинковой пластиной;

– наименьшее значение перемещений двух точек, принадлежащих различным костным фрагментам и расположенным на линии перелома в моделях, то есть жесткость фиксации отмечается в модели с пластиной LCP, наибольшее – в модели с фиксацией стержнем

– наибольшие показатели напряжения (абсолютные цифры) в системе «кость-фиксатор» при осевой нагрузке отмечаются в фиксирующих стержень винтах и самом ИМ-стержне.

4.3.3.2 Ротационная нагрузка на модели с локализацией линии перелома на расстоянии 6 см от верхнего края латерального мыщелка бедра

Данные о напряжении и перемещении фрагментов, возникающем в моделях при воздействии осевой нагрузки, представлены на рис. 4.24, 4.25, в табл. 4.10.

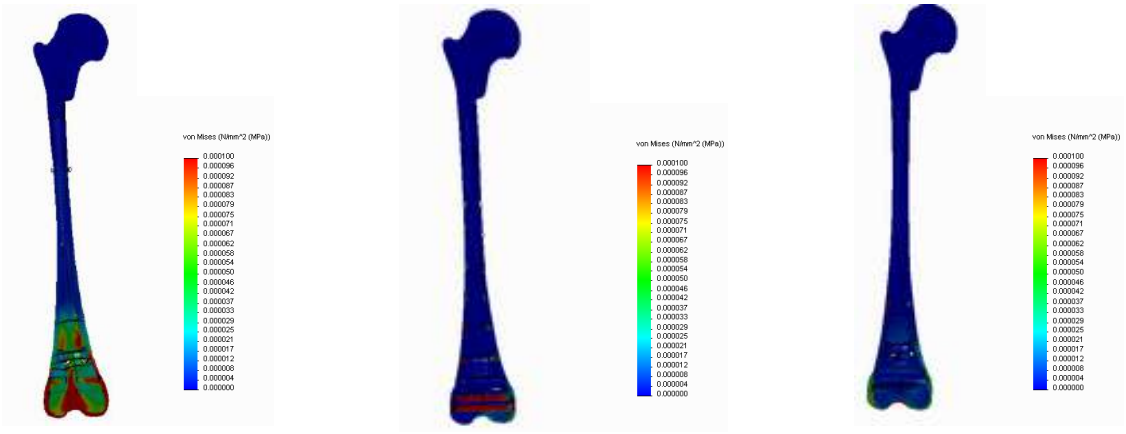

а б в

Рис. 4.24. Напряжения, возникающие в костной ткани при площади контакта между фрагментами 50 %: а) модель со стержнем; б) модель с пластиной LCP; в) модель с клинковой пластиной.



а б в

Рис. 4.25. Величина перемещения элементов модели при ротационной нагрузке: а) модель со стержнем; б) модель с пластиной LCP; в) модель с клинковой пластиной.

Таблица 4.10

Максимальные напряжения и перемещения при ротационной нагрузке

Модель	Максимальное значение напряжения, МПа						Перемещения, мм
	в кортикальном слое	в губчатом слое	в несущем элементе	в крепежном элементе	по линии перелома		в костной ткани в области перелома
					в кортикальном слое	в губчатом слое	
Со стержнем	45,609	41,415	2509,237	9615,243	0,412	1,415	5,934
С пластиной LCP	17,282	9,110	65,749	110,137	0,239	0,135	3,425
С клинковой пластиной	17,282	32,268	65,749	110,137	0,334	0,224	5,146

Анализ результатов изучения НДС при ротационной нагрузке на все три модели показал, что:

– наибольшее общее напряжение костной ткани и напряжение в месте перелома (кортикальный и губчатый слой) демонстрирует модель с фиксацией ИМ-стержнем. Наименьшее напряжение костной ткани наблюдается в модели с фиксацией пластиной LCP;

– наименьшее напряжение в металлоконструкции отмечается в моделях с накостным фиксатором – пластиной LCP и клинковой пластиной. В модели с фиксацией ИМ-стержнем данный показатель значительно выше;

– наименьшее значение перемещений двух точек, принадлежащих различным костным фрагментам и расположенным на линии перелома в моделях, то есть жесткость фиксации, отмечается в модели с пластиной LCP, наибольшее – в модели с фиксацией ИМ-стержнем;

– наибольшие показатели напряжения (абсолютные цифры) в системе «кость-фиксатор» при осевой нагрузке отмечаются в фиксирующих стержень винтах и самом ИМ-стержне.

4.3.3.3 Сгибающая нагрузка на модели с локализацией линии перелома на расстоянии 6 см от верхнего края латерального мыщелка бедра

Данные о напряжении и перемещении фрагментов, возникающем в моделях при воздействии сгибающей нагрузки, представлены на рис. 4.26, 4.27, в табл. 4.11.

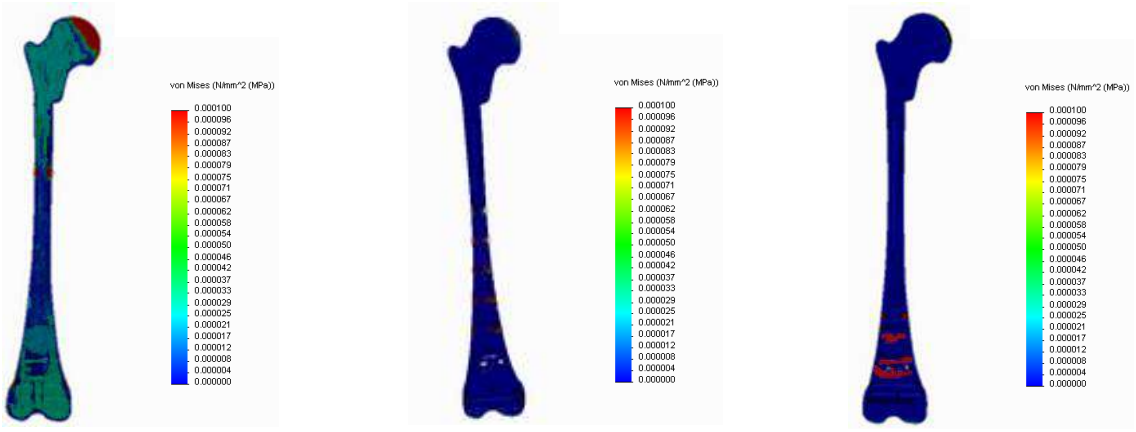

а б в

Рис. 4.26. Напряжения, возникающие в костной ткани при площади контакта между фрагментами 50 %: а) модель со стержнем; б) модель с пластиной LCP; в) модель с клинковой пластиной.

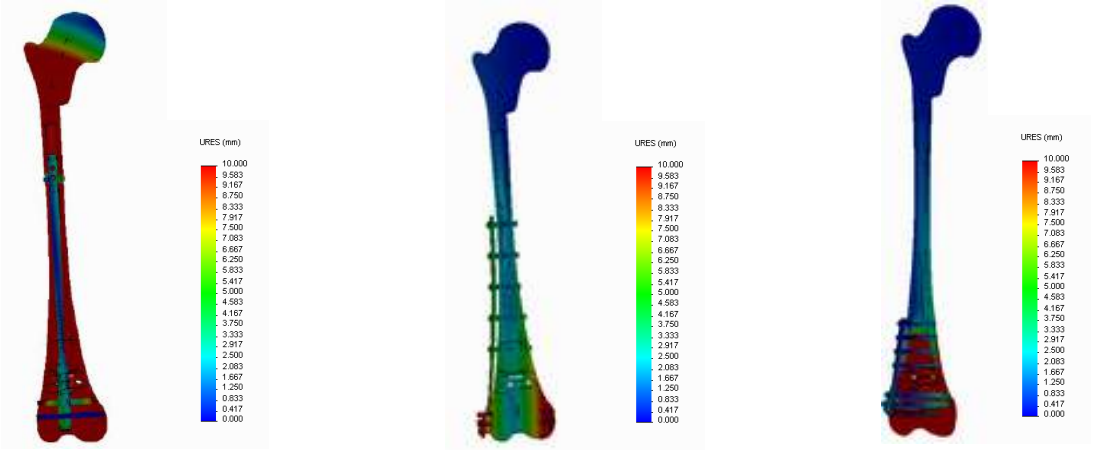

а б в

Рис. 4.27. Величина перемещения элементов модели при сгибающей нагрузке: а) модель со стержнем; б) модель с пластиной LCP; в) модель с клинковой пластиной.

Таблица 4.11

Максимальные напряжения и перемещения при сгибающей нагрузке

Модель	Максимальное значение напряжения, МПа						Перемещения, мм
	в кортикальном слое	в губчатом слое	в несущем элементе	в крепежном элементе	по линии перелома		в костной ткани в области перелома
					в кортикальном слое	в губчатом слое	
Со стержнем	17,292	23,577	41,113	19,405	0,000025	0,000012	1,175
С пластиной LCP	1,96	0,534	15,088	7,393	0,0000189	0,00000635	0,928
С клинковой пластиной	2,319	2,954	24,028	38,276	0,0000305	0,0000247	1,0003

Анализ результатов изучения НДС при сгибающей нагрузке на все три модели показал, что:

– наибольшее общее напряжение костной ткани (кортикальный и губчатый слой) демонстрирует модель с фиксацией ИМ-стержнем. Наибольшее напряжение непосредственно в месте перелома наблюдается в модели с фиксацией клинковой пластиной. Наименьшее напряжение костной ткани, как во всей модели, так и в месте перелома наблюдается в модели с фиксацией пластиной LCP;

– наименьшее напряжение в металлоконструкции отмечается в моделе с пластиной LCP;

– наименьшее значение перемещений двух точек, принадлежащих различным костным фрагментам и расположенным на линии перелома в моделях, то есть жесткость фиксации, отмечается в модели с пластиной LCP, наибольшее – в модели с фиксацией ИМ-стержнем;

– наибольшие показатели напряжения (абсолютные цифры) в системе «кость-фиксатор» при осевой нагрузке отмечаются в несущем элементе металлоконструкции – ИМ-стержне;

Таким образом, были проанализированы варианты распределения напряжения и величины перемещения фрагментов в модели несросшегося перелома дистального эпифиза бедренной кости с расположением линии несращения на расстоянии 6 см от верхнего края наружного мыщелка бедренной кости. Этот анализ выявил следующие биомеханические тенденции:

1. Показатель концентрации максимального напряжения в кортикальном слое модели указывает на его наиболее вероятные зоны деформации в области расположения фиксирующих винтов. При всех видах нагрузки на модели наибольшие показатели общего напряжения кортикального слоя отмечаются в модели с интрамедуллярным блокирующимся стержнем. Наибольшее напряжение кортикального слоя модели непосредственно в месте перелома при воздействии осевой и сгибающей нагрузке наблюдается в модели с фиксацией клинковой

пластиной. При ротационной нагрузке наибольшие показатели напряжения кортикального слоя модели в месте перелома демонстрирует модель с фиксацией ИМ-стержнем. При этом наименьшие показатели напряжения кортикального слоя, как во всей модели, так и в месте перелома, были зафиксированы в модели с пластиной LCP. Следовательно, можно предположить, что в клинической ситуации при низком уровне зоны несращения и коротком дистальном фрагменте наибольшей устойчивостью к деформации кортикального слоя в месте фиксации будет обладать система «кость-пластина LCP».

2. По мере удаления от истмальной зоны диафиза к эпифизарному отделу длинной кости кортикальный слой постепенно истончается. На участке ниже 6 см от верхнего края латерального мыщелка толщина компактного вещества кости не превышает 2,5-3 мм, а костномозговой канал заполнен губчатым веществом – спонгиозной костью. Следовательно, при «низких» переломах и несращениях кости, губчатый слой очень важен для стабильности фиксации, так как в значительной степени обеспечивает прочность фиксации всей конструкции. Показатель напряжения губчатого слоя модели указывает на возможность деформации, «сминания», при нагрузке, что может привести к потере стабильности фиксации. При всех видах нагрузки на модели, наибольшие показатели общего напряжения губчатого слоя отмечаются в модели с интрамедуллярным блокирующимся стержнем. В месте перелома наибольшее напряжение в губчатом слое наблюдалось в модели с фиксацией клинковой пластиной. Наименьшие показатели напряжения губчатого слоя при воздействии всех видов нагрузки были отмечены в модели с пластиной LCP. Таким образом, мы считаем, что при низком уровне несращения и коротком дистальном фрагменте потеря стабильности фиксации при нагрузке (расшатывание винтов в кости) наименее вероятна при применении пластины LCP.

3. Напряжение металлической конструкции (несущий и крепежный элемент) оказывает влияние на прочность металлофиксатора, то есть

отражает вероятность поломки металлофиксатора при нагрузке. При осевой и сгибающей нагрузке, наибольшее напряжение было отмечено в крепежном элементе интрамедуллярного стержня и самом стержне. При всех видах приложенной нагрузки на модели, наибольшее напряжение отмечалось в крепежных элементах ИМ-стержня и в самом стержне. Модель с фиксацией пластиной LCP при всех видах нагрузки демонстрировала наименьшие показатели напряжения как в несущих так и фиксирующих элементах. Таким образом, мы считаем, что при низком расположении линии несращения использование пластины LCP обеспечит наименьшую вероятность поломки фиксатора. При этом необходимо отметить, что мы не исследовали напряжение при циклических нагрузках, которые приводят к т.н. «усталостным» переломам металлической конструкции.

4. Показатель перемещения двух точек, расположенных на линии перелома и принадлежащих различным костным фрагментам, интерпретировался нами как показатель жесткости фиксации, т.е. способности системы «кость-фиксатор» к сопротивлению деформации при нагрузке. При всех видах нагрузки данный показатель наибольший у модели с интрамедуллярным блокирующимся стержнем, наименьший – в модели с фиксацией пластиной LCP. Следовательно, можно предположить, что при локализации участка несращения на расстоянии 6 см, фиксация пластиной LCP обеспечит наибольшую устойчивость системы «кость-фиксатор» к нагрузкам при ходьбе, ротации бедра и сгибании коленного сустава.

4.3.4 Результаты расчетов моделей с локализацией линии перелома на расстоянии 10 см от верхнего края латерального мыщелка бедренной кости

4.3.4.1 Осевая нагрузка на модели с локализацией линии перелома на расстоянии 10 см от верхнего края латерального мыщелка бедра

Данные о напряжении и перемещении фрагментов, возникающем в моделях при воздействии осевой нагрузки, представлены на рис. 4.28, 4.29, в табл. 4.12.

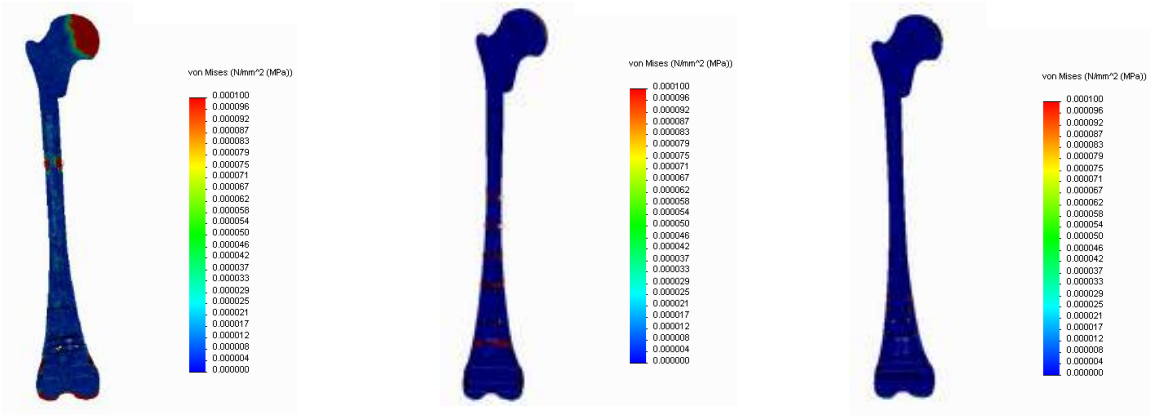

а б в

Рис. 4.28. Напряжения, возникающие в костной ткани: а) модель со стержнем; б) модель с пластиной LCP; в) модель с клинковой пластиной.

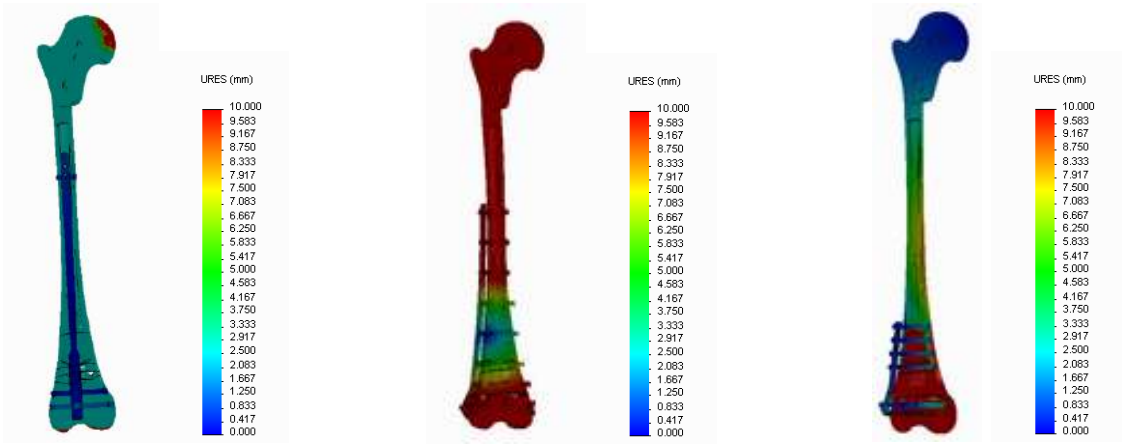

а б в

Рис. 4.29. Величина перемещения элементов модели при осевой нагрузке: а) модель со стержнем; б) модель с пластиной LCP; в) модель с клинковой пластиной.

Анализ результатов изучения НДС всех трех моделей показал, что:

– максимальные показатели напряжения кортикального и губчатого слоя на всех участках модели демонстрирует модель с клинковой пластиной. Наименьшее напряжение обоих слоев костной ткани – в модели с фиксацией ИМ-стержнем;

– наибольшие показатели напряжения металлоконструкции демонстирует модель с фиксацией клинковой пластиной. Наименьшее напряжение в фиксаторе наблюдалось у модели с фиксацией ИМ-стержнем.

– наибольшее перемещение двух точек в месте перелома (податливость системы) – демонстрирует модель, фиксированная клинковой пластиной. Наименьшие показатели перемещения двух точек, находящихся на разных фрагментах – в модели с фиксацией ИМ-стержнем;

– наибольшие показатели напряжения (абсолютные цифры) в системе «кость-фиксатор» при осевой нагрузке отмечаются в элементах фиксирующих клинковую пластину (фиксирующие винты).

Таблица 4.12

Максимальные напряжения и перемещения при осевой нагрузке

Модель	Максимальное значение напряжения, МПа						Перемещения, мм
	в кортикальном слое	в губчатом слое	в несущем элементе	в крепежном элементе	по линии перелома		в костной ткани в области перелома
					в кортикальном слое	в губчатом слое	
Со стержнем	3,499	0,132	83,856	56,776	0,00002	-	0,086
С пластиной LCP	13,971	2,226	109,2	38,632	0,00025	-	2,187
С клинковой пластиной	23,118	17,542	183,516	549,942	0,00859	-	4,163

4.3.4.2 Ротационная нагрузка на модели с локализацией линии перелома на расстоянии 10 см от верхнего края латерального мыщелка бедра

Данные о напряжении и перемещении фрагментов, возникающем в моделях при воздействии ротационной нагрузки, представлены на рис. 4.30, 4.31, в табл. 4.13.



а б в

Рис. 4.30. Напряжения, возникающие в костной ткани: а) модель со стержнем; б) модель с пластиной LCP; в) модель с клинковой пластиной.

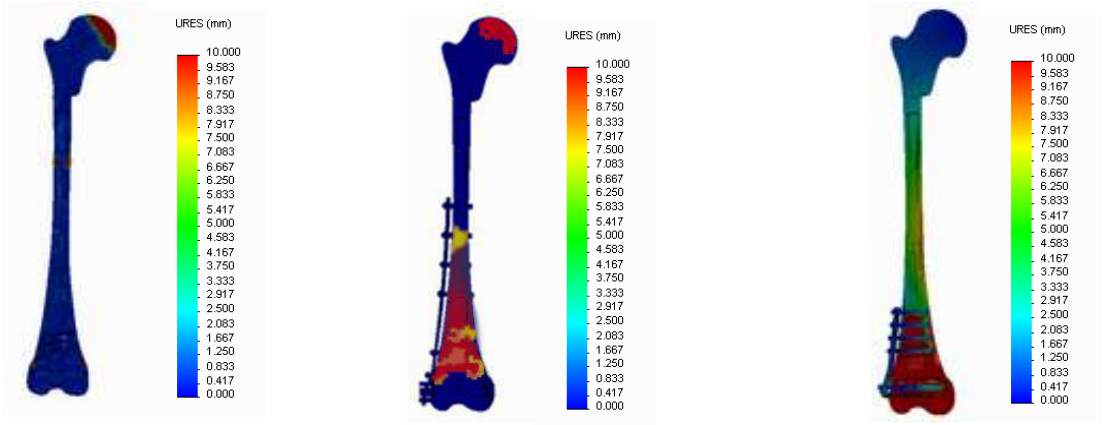

а б в

Рис. 4.31. Величина перемещения элементов модели при ротационной нагрузке: а) модель со стержнем; б) модель с пластиной LCP; в) модель с клинковой пластиной.

Анализ результатов изучения НДС всех трех моделей показал, что:

– минимальное напряжение в кортикальном и губчатом слое, как во всей модели, так и на линии перелома, демонстрирует модель с фиксацией ИМ-стержнем. Наибольшие показатели напряжения кортикального слоя кости наблюдались в модели с пластиной LCP, губчатого слоя – в модели с клинковой пластиной;

– наибольшее напряжение, возникающее в металлоконструкции, наблюдалось в модели с фиксацией клинковой пластиной;

– наименьшее перемещение двух точек в месте перелома (способность к сопротивлению деформации при нагрузке) – демонстрирует модель, фиксированная блокирующимся стержнем;

– наибольшие показатели напряжения (абсолютные цифры) в системе «кость-фиксатор» при ротационной нагрузке отмечаются в фиксирующих элементах (винты) в модели с клинковой пластиной.

Таблица 4.13

Максимальные напряжения и перемещения при ротационной нагрузке

Модель	Максимальное значение напряжения, МПа						Перемещения, мм
	в кортикальном слое	в губчатом слое	в несущем элементе	в крепежном элементе	по линии перелома		в костной ткани в области перелома
					в кортикальном слое	в губчатом слое	
Со стержнем	3,632	0,848	3943,44	1970,18	0,260	-	0,774
С пластиной LCP	142,431	47,251	6949,3	3634,35	4,976	-	3,613
С клинковой пластиной	136,233	107,615	9110,354	4792,333	1,979	-	5,18

4.3.4.3 Сгибающая нагрузка на модели с локализацией линии перелома на расстоянии 10 см от верхнего края латерального мыщелка бедра

Данные о напряжении и перемещении фрагментов, возникающем в моделях при воздействии сгибающей нагрузки, представлены на рис. 4.32, 4.33 и в табл. 4.14.

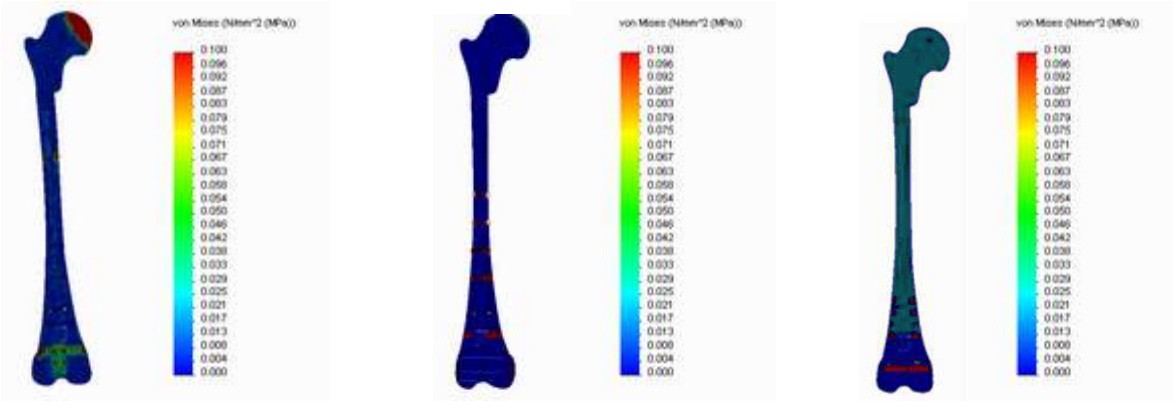

а б в

Рис. 4.32. Напряжения, возникающие в костной ткани: а) модель со стержнем; б) модель с пластиной LCP; в) модель с клинковой пластиной.

а б в

Рис. 4.33. Величина перемещения элементов модели при сгибающей нагрузке: а) модель со стержнем; б) модель с пластиной LCP; в) модель с клинковой пластиной.

Анализ результатов изучения НДС всех трех моделей показал, что:

– максимальные показатели напряжения кортикального и губчатого слоя, как во всей модели, так и в месте перелома, демонстрирует модель с клинковой пластиной. Наименьшее напряжение обоих слоев костной ткани – в модели с интрамедуллярным стержнем;

– наибольшее напряжение, возникающее в металлоконструкции, наблюдалось в модели с фиксацией клинковой пластиной;

– наибольшее перемещение двух точек в месте перелома (податливость системы) – демонстрирует модель, фиксированная пластиной

LCP. Наименьшие показатели перемещения двух точек, находящихся на разных фрагментах – в модели с интрамедуллярным стержнем;

– наибольшие показатели напряжения (абсолютные цифры) в системе «кость-фиксатор» при сгибающей нагрузке отмечаются в самой клинковой пластине.

Таблица 4.14

Максимальные напряжения и перемещения при сгибающей нагрузке

Модель	Максимальное значение напряжения, МПа						Перемещения, мм
	в кортикальном слое	в губчатом слое	в несущем элементе	в крепежном элементе	по линии перелома		в костной ткани в области перелома
					в кортикальном слое	в губчатом слое	
Со стержнем	0,682	0,479	30,795	19,001	0,000011	-	0,029
С пластиной LCP	7,671	5,794	17,681	11,139	0,00000866	-	1,537
С клинковой пластиной	60,50	24,746	653,266	70,187	0,328		2,069

Таким образом, были проанализированы распределение напряжения и величина перемещения фрагментов в моделях несросшегося перелома дистального эпифиза бедренной кости с расположением линии перелома на расстоянии 10 см от верхнего края наружного мыщелка бедренной кости с использованием различных видов фиксаторов. Этот анализ выявил следующие биомеханические тенденции:

1. Показатель концентрации максимального напряжения в кортикальном слое модели указывает на его наиболее вероятные зоны деформации в области расположения фиксирующих винтов. При осевой и сгибающей нагрузке на модели наибольшие показатели напряжения кортикального слоя отмечаются в модели с клинковой пластиной. При ротационной нагрузке наибольшие показатели демонстрирует модель с пластиной LCP. При этом наименьшие показатели напряжения были зафиксированы в модели с ИМ-стержнем. Таким образом, можно предположить, что в клинической ситуации при локализации зоны несращения в дистальном диафизарном отделе наибольшей устойчивостью к деформации кортикального слоя в месте фиксации будет обладать система «кость-интрамедуллярный стержень».

2. Несмотря на имеющееся сужение кортикального слоя на участке 10 см от наружного мыщелка бедренной кости, его толщина на данном участке составляет от 4 до 6 мм, а соотношение с губчатым слоем – 1:3. Учитывая разницу плотности кортикального и губчатого слоя, губчатый слой на данном участке не будет играть столь значимую роль в прочности крепления фиксирующих элементов, как в метафизарном участке кости. При всех видах нагрузки наименьшее напряжение в губчатом слое наблюдалось в модели с ИМ-стержнем.

3. Напряжение металлической конструкции (несущий и крепежный элемент) оказывает влияние на прочность металлофиксатора, то есть отражает вероятность поломки металлофиксатора при нагрузке. При всех видах нагрузки, наибольшее напряжение было отмечено в винтах, фиксирующих клинковую пластину и в самой пластине. При ротационной нагрузке наименьшие показатели напряжения как в несущих так и фиксирующих элементах демонстрировала модель с фиксацией ИМ-стержнем. При осевой и ротационной нагрузке напряжение в винтах, фиксирующих пластину LCP было меньшим в сравнении с напряжением в элементах, фиксирующих ИМ-стержень, а модель с ИМ-стержнем

демонстрировала меньшее напряжение в самой конструкции. При этом показатели напряжения конструкции в моделях с пластиной LCP и ИМ-стержнем отличаются менее чем в 2 раза, то есть сравнительно одинаковые, в то время как те же показатели в модели с клинковой пластиной значительно выше. Таким образом, полученные данные свидетельствуют о том, что наибольшая устойчивость к приложенным нагрузкам, а, следовательно, наименьшая вероятность поломки фиксаторов наблюдается при использовании ИМ-стержня и пластины LCP. При этом необходимо отметить, что мы не исследовали напряжение при циклических нагрузках, которые приводят к т.н. «усталостным» переломам металлической конструкции.

4. Показатель перемещения двух точек, расположенных на линии перелома и принадлежащих различным костным фрагментам, интерпретировался нами как показатель жесткости фиксации, т.е. способности системы «кость-фиксатор» к сопротивлению деформации при нагрузке. При всех типах нагрузки данный показатель наибольший у модели с клинковой пластиной, наименьший – в модели с ИМ-стержнем. Таким образом, можно предположить, что при локализации участка несращения в дистальном отделе диафиза бедренной кости, фиксация ИМ-стержнем более предпочтительна, так как обеспечит наибольшую устойчивость системы «кость-фиксатор» к нагрузкам при ходьбе, ротации бедра и сгибании коленного сустава.

4.4 Анализ полученных результатов

Данные, полученные в ходе изучения напряженного-деформируемого состояния моделей остеосинтеза несращения дистального отдела бедренной кости с различными уровнями перелома, площадью контакта между фрагментами, использованием трех различных фиксаторов и при воздействии осевой, ротационной и сгибающей нагрузки позволяют сделать следующие выводы:

1. Площадь контакта и локализация линии перелома оказывают влияние на напряженно-деформируемое состояние модели остеосинтеза несросшегося перелома, что необходимо учитывать при выборе лечебной тактики пациентов с данными повреждениями.

2. Увеличение площади контакта между фрагментами вызывает снижение показателей напряженно-деформируемого состояния моделей при всех видах нагрузки и всех видах используемых фиксаторов.

3. Увеличение площади контакта повышает жесткость системы «кость-фиксатор», которая оценивалась нами по перемещению двух точек, принадлежащих различным костным фрагментам и расположенным на линии перелома. Расстояние этого перемещения во всех моделях уменьшалось по мере увеличения площади контакта между фрагментами.

4. При локализации несращения в эпифизарной или метаэпифизарной зоне бедренной кости, пластина LCP позволяет обеспечить наиболее надежную фиксацию короткого дистального фрагмента с минимальным напряжением кортикального и губчатого слоев костной ткани. В связи с этим считаем, что использование данного фиксатора наиболее целесообразно при локализации участка несращения на дистанции до 6 см от верхнего края латерального мыщелка бедренной кости.

5. При локализации несращения в дистальном диафизарном участке бедренной кости модель с фиксацией ИМ-стержень продемонстрировала наименьшее напряжение костной ткани и наибольшую устойчивость системы «кость-фиксатор» к деформациям при нагрузках. Это объясняется благоприятным соотношением формы костно-мозгового канала на этом участке и толщины стержня, а также наличием достаточной толщины кортикального слоя для прочной фиксации винтов, блокирующих стержень. Считаем обоснованным и целесообразным использование ИМ-стержня для фиксации несращения на дистанции более 6 см от верхнего края латерального мыщелка бедренной кости.

ГЛАВА 5
РАЗРАБОТКА СПОСОБА ХИРУРГИЧЕСКОГО ЛЕЧЕНИЯ ПАЦИЕНТОВ С РАЗЛИЧНЫМИ ВИДАМИ НАРУШЕНИЙ КОНСОЛИДАЦИИ ПЕРЕЛОМОВ ДИСТАЛЬНОГО ОТДЕЛА БЕДРЕННОЙ КОСТИ

Для реализации поставленной в работе цели нам необходимо создать четкий, обоснованный проведенными исследованиями алгоритм действий при хирургическом лечении НКП дистального отдела бедренной кости. Для этого мы разработали способ выбора хирургического лечения пациентов с данной патологией на основании проведенных биомеханических исследований.

В основе разработанного нами способа положены следующие критерии:

– вид НКП по классификации Rosen [177];

– степень мозолеобразования по классификации Rosen [177];

– локализация зоны несращения (расстояние в сантиметрах от верхнего края наружного мыщелка бедренной кости);

– наличие и размер дефекта костной ткани по данным рентгенологического исследования, КТ-исследования и визуальной оценки интраоперационно;

– площади контакта между фрагментами.

В классификации Rosen учитываются следующие характеристики клинического случая нарушения сращения перелома: время, прошедшее с момента травмы, степень мозолеобразования, наличие и активность инфекционного процесса. Фактор времени, прошедший с момента первичной травмы указывает на стадию процесса нарушения остеогенеза. Согласно этому фактору выделяют: перелом с замедленной консолидацией, несращение и синовиальный псевдоартроз.

На начальной стадии (перелом с замедленной консолидацией, несращение) для достижения сращения, как правило, достаточно устранить причины, препятствующие сращению и стабильно зафиксировать фрагменты перелома. Известно, что при переломе с замедленной консолидацией целесообразно изменять метод фиксации только при наличии явных механических препятствий для сращения перелома. Чаще всего таковым препятствием является поломка имплантата или вторичное смещение фрагментов перелома. В нашей работе мы руководствовались этим принципом для изменения первоначальной тактики лечения пациентов и выполнения повторного хирургического вмешательства с целью создания условий, необходимых для сращения перелома. На более поздней стадии – синовиальный псевдоартроз, хирургическую тактику требуется дополнить освобождением костного канала (рассверливание), декортикализацией концов костных фрагментов, при наличии дефекта костной ткани – трансплантацией материала с остеоиндуктивными и/или осеокондуктивными свойствами. При выраженном склерозе костной ткани в зоне ложного сустава существенно снижается перфузия крови в кости при высокой компактизации последней, а также – значительно увеличивается время резорбции и перестройки патологически измененной костной ткани в процессе сращения отломков. Исходя из этого, для повышения эффективности сращения кости при пластических операциях на ложных суставах необходимо устранить избыточный объем склерозированной костной ткани с целью скорейшего восстановления и оптимизации прорастания сосудов, а также с целью стимуляции репаративных процессов. В нашей работе мы применяли накостную и эндостальную декортикацию. Накостная декортикация производилась на обоих фрагментах широкими долотами до появления признаков наличия кровоснабжения – т.н. «кровяной росы». Эндостальная декортикация также выполнялась на обоих фрагментах с помощью сверел разного

диаметра и долот полулунной формы до раскрытия костно-мозгового канала.

Степень мозолеобразования характеризует васкуляризацию костных фрагментов в зоне перелома. Согласно этому фактору выделяют гипертрофическое и гипотрофическое мозолеобразование. Гипертрофическое мозолеобразование свидетельствует о достаточной васкуляризации фрагментов перелома, причиной нарушения сращения, как правило, является недостаточная механическая стабильность фрагментов. Следовательно, для достижения сращения перелома, необходимо добиться стабильной фиксации фрагментов. Гипотрофическое мозолеобразование характеризуется низким потенциалом к сращению, что может быть обусловлено нарушением васкуляризации, значительном дефекте костной ткани, инфекционном процессе в месте перелома или метаболических нарушениях. Для достижения сращения перелома необходимо интенсифицировать васкуляризацию, стимулировать мозолеобразование, например, путем аутотрансплантации спонгиозной кости или другого остеоиндуктивного материала, а также откорректировать местные или системные причины нарушения васкуляризации. В нашем способе хирургического лечения нарушений консолидации переломов с гипотрофическим мозолеобразованием мы применяли аутотрансплантацию спонгиозной костной ткани.

В нашей работе мы исследовали пациентов без признаков воспалительных изменений. Поэтому критерий воспалительных изменений в месте перелома нами не учитывался.

Как указывалось ранее, локализация места перелома оказывает непосредственное влияние на систему "кость-фиксатор" детерминируя заделку винтов в костной ткани, а также конфигурацию костного канала. На основании анализа полученных в ходе биомеханического исследования данных при локализации линии перелома на уровне эпифиза и

метаэпифиза бедренной кости – расстояние на участке до 6 см от верхнего края наружного мыщелка, применение накостной блокирующейся пластины LCP создает наиболее благоприятные механические условия при остеосинтезе фрагментов последствий переломов (замедленная консолидация, несращения, псевдоартроз). При расположении линии перелома на дистальном диафизарном уровне – расстояние более 6 см, наиболее целесообразным, с точки зрения механических условий, является использование блокирующегося интрамедуллярного стержня. Данные положения отражены в разработанном нами способе хирургического лечения пациентов с НКП дистального отдела бедренной кости. Локализация НКП или расстояние линии перелома от верхнего края наружного мыщелка измеряется в сантиметрах по рентгенограмме или компьютерной томограмме с учетом коэффициента проекционного увеличения.

Также дифференцированный подход в выборе тактики хирургического лечения включал критерий наличия и размера дефекта костной ткани в месте несращения. Анализ данных полученных нами в результате биомеханического эксперимента на математической модели остеосинтеза несросшегося перелома бедренной кости с различной площадью торцевого контакта костных фрагментов показал, что при наличии торцевого контакта костных фрагментов более 50 % от площади поперечного сечения остеокондуктивных характеристик от трансплантата не требуется. Таким образом, выбор материала для заполнения имеющегося дефекта продиктован не механическими, а биологическими свойствами трансплантата, т.е. его способностью к стимуляции остеогенеза. В случае удовлетворительной васкуляризации (по данным ультрасонографии), гипертрофичекого мозолеобразования (по данным рентгенографии), и наличием торцевого контакта более 50 % для заполнения дефекта мы использовали костную стружку, полученную при рассверливании костномозгового канала или при декортикализации краев

фрагментов. Более значительный дефект костной ткани с торцевым контактом фрагментов менее 50 % расценивается нами как фактор негативно влияющий на мозолеобразование и сращение перелома. В связи с этим наличие значительного дефекта костной ткани (торцевой контакт менее 50 %) являлось показанием для стимуляции мозолеобразования вне зависимости от сроков, прошедших с момента травмы и степени текущей васкуляризации фрагментов. Мы применяли аутотрансплантат, взятый из гребня подвздошной или большеберцовой кости. В то же время при применении накостных фиксаторов и отсутствии торцевого упора кортикального слоя кости с противоположной стороны при циклических нагрузках возможна поломка металлоконструкции. Ввиду этого при значительном дефекте костной ткани, – торцевой контакт менее 50 %, мы использовали трансплантат, сочетающий остеоиндуктивные и остеокондуктивные свойства – кортикально-губчатый трансплантат. В нашей работе мы осуществляли забор трансплантата из гребня ипсилатеральной большеберцовой кости. Предварительная оценка площади контакта фрагментов производилась на этапе предоперационного планирования и основывалась на анализе рентгенограмм или компьютерных томограмм поврежденного сегмента. Окончательное решение о необходимости применения и способе костной трансплантации принималось интраоперационно при ревизии зоны несращения.

Таким образом, мы разработали и применили в клинике способ выбора хирургического лечения пациентов с нарушениями консолидации перелома дистального отдела бедренной кости. Под разработанным способом мы подразумеваем совокупность и порядок действий, используемых для решения поставленной цели [81], а именно разработки комплексной дифференцированной программы лечения пациентов с нарушениями консолидации после переломов дистального отдела бедренной кости. Разработанный способ представлен на рис. 5.1-5.2.

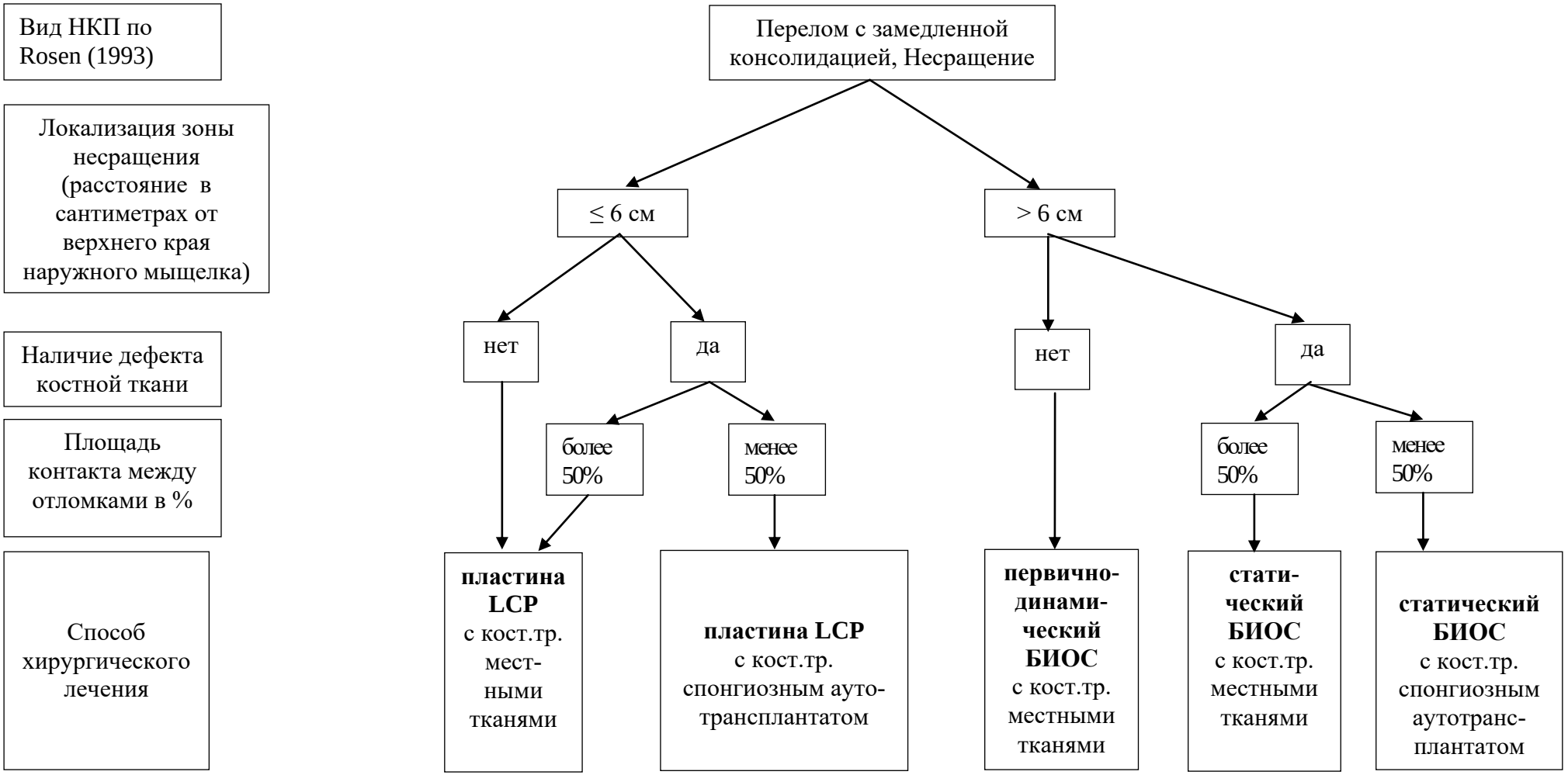

Рис. 5.1. Способ выбора хирургического лечения пациентов с НКП в виде перелома с замедленной консолидацией, несращения в дистальном отделе бедренной кости.

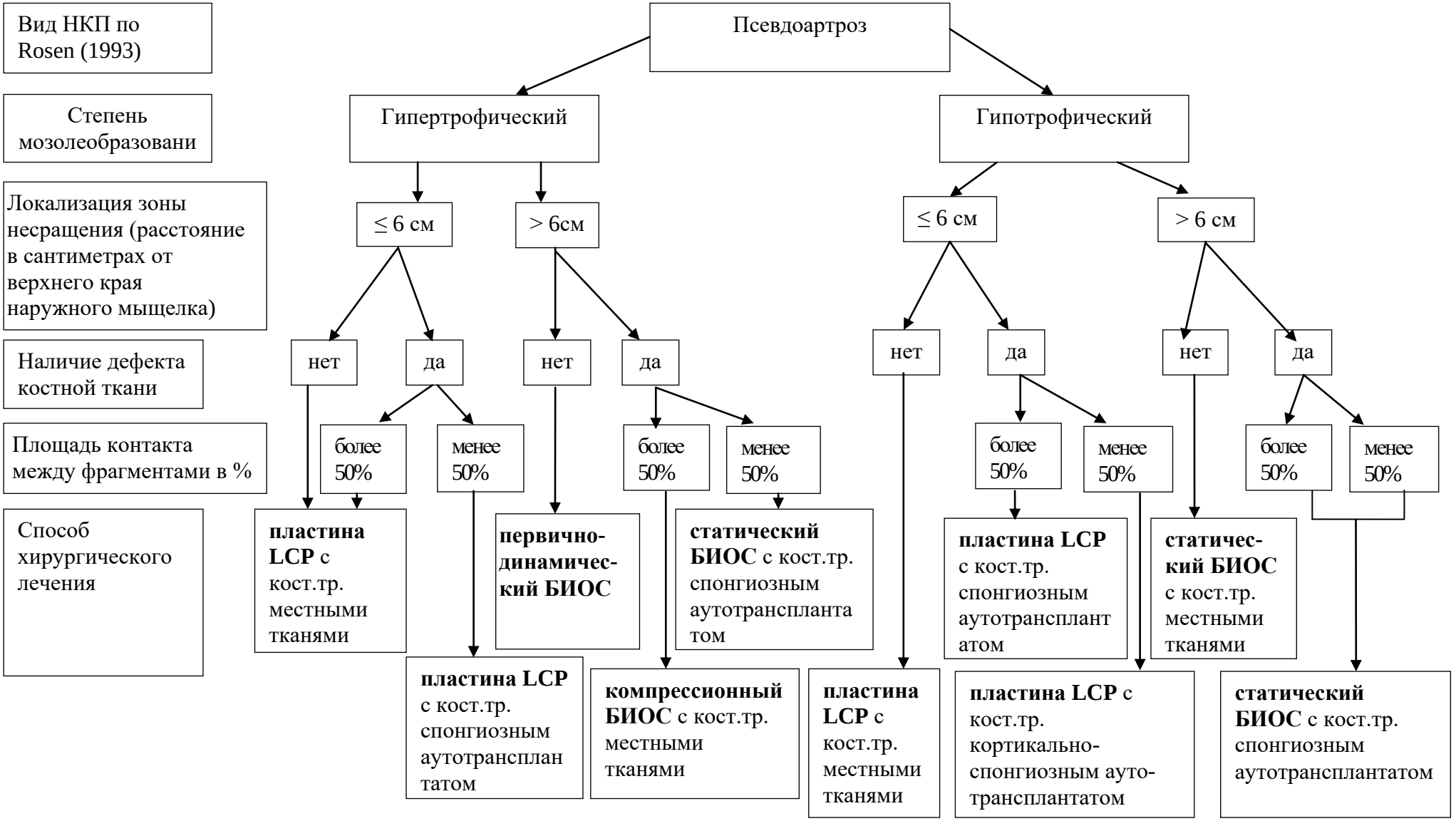

Рис. 5.2. Способ выбора хирургического лечения пациентов с НКП в виде псевдоартроза дистального отдела бедренной кости.

ГЛАВА 6
КЛИНИЧЕСКАЯ АПРОБАЦИЯ ЛЕЧЕНИЯ ПАЦИЕНТОВ С НАРУШЕНИЕМ КОНСОЛИДАЦИИ ПЕРЕЛОМА ДИСТАЛЬНОГО ОТДЕЛА БЕДРЕННОЙ КОСТИ

Клиническая апробация разработанного нами способа выбора хирургического лечения пациентов с НКП дистального отдела бедренной кости была проведена на 22 пациентах с различными клиническими проявлениями нарушений консолидации перелома: перелом с замедленной консолидацией, несросшийся перелом, псевдоартроз. В исследовании принимали участие только те пациенты, у которых на момент поступления в стационар не было выявлено признаков воспалительных явлений в месте перелома. В зависимости от локализации зоны несращения 13 пациентам был выполнен остеосинтез блокирующейся пластиной и 9 пациентам – блокирующимся интрамедуллярным стержнем. Хирургическое лечение проводилось в сроки от 4 мес. до 3 лет после первичной травмы (в среднем $(13{,}6 \pm 2)$ мес. с момента первичной травмы). Необходимым условием успешного лечения пациентов с вышеуказанной патологией являлось проведение в предоперационном периоде комплекса диагностических мероприятий (рентгенография в 2-х проекциях и/или С-КТ сегмента; ультразвуковая доплерография участка несращения; лабораторные показатели крови, мочи), направленных на выявление вида нарушения консолидации, степени мозолеобразования, наличия и размера дефекта костной ткани и возможных факторов риска развития дисрегенерации организменного и локального уровней.

Также считаем обязательным этапом лечения проведение реабилитационных мероприятий, направленных на восстановление функции конечности. Для этого мы использовали разработанную нами программу физической реабилитации – упражнения и манипуляции, основанную на учете степени гипотрофии мышц бедра и голени, наличия и степени нарушений объема движений в коленном суставе.

Нам известно, что комплексный подход в лечении пациентов с нарушениями регенерации костной ткани предполагает учет как механических, так и биологичексих факторов препятствующих сращению, в том числе и системных нарушений. Однако нами исследовались только механические факторы, влияющие на систему «кость-фиксатор», учет которых позволит в наиболее короткие сроки безопасно восстановить функцию коленного сустава.

Для создания благоприятных условий консолидации перелома в лечении наших пациентов с клиническими проявлениями НКП мы применяли комплексный подход к терапии, который включал в себя:

– выяснение и анализ причин и факторов, повлиявших на развитие НКП;

– медикаментозную коррекцию локальных и общих факторов, неблагоприятно влияющих на консолидацию фрагментов, а также улучшающих биологические условия, необходимые для сращения;

– предоперационное планирование методики и тактики остеосинтеза участка дисрегенерации с учетом локализации патологии, классификации НКП, а также факторов, негативно повлиявших на предыдущих этапах лечения;

– хирургическое лечение последствий переломов, основанное на разработанном нами способе выбора хирургического лечения переломов с замедленной консолидацией, несросшихся переломов и псевдоартрозов дистального отдела бедренной и проксимального отдела большеберцовой костей (рис. 5.1, 5.2);

– физио-функциональную терапию (физическая реабилитация) направленную как на сращение проявления НКП, так и на устранение последствий данной патологии (мышечная дистрофия, контрактура коленного сустава и др.).

6.1 Лечение пациентов с нарушениями консолидации перелома дистального отдела бедренной кости

Всего было пролечено 22 пациента с НКП дистального отдела бедренной кости. По виду НКП пациенты были представлены следующим

образом: перелом с замедленной консолидацией был диагностирован у 4 пациентов, несросшийся перелом – у 3 пациентов, гипертрофический синовиальный псевдоартроз – у 10 пациентов, гипотрофический псевдоартроз – у 5 пациентов.

На основании анамнестических данных пациентов, клинического обследования, ультрасонографии, рентгенографии, а также лабораторных методов было установлено, что на развитие нарушений сращения перелома оказывали влияние следующие факторы риска:

– факторы, оказывающие негативное влияние на функциональное состояние костной ткани до травмы (сахарный диабет I типа, остеопороз) – 3 пациента (13,6 %);

– высокая интенсивность первичной травмы, вызвавшая многооскольчатый характер перелома и/или массивные повреждения мягких тканей (высокоэнергетическое повреждение) – 10 пациентов (45,5 %);

– факторы, связанные с лечением (нестабильность фиксации, нарушение технологии остеосинтеза и несоответствие выбранного метода лечения и способа фиксации характеру перелома) – 9 пациентов (41 %).

Необходимо указать, что у 5 пациентов (22,7 %) нам не удалось установить негативного влияния каких-либо факторов риска, а также в 1 случае (4,5 %) – причиной поломки фиксатора и последовавшего развития нарушения консолидации перелома послужило падение пациента на ребро ступеньки с прямой травмой оперированного сегмента нижней конечности.

Явления гипотрофии мышц бедра и голени наблюдались у всех 22 пациентов (100 %). При этом у 16 пациентов (72,7 %) из 22 были отмечены признаки нарушения функции коленного сустава: комбинированная (сгибательно-разгибательная) или разгибательная контрактура сустава. Характер контрактуры – смешанный.

Распределение пациентов по основным критериям выбора методики хирургического лечения представлено в табл. 6.1.

Таблица 6.1

Распределение пациентов с НКП дистального отдела бедренной кости согласно критериям способа выбора хирургического лечения

№ п/п	Вид НКП	Локализация НКП	Степень мозоле-образования	Наличие дефекта костной ткани	Контакт фрагментов	Методика остеосинтеза
1	*2*	*3*	*4*	*5*	*6*	*7*
1	псевдоартроз	≤ 6 см	гипотрофи-ческий	да	> 50 %	МОС пластиной LCP с кост.тр. аутотрансплантатом взятым из гребня подвзд.кости
2	несросшийся перелом	≤ 6 см		нет		МОС пластиной LCP
3	псевдоартроз	≤ 6 см	гипертрофи-ческий	да	< 50 %	МОС пластиной LCP с кост.тр. аутотрансплантатом взятым из гребня подвзд.кости
4	замедл. консолидация перелома	≤ 6 см		нет		МОС пластиной LCP
5	псевдоартроз	≤ 6 см	гипертрофи-ческий	да	> 50 %	МОС пластиной LCP с кост.тр. местной костной тканью
6	псевдоартроз	≤ 6 см	гипертрофи-ческий	да	> 50 %	МОС пластиной LCP с кост.тр. местной костной тканью
7	псевдоартроз	≤ 6 см	гипертрофи-ческий	да	> 50 %	МОС пластиной LCP с кост.тр. местной костной тканью

Продолжение табл. 6.1

1	*2*	*3*	*4*	*5*	*6*	*7*
8	псевдоартроз	≤ 6 см	гипотрофи-ческий	да	> 50 %	МОС пластиной LCP с кост.тр. аутотрансплантатом взятым из гребня подвзд. кости
9	несросшийся перелом	≤ 6 см		да	> 50 %	МОС пластиной LCP с кост.тр. местной костной тканью
10	несросшийся перелом	≤ 6 см		нет		МОС пластиной LCP
11	псевдоартроз	≤ 6 см	гипертрофи-ческий	да	> 50 %	МОС пластиной LCP с кост.тр. местной костной тканью
12	псевдо-артроз	≤ 6 см	гипертрофи-ческий	да	> 50 %	МОС пластиной LCP с кост.тр. местной костной тканью
13	псевдоартроз	≤ 6 см	гипертрофи-ческий	да	> 50 %	МОС пластиной LCP с кост.тр. местной костной тканью
14	псевдоартроз	> 6 см	гипертрофи-ческий	да	>50 %	компрессионный БИОС с кост.тр. местной костной тканью
15	замедленная консолидация перелома	> 6 см		нет		первично-динамический БИОС
16	псевдоартроз	> 6 см	гипотрофи-ческий	да	>50 %	статический БИОС с кост.тр. аутотрансплантатом взятым из гребня подвзд. кости

Продолжение табл. 6.1

1	*2*	*3*	*4*	*5*	*6*	*7*
17	замедленная консолидация перелома	> 6 см		да	>50 %	статический БИОС с кост. тр. местной костной тканью
18	замедленная консолидация перелома	> 6 см		нет		первично-динамический БИОС
19	псевдоартроз	> 6 см	гипертрофи-ческий	да	>50 %	компрессионный БИОС с кост.тр. местной костной тканью
20	псевдоартроз	> 6 см	гипотрофи-ческий	да	>50 %	статический БИОС с кост.тр. аутотрансплантатом взятым из гребня подвзд. кости
21	псевдоартроз	> 6 см	гипотрофи-ческий	да	>50 %	статический БИОС с кост.тр. аутотрансплантатом взятым из гребня подвзд. кости
22	псевдоартроз	> 6 см	гипертрофи-ческий	да	>50 %	компрессионный БИОС с кост.тр. местной костной тканью

Лечение больных включало:

– проведение курса стандартной, принятой при данном типе повреждения, консервативной терапии в стационаре на дооперационном и послеоперационном этапах;

– предоперационное планирование с учетом локализации несращения, наличия и величины дефекта;

– хирургическое лечение: ревизия зоны перелома, эндостальная и накостная декортикализация костных фрагментов, костная трансплантация в зависимости от наличия дефекта костной ткани, металлоостеосинтез накостной блокирующейся пластиной (пластина LCP) или блокирующимся интрамедуллярным стержнем;

– физическая реабилитация пациентов по разработанной нами программе (изокинетические и функциональные упражнения) с целью раннего восстановления функции сустава и конечности.

Для определения вида фиксатора, а также необходимости аутотрансплантации, мы использовали разработанный нами способ выбора хирургического лечения пациентов с НКП дистального отдела бедренной кости. Согласно этому способу, локализация зоны нарушения консолидации перелома в эпифизарном участке бедренной кости (расстояние меньшее или равное 6 см от верхнего края наружного мыщелка бедренной кости) предполагает использование в качестве фиксатора накостной блокирующейся пластины, а локализация зоны нарушения консолидации перелома в метадиафизарном участке (на участке более 6 см от верхнего края наружного мыщелка бедренной кости) предполагает использование в качестве фиксатора блокирующегося интрамедуллярного стержня. Срок, прошедший с момента травмы определяет вид нарушения консолидации перелома: замедленная консолидация перелома, несросшийся перелом или псевдоартроз. На ранних сроках имеющихся нарушений консолидации, как правило, не наблюдается значительных дефектов костной ткани и костная траснплантация применяется крайне редко. В случае имеющегося

псевдоартроза, т.е. по прошествии более длительного времени с момента травмы, наблюдается зарастание костного канала, возможное нарушение васкуляризации фрагментов перелома, лизис краев фрагментов, что диктует необходимость дополнительного применения трансплантации костной ткани.

При лечении пациентов с локализацией НКП в эпифизарном отделе бедренной кости диагноз замедленная консолидация перелома был установлен 1 пациенту и 3 пациентам был установлен диагноз несросшийся перелом. Пациентам с данной локализацией НКП была выполнена фиксация перелома накостной пластиной LCP. В большинстве случаев на ранних стадиях развития нарушений консолидации перелома не наблюдается дефекта костной ткани и костная трансплантация не требуется. В одном из случаев развития ранней стадии НКП – несросшегося перелома, имелся дефект костной ткани с сохранением удовлетворительного контакта костных фрагментов (более 50 % площади соприкосновения), в связи с чем нами было выполнено замещение дефекта костной стружкой, полученной в ходе декортикализации костных фрагментов.

При лечении пациентов с локализацией НКП в метадиафизарном участке бедренной кости диагноз замедленная консолидация перелома был установлен 3 пациентам. Согласно разработанному нами способу выбора хирургического лечения пациентов с НКП дистального отдела бедренной кости, при данной локализации места перелома для фиксации использовался блокирующийся интрамедуллярный стержень. В двух случаях не наблюдалось дефекта костной ткани между фрагментами, в связи с чем был выбран первично-динамический метод установки фиксатора, костная трансплантация не применялась. Однако, у 1 из 3 пациентов с диагнозом замедленная консолидация перелома отмечался дефект костной ткани между фрагментами, с сохранением 50 % площади между фрагментами. В этом случае мы применили статическое блокирование стержневого фиксатора и использовали костную стружку, полученную в ходе рассверливания костномозгового канала для заполнения дефекта.

Диагноз псевдоартроз был установлен 15 пациентам, из них у 10 пациентов степень мозолеобразования расценена как гипертрофическая, в 5 случаях – гипотрофическая. Согласно разработанному нами способу выбора хирургического лечения пациентов с НКП дистального отдела бедренной кости, при локализации псевдоартроза в эпифизарном участке, мы использовали накостный метод фиксации – блокирующуюся пластину LCP (9 пациентов). При локализации зоны несращения в метадиафизарном участке дистального отдела бедренной кости (расстояние более 6 см от верхнего края наружного мыщелка бедренной кости) – использовали в качестве фиксатора интрамедуллярный блокирующийся стержень с применением статического блокирования конструкции (6 пациентов). Дефект костной ткани мы определяли предварительно по рентгенограммам или данным компьютерной томографии. Окончательным подтверждением размеров дефекта служила визуальная оценка ad oculus интраоперационно. У всех 15 пациентов имелся дефект костной ткани. Согласно разработанному нами способу выбора хирургической тактики, при сохранении 50 % контакта между фрагментами имеющийся дефект мы замещали местными тканями, полученными в ходе декортикализации фрагментов или рассверливания костно-мозгового канала – костной стружкой. Эта техника была применена нами в 9 случаях у пациентов с гипертрофичесим псевдоартрозом. В одном случае при лечении пациента с гипертрофическим псевдоартрозом имелся дефект костной ткани, при котором контакт костных фрагментов был менее 50 %, в данном случае потребовалась костная аутотрансплантация спонгиозным костным материалом, взятом из гребня подзвдошной кости.

При лечении пациентов с гипотрофическим псевдоартрозом во всех 5 случаях наблюдался дефект костной ткани, с сохранением контакта костных фрагментов не менее 50 % площади. Согласно разработанному нами способу выбора хирургического лечения пациентов с НКП в виде псевдоартроза дистального отдела бедренной кости, была выполнена трансплантация губчатым аутотрансплантатом, взятом из гребня подвздошной кости.

С целью демонстрации лечения НКП эпифизарного участка бедренной кости приводим следующий клинический пример.

Больной Р. 23 года, история болезни № 78801 (ГУ «ИППС им. проф. М.И. Ситенко НАМН Украины») травму получил в результате ДТП. Был доставлен машиной скорой помощи в ЦРБ. Первичный диагноз: открытый оскольчатый перелом н/3 правой бедренной кости со смещением, закрытый перелом с/3 левой бедренной кости (рис. 6.1). В ургентном порядке в травматологическом отделении ЦРБ произведены следующие лечебные мероприятия: туалет раны, тактика открытого ведения раны на правом бедре, иммоблизация гипсовой шиной; скелетное вытяжение левой бедренной кости за бугристость левой большеберцовой кости.

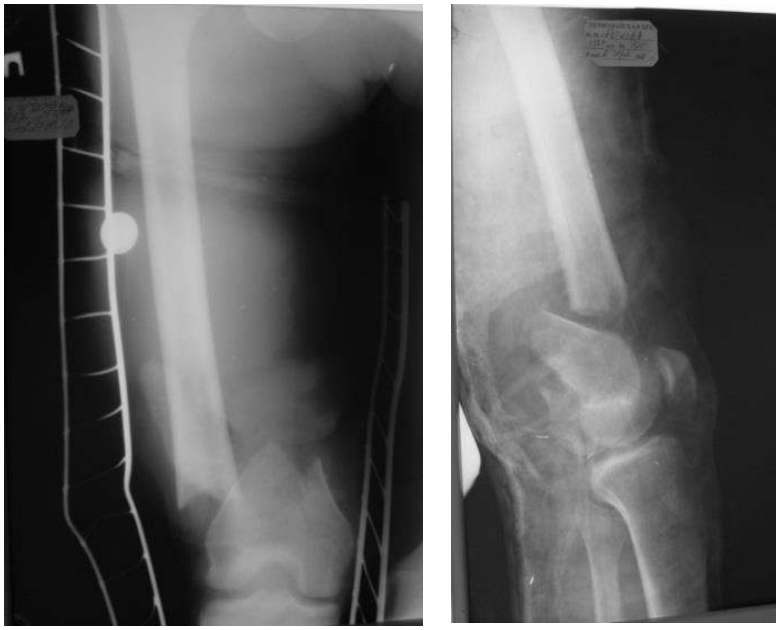

Рис. 6.1. Фотоснимки рентгенограмм пациента Р., 23 года, и.б. № 78801, при поступлении в ЦРБ.

Через 7 дней пациент был переведен из ЦРБ в ИППС им. проф. М.И. Ситенко, где в плановом порядке перелом правого бедра был стабилизирован двухплоскостным стержневым АВФ (рис. 6.2); перелом левого бедра был стабилизирован накостным МОС – пластиной DCP. Через 4,5 месяца после травмы, при отсутствии признаков сращения правой бедренной кости и

ввиду имеющегося отделяемого в области проведенных стержней, аппарат был демонтирован и наложена гонитная гипсовая повязка (рис. 6.3).

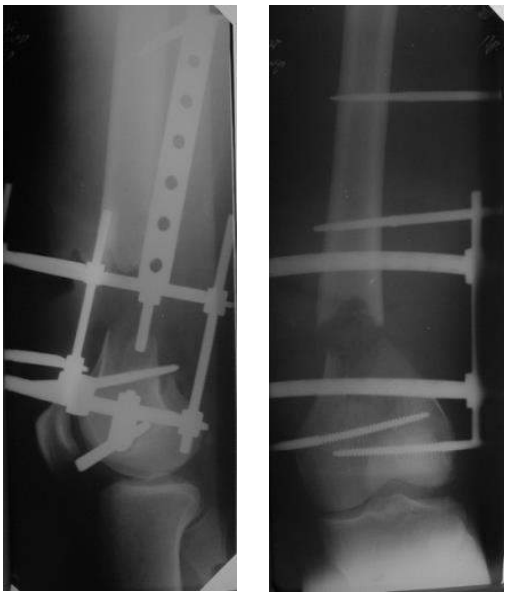

Рис. 6.2. Фотоснимки рентгенограмм пациента Р., 23 года, и.б. № 78801, 9-ый дней после травмы.

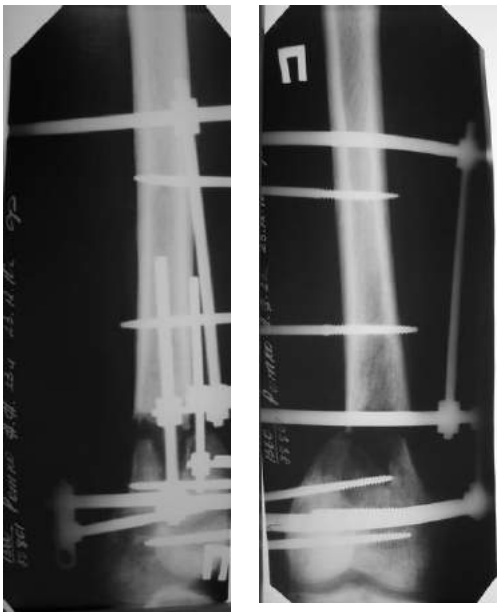

Рис. 6.3. Фотоснимки рентгенограмм пациента Р., 23 года, и.б. № 78801, спустя 3,5 мес. после травмы.

Через 7 месяцев после травмы, при поступлении в клинику института, определялось наличие подвижности в зоне повреждения правого бедра до 10°

во фронтальной и 5° в сагиттальной плоскостях, кожные покровы в месте несращения и вокруг ран умеренно отечные, без отделяемого, обычной температуры. Больной предъявлял жалобы на боль в месте перелома, нарушение опороспособности конечности, нарушение объема движений в правом коленном суставе с дефицитом сгибания до 40°. Объективно отмечается выраженная гипотрофия мышц правого бедра и правой голени.

Проведя анализ анамнеза травмы, предыдущего лечения пациента, рентгенограмм правой бедренной кости, были установлены вероятные факторы повлекшие развитие НКП дистального отдела правой бедренной кости. Из факторов связанных с травмой можно выделить высокоэнергетический механизм травмы – ДТП, оскольчатый характер перелома, множественный характер повреждений: перелом контрлатеральной бедренной кости. К факторам, влияющим на течение процессов репарации кости относится наличие диастаза между фрагментами с наличием внешнего фиксатора – АВФ, а также ограничение нагрузки весом и гиподинамия пациента вследствие наличия металлоконструкций на обеих нижних конечностях.

При проведении рентгенологического исследования правой бедренной кости выявлено смещение фрагментов перелома во фронтальной плоскости, нарушение оси бедра (вальгусная деформация 16°), отсутствие признаков сращения перелома (рис. 6.4).

Денситометрическое обследование показало незначительное снижение минеральной плотности кости на одном из стандартных участках замера (шейка бедренной кости), на втором стандартном участке замера (тела позвонков L_1-L_4) отмечалась возрастная норма, при этом отмечалось повышение минеральной плотности кости в зоне несращения, в выше и нижележащих отделах правой бедренной кости. Биохимические показатели крови (остеокальцин) были в пределах возрастной нормы.

Пациенту был установлен диагноз: Срастающийся на фоне металлоостеосинтеза перелом средней трети левой бедренной кости,

несросшийся перелом н/3 правой бедренной кости. Смешанная разгибательная контрактура правого коленного сустава. Гипотрофия мышц правой нижней конечности.

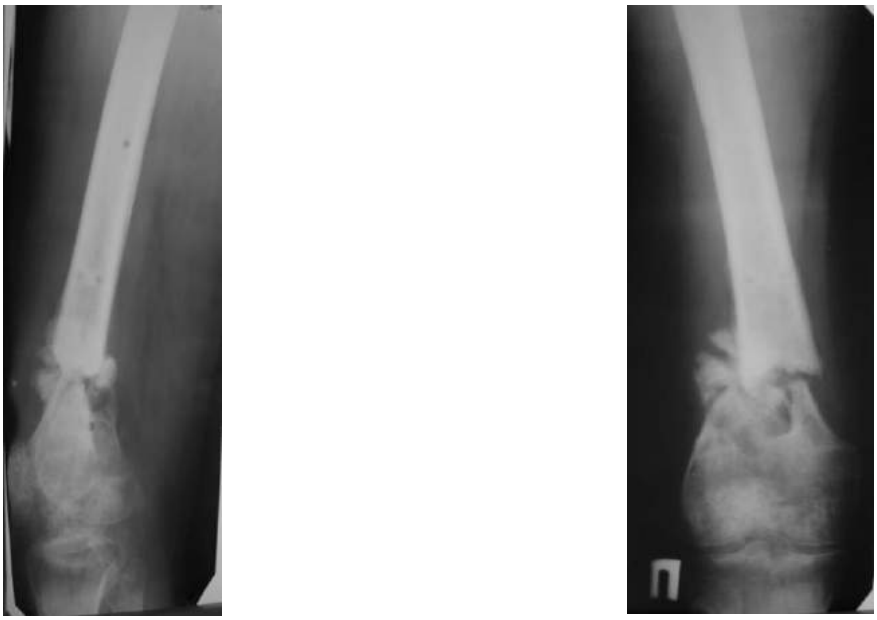

Рис. 6.4. Фотоснимки рентгенограмм пациента Р., 23 года, и.б. № 78801, спустя 7 мес. после травмы.

Учитывая вышеизложенный анализ факторов, повлиявших на развитие осложнения, отсутствие положительной динамики сращения перелома правой бедерной кости, а также наличие фиксированной вальгусной деформации бедренной кости и выраженного нарушения функциональности правого коленного сустава было принято решение хирургического лечения данного несращения с вмешательством в зону дисрегенерации. Основываясь на рентгенограммах правой бедренной кости, определено расстояние участка несращения до верхнего края наружного мыщелка равное 3 см, площадь контакта между фрагментами составляет более 50 %, что также было подтверждено визуально интраоперационно. Следуя разработанному нами способу выбора метода хирургического лечения, в данном случае тактика операции следующая: открытая ревизия участка несращения правой бедренной кости, коррекция осевых взаимоотношений в сегменте, декортикация концов костных фрагментов, свободная костная аутопластика

и фиксация фрагментов пластиной LCP-DF, что и было выполнено через 7 месяцев после травмы (рис. 6.5).

Рис. 6.5. Фотоснимки рентгенограмм пациента Р., 23 года, и.б. № 78801, выполнены в день операции – 06.04.2011.

В ходе предоперационной подготовки и после операции проводилась комплексная медикаментозная терапия. Послеоперационный период протекал без осложнений, начата ранняя реабилитационная программа: на 2 сутки после операции пациент совместно с методистом ЛФК начинал выполнять комплекс дыхательных упражнений и общий комплекс кинезиотерапии для здоровой конечности, мышц туловища и верхних конечностей. В то же время, ориентируясь на субъективные ощущения пациента, мы назначали пассивную разработку в суставах и изометрическую гимнастику мышц бедра и голени оперированной конечности. Изометрическая гимнастика способствует улучшению тонуса гипотрофичных мышц, стимуляции проприорецепторов, что в свою очередь улучшает циркуляцию крови в мягких тканях поврежденной конечности и ускорению процессов остеорепарации [27].

С 3 дня пациент приступал к ходьбе на костылях без опоры на прооперированную ногу. На 5 день после операции пациент начал активную разработку коленного сустава. Нами также применялись упражнения для укрепления четырехглавой мышцы, мышц задней поверхности бедра, икроножной мышцы, передней большеберцовой мышцы. Дозированная нагрузка весом тела на правую нижнюю конечность (не более 15 % массы тела) разрешалась спустя 2 недели после операции. Нагрузка на прооперированную конечность добавлялась постепенно. Спустя 1,5 месяца после операции пациент приступал на конечность с ограничением нагрузки до 50 % массы тела. После выписки из стационара пациент проходил восстановительное лечение – курс физической реабилитации на основе разработанной нами программы реабилитации пациентов с нарушенной функцией коленного сустава после перенесенного хирургического вмешательства на бедренной кости.

Через 3,5 месяца после операции угол сгибания в коленном суставе составлял 90°. Начальные рентгенологические признаки сращения фрагментов были отмечены спустя 4 месяца после операции. На рентгенограммах, выполненных через 14 месяцев после костно-пластической операции, отмечаются признаки консолидации перелома (рис. 6.6, 6.7).

Рис. 6.6. Фотоснимки рентгенограмм пациента Р., 23 года, и.б. № 78801, спустя 14 мес. после операции на несросшемся переломе.

Рис. 6.7. Амплитуда сгибания в коленном суставе до операции. Пациент Р., 23 года, и.б. № 78801.

Пациент вернулся к активному режиму физической нагрузки, опороспособность конечности восстановлена полностью. Восстановленный объем движений в коленном суставе: 3/0/120° (рис. 6.8).

Рис. 6.8. Амплитуда сгибания в коленном суставе спустя 14 мес. после операции. Пациент Р., 23 года, и.б. № 78801.

С целью демонстрации лечения НКП метадиафизарного участка бедренной кости приводим следующий клинический пример.

Пациентка С., 46 лет, травма получена в результате ДТП, была доставлена в травматологическое отделение ЦРБ, где был установлен

первичный диагноз: закрытый перелом на границе средней и нижней трети правой бедренной кости, ушиб мягких тканей правого плеча (рис. 6.9). Для стабилизации перелома было наложено постоянное скелетное вытяжение.

Рис. 6.9. Фотоснимки первичных рентгенограмм пациентки С., 46 лет.

Через 9 суток после травмы пациентке было выполнено хирургическое вмешательство в объеме: открытая репозиция, накостный МОС металлической пластиной Билинского. Пациентка соблюдала ортопедический режим – ходьба на костылях без нагрузки на оперированную конечность. Через 4 месяца после выполненного остеосинтеза пациентка начала отмечать боль в области перелома, обратилась в стационар, в котором проходила лечение. Конечность пациентки была иммобилизирована циркулярной гипосовой повязкой сроком на 2,5 месяца. После снятия повязки были выполнены контрольные рентгенограммы, на которых была диагностирована поломка фиксатора.

Пациентка обратилась в клинику неотложной травматологии и восстановительной хирургии ГУ «Института патологии позвоночника и суставов им. проф. М.И. Ситенко НАМН Украины». Было проведено обследование, установлен диагноз: несросшийся перелом на границе средней

и нижней трети правой бедренной кости на фоне накостного МОС. На момент поступления: ходьба при помощи костылей, без нагрузки на правую нижнюю конечность. Объем движений в правом коленном суставе: 0/0/60°. Также отмечается снижение мышечной силы правого бедра, гипотрофия мышц нижней конечности II ст. Пациентке было проведено хирургическое лечение: ревизия зоны несращения, удаление деформированной пластины, открытая репозиция, свободная костная аутопластика, накостный МОС компресионной пластиной DCP (рис. 6.10).

Рис. 6.10. Фотоснимки рентгенограмм пациентки С., 46 лет, выполнены в день повторной операции.

Пациентке было рекомендовано: ходьба без опоры на конечность в течение 2 месяцев, спустя 2 месяца – постепенная дозированная нагрузка на конечность. Пациентка находилась под наблюдением оперировавшего врача. Стационарного или амбулатороного восстановительного лечения не проводилось.

Через 4,5 месяца после костно-пластической операции пациентка почувствовала острую боль в правом бедре. Была госпитализирована, выполнены рентгенограммы. При клиническом осмотре отмечается нарушение опороспособности правой нижней конечности, имеющийся шат в месте

перелома, вызывающий болевые ощущение. Также отмечалось уменьшение показателей длин окружностей бедра в проксимальном отделе, средней трети и дистальном отделе в сравнении со здоровым бедром в среднем на 5 см, что свидетельствует об имеющейся гипотрофии мышц правой нижней конечности. Объем движений правого коленного сустава был ограничен из-за боли, при этом со слов пациентки разгибание полное, сгибание в пределах 120°. Установлен диагноз: Псевдоартроз правой бедренной кости на фоне повторной поломки металлофиксатора. Гипотрофия мышц правой нижней конечности II ст., разгибательная контрактура правого коленного сустава (рис. 6.11).

Рис. 6.11. Фотоснимки рентгенограмм пациентки С., 46 лет, выполнены через 4,5 месяца после костно-пластической операции.

Был проведен анализ факторов, которые могут оказывать влияние на сращение. Из факторов связанных с травмой можно выделить высокоэнергетический механизм травмы, оскольчатый характер перелома. Из факторов связанных с лечением, можно предположительно указать выбранный метод осеосинтеза – накостная фиксация, т.к. наличие дефекта костной ткани располагающегося на внутреннем кортикальном слое бедренной кости может вызвать концентрацию критического напряжения в фиксаторе, что могло быть причиной его поломки.

На основании сроков, прошедших с момента травмы, анализа рентгенограмм, доплерографического исследования зоны перелома данное

нарушение консолидации перелома было классифицировано, как псевдоартроз с гипертрофической степенью мозолеобразования. Также было установлено расстояние от верхнего края наружного мыщелка бедренной кости до места перелома, равное 8,5 см. Отмечается наличие дефекта по внутреннему кортикальному слою кости, с сохранением площади контакта между фрагментами более 50 %. Исходя из вышеизложенного, на основании разработанного нами способа выбора хирургического лечения НКП дистального отдела бедренной кости была выбрана следующая тактика хирургического лечения: открытая ревизия участка несращения правой бедренной кости, коррекция осевых взаимоотношений в сегменте, декортикация концов костных фрагментов, рассверливание костного канала, свободная костная пластика и фиксация фрагментов интрамедуллярным блокирующимся стержнем с выполнением компрессии, что и было выполнено через 13 месяцев после первичной травмы (рис. 6.12).

Рис. 6.12. Фотоснимки рентгенограмм пациентки С., 46 лет, выполнены через 13 месяцев после первичной травмы.

Послеоперационный период протекал без осложнений, начата ранняя реабилитационная программа: на 2 сутки после операции пациент был вертикализирован, обучен ходьбе на костылях. При содействии методиста ЛФК пациент приступил к разработке движений в правом коленном суставе через 5 дней после операции. Была назначена дозированная нагрузка на оперированную конечность: 25 % веса тела в первую послеоперационную неделю с повышением нагрузки на 25 % каждую неделю. После выписки из стационара пациент проходил восстановительное лечение – курс физической реабилитации на основе разработанной нами программы реабилитации пациентов с нарушенной функцией коленного сустава после перенесенного хирургического вмешательства на бедренной кости.

Начальные рентгенологические признаки сращения фрагментов были отмечены спустя 4,5 месяца после операции. На рентгенограммах, выполненных через 7 месяцев после костно-пластической операции, отмечаются признаки консолидации перелома (рис. 6.13).

Рис. 6.13. Фотоснимки рентгенограмм пациентки С., 46 лет, выполнены через 20 месяцев после первичной травмы, 7 месяцев после окончательной стабилизации зоны несращения.

Пациентка вернулась к активному режиму физической нагрузки, опороспособность конечности восстановлена полностью. Восстановленный объем движений в коленном суставе: 3/0/140°.

6.2 Программа физической реабилитации для пациентов с нарушением функции коленного сустава после хирургического вмешательства на дистальном отделе бедренной кости

С целью улучшения результатов лечения пациентов с НКП дистального отдела бедренной кости нами была создана программа физической реабилитации для пациентов с нарушениями функции коленного сустава после хирургического лечения НКП дистального отдела бедренной кости (Патент на полезную модель № 96932).

В ходе проведенной комплексной терапии пациентов с различными проявлениями НКП бедренной кости нами было проведено реабилитационное лечение всем 22 пациентам. Из них явления гипотрофии мышц бедра и голени наблюдались в 100 % случаев, комбинированная (сгибательно-разгибательная) контрактура коленного сустава – в 22,7 % случаев (5 пациентов), разгибательная контрактура – в 50 % случаев (11 пациентов).

В зависимости от времени прошедшего с момента операции мы разделяли послеоперационную реабилитационную программу на 3 этапа:

Стационарный этап: ранний (1-3 сутки после операции), поздний (3-10 сутки);

Функциональный этап: 10 сутки – 1,5 мес после операции;

Восстановительный этап: 1,5 мес. – 3 мес после операции.

На каждом из этапов реабилитации перед нами (лечащий врач, инструктор ЛФК) и пациентом стоят определенные задачи.

Задачи послеоперационного этапа:

1. поддержание общего мышечного тонуса организма;
2. вертикализация пациента, обучение ходьбе на костылях;

3. восстановление амплитудных характеристик заинтересованного сустава/ов до предоперационного объема движений;

4. укрепление и тренировка мышц нижних конечностей;

5. включение проприоцептивной чувствительности (статические проприоцептивные тренировки).

Задачи функционального этапа:

1. поддержка достигнутой и увеличение амплитуды движений заинтересованного сустава/вов;

2. восстановление мышечной силы прооперированной конечности до уровня необходимого для полноценной функциональной активности;

3. восстановление моторных навыков (ровный шаг, спуск-подъём по лестнице и др.);

4. тренировка проприоцептивной чувствительности (динамические проприоцептивные тренировки).

Задачи восстановительного этапа:

1. увеличение амплитуды движений заинтересованного сустава/вов;

2. восстановление силовых и скоростно-силовых возможностей нервно-мышечного аппарата;

3. закрепление моторных навыков;

4. восстановление координации движений;

5. восстановление характеристик выносливости как мышечно-связочного аппарата, так и адаптации всего организма (сердечнососудистой, дыхательной и др. систем) к функциональной активности пациента.

Нами была разработана и применена система упражнений и манипуляций для реабилитации пациентов после перенесенных операций по поводу НКП нижних конечностей. Эта система состоит из 3 основных групп реабилитационных мероприятий, каждая из которых помогает решить определенные задачи и в совокупности с другими полноценно и комплексно реабилитирует пациента:

1. Упражнения и манипуляции, направленные на разработку и увеличение объема движений в суставе:

– миофасциальный массаж мягких тканей, окружающих тугоподвижный сустав/вы;

– мобилизация, – лечебное ручное воздействие на сегменты, направленное на восстановление нормальной амплитуды движений в суставе, в сочетании с техникой постизометрической релаксации (ПИР) ригидных мышц.

Миофасциальный массаж выполнялся пациентам после снятия кожных швов и при условии отсутствии противопоказаний со стороны мягких тканей. Данная техника помогает устранить ригидность мышц и восстанавливает мышечный тонус поврежденного сегмента. При выполнении данной техники для мобилизации коленного сустава мы сочетали воздействия на мышцы и фасции с мобилизацией надколенника.

Мобилизация сустава и ПИР мышц также применялись нами в 2-3 суток после операции для предотвращения образования спаек и восстановления амплитудных характеристик заинтересованного сустава/вов. Приемы мобилизации представляют собой серию ритмически повторяющихся колебательных движений в суставе с постепенным увеличением силы воздействия. Ограничивающим фактором при выполнении данной техники являлись болевые ощущения пациента. В сроки до 4-6 недели после операции данную технику мы применяли с осторожностью, для предотвращения расшатывания конструкции и вторичной потери репозиции фрагментов.

Ключевым вопросом эффективной разработки движений в коленном суставе является выявление структуры, которая в конкретный момент является причиной ограничения – ограничивающего фактора. Для уточнения ограничивающего фактора мы используем тестирование «конечного ощущения» в суставе по методу английского специалиста по реабилитации Д. Сириакса [135].

Согласно Д. Сириаксу, патологические конечные ощущения возникают при преждевременной остановке движения в суставе и могут быть описанными таким образом:

– спазм мышцы: мышца рефлекторно останавливает движение через сильную боль.

– капсульное: подобное нормальному ощущению при растяжении мягких тканей, но возникает значительно раньше, ощущение отдачи отсутствует;

– кость к кости: резкая остановка движения, ощущение непреодолимого механического препятствия;

– пружинистый блок: возникает эффект отдачи при наибольшей амплитуде;

– пустое: отсутствие механического противодействия, но движение останавливается через сильную боль.

Опираясь на показатель «конечного ощущения» или «конечной точки движения» мы можем прогнозировать перспективу реабилитационных мероприятий направленных на разработку движений в скованном суставе, также отслеживая изменения «конечного ощущения» в динамике, врач и методист ЛФК может корректировать программу, увеличивая тем самым коэффициент полезного действия реабилитационных мероприятий.

При восстановлении нормальной амплитуды движений особое внимание следует уделять фазе полного разгибания в коленном суставе. Это очень важно для профилактики деформирующего артроза в поврежденном суставе [116].

2. Силовые упражнения, направленные на укрепление мышц и восстановление силовых характеристик обеих нижних конечностей:

– упражнения с применением резинового жгута (рис. 6.14, 6.16, 6.18);

– упражнения в положении пациента лежа на рамочном тренажере с контролем набора веса и отслеживанием динамических показателей (рис. 6.15, 6.17, 6.19);

– упражнения в положении пациента стоя на рамочном тренажере с контролем набора веса и отслеживанием динамических показателей (рис. 6.20).

Рис. 6.14. Сгибание выпрямленной нижней конечности с противодействием резиновым жгутом.

Рис. 6.15. Сгибание выпрямленной нижней конечности на рамочном тренажере.

Рис. 6.16. Сгибание голени с противодействием резиновым жгутом.

Рис. 6.17. Сгибание голени на рамочном тренажере.

Рис. 6.18. Разгиба ние голени с противодействием резиновым жгутом.

Рис. 6.19. Разгибание голени на рамочном тренажере.

Рис. 6.20. Упражнения на рамочно-блочном тренажере в положении пациента стоя.

Разработанный нами комплекс (последовательность) силовых упражнений относятся к группе упражнений открытой кинематической цепи и преследуют цель укрепить мышцы конечностей, восстановить их тонус, запустить проприоцептивную чувствительность и обеспечить достаточную мышечную силу для функциональной активности пациента.

Начиная со 2-3 недели пациенты приступали к выполнению силовых упражнений с резиновым жгутом. Начиная с 4 недели реабилитации силовые

упражнения выполнялись из положения лежа, при помощи рамочно-блочного тренажера с динамическим набором грузов. Динамика увеличения веса груза фиксировалась нами в индивидуальной реабилитационной карте пациента (приложение Б). Как только пациент мог нагружать прооперированную конечность без дополнительной опоры (обычно 6-8-я послеоперационная неделя), мы приступали к упражнениям из положения стоя (рис. 6.20).

С особой осторожностью мы применяли упражнения, которые могут оказать неблагоприятное воздействие на процессы регенерации (нагрузка не по длинной оси конечности и нагрузка «на излом»).

Согласно имеющимся рекомендациям по лечебной физкультуре, пациент выполнял упражнения поочередно обеими ногами, начиная со здоровой конечности [25, 42]. Каждое упражнение выполнялось по 3 сета (подхода), каждый сет включал в себя от 15 до 20 повторений.

3. Функциональные упражнения, направленные на восстановление моторных и координационных навыков:

– упражнения на тренажере «TRX» (рис. 6.21);
– упражнения на фитболе (рис. 6.22);
– упражнения на расчерченном коврике (рис. 6.23);
– упражнения на балансировочной подушке (рис. 6.24) и др.



Рис. 6.21. Упражнения на тренажере TRX.

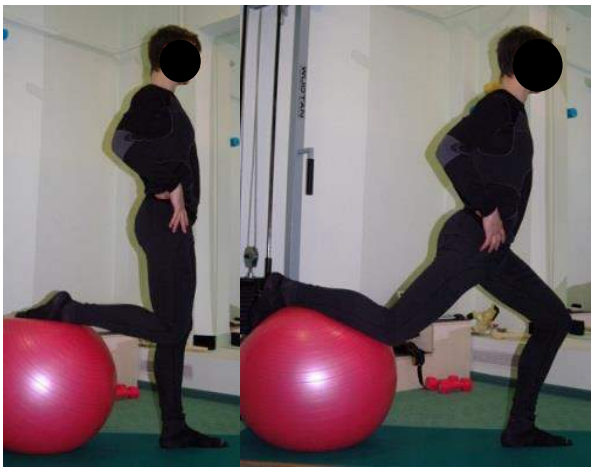

Рис. 6.22. Упражнения на фитболе.

Рис. 6.23. Упражнение на расчерченном коврике.

Рис. 6.24. Упражнение на балансировочной подушке.

Функциональные упражнения объединены нами в одну группу по своему целевому назначению – восстановлению функции и

проприоцептивной чувствительности конечности. В эту группу входят упражнения, которые тренируют координацию, синхронность работы мышц синергистов и антагонистов, увеличивают скорость сокращения мышечных волокон и восстанавливают моторные навыки пациента. Пациент приступал к функциональным упражнениям сразу после выписки из стационара (на функциональном этапе реабилитации), выполняя некоторые из упражнений данной группы с дополнительной опорой. По мере увеличения нагрузки на оперированную конечность возрастала сложность упражнений. Показатели динамики в данной группе упражнений выражались в изменении времени выполнения упражнения и также фиксировались в индивидуальной реабилитационной карте пациента.

6.3 Результаты лечения пациентов с различными клиническими проявлениями НКП дистального отдела бедренной кости

Для оценки результатов лечения пациентов мы проводили тестирование по оценочной шкале «Стандартизованная оценка исходов переломов костей опорно-двигательного аппарата и их последствий» (СОИ-1) (Миронов С.П., 2008) [75]. Тестирование прошли все 43 пациента.

Также на различных этапах лечения для выявления степени гипотрофии мышц поврежденного сегмента мы оценивали показатели мышечной силы и объем мышц бедра и голени сравнительно со здоровой конечностью. Измерение мышечной силы проводилось нами при помощи миометрического тестирования (М. Вейсс, 1986, L. Braddom, 1996), объем мышц – при помощи сантиметровой ленты. Оценивалась сила мышц сгибателей голени, основными из которых являются: двуглавая мышца бедра, полусухожильная, полуперепончатая, а также сила мышц разгибателей – четырехглавой мышцы бедра. Сравнительная оценка средних показателей силы мышц пациентов проходивших лечение показано в табл. 6.2.

Таблица 6.2

Оценка средних показателей силы мышц сгибателей
и разгибателей голени по ММТ в баллах

Этап реабилитации	Задняя группа мышц бедра *(m. biceps femoris, m. semitedinosus, m. semimembranosus)*	Передняя группа мышц (*m. quadriceps femoris)*
Послеоперационный этап	3,0	3,6
Через 3 мес. после костно-пластической операции	3,8	4,4
Через 1 год после костно-пластической операции	4,4	4,7

Мы считаем, что выявление степени гипотрофии мышц является важным показателем, как для определения реабилитационной тактики, так и для прогнозирования сроков восстановления функции конечности.

Оценка по шкале «Стандартизованная оценка исходов переломов костей опорно-двигательного аппарата и их последствий» (СОИ-1) рассматривает 16 анатомо-функциональных показателей (приложение В) и позволяет в полной мере оценить исход лечения пациента, выявляя не только наличие консолидации фрагментов и ось сегмента, но и такие отклонения от нормы, как инфекционные осложнения после лечения, сосудистые нарушения сегмента, косметический дефект, гипотрофию мягких тканей и снижение мышечной силы. Результаты лечения отображаются в количественном показателе как процент анатомо-функциональной нормы. Под нормой мы понимаем отсутствие видимой патологии, что не противоречит медико-биологической трактовке нормы («оптимум функционирования и развития организма») [19]. Использование понятия «норма» подчеркивает стремление к достижению полного

восстановления анатомии и функции, как всего сегмента, так и организма в целом [75].

Данную шкалу оценки исхода оперативного лечения мы использовали для количественного и качественного определения результатов лечения всех исследуемых пациентов с НКП дистального отдела бедренной кости. Хирургическое лечение пациентов осуществлялось на основании разработанного нами способа хирургического лечения пациентов с НКП дистального отдела бедренной кости. Восстановительное лечение после костно-пластической операции было проведено всем 22 пациентам основной группы с применением разработанной нами программы физической реабилитации пациентов с нарушением функции коленного сустава после хирургического вмешательства на дистальном отделе бедренной кости. Выбор данной шкалы объясняется широтой оценочных критериев (в т.ч. объективных и субъективных), а также наличием количественных показателей по каждому из критериев.

Шкала СОИ-1 была разработана коллективом авторов из ЦНИИ травматологии и ортопедии им. Н.Н. Приорова и неоднократно использовалась для оценок результатов оперативного лечения пациентов ортопедо-травматологического профиля [73, 74, 104].

Сроки наблюдений и оценки по шкале СОИ-1 выполнялись на этапах: дооперационном, через 3 месяца после операции (соответствует окончанию восстановительного этапа реабилитации), и через 1 год после операции.

6.3.1 Результаты лечения пациентов с нарушениями консолидации перелома дистального отдела бедренной кости по шкале СОИ-1

Как уже было выше сказано, в шкале СОИ-1 аддитивно оцениваются 16 показателей на основании суммирования которых, подсчитывается текущая оценка лечения. Для иллюстрации результатов лечения приводим оценку по 5 показателям, как наиболее динамически значимых (изменяющих общий суммарный балл) для оценки результата лечения последствий перелома:

БОЛЬ

Наличие боли оценивали по 5 бальной шкале градаций: норма (оптимальный вариант исхода) и четыре варианта (степени) отклонения от нормы, единица измерения данного показателя равна 1 баллу (приложение В).

До лечения, при поступлении в клинику в группе ретроспективного анализа непостоянную боль в покое отмечали 2 (9,5 %) пациента, 16 пациентов (76,2 %) отмечали болевые ощущения при любых нагрузках, 3 больных (14,3 %) отмечали возникновение боли при некоторых нагрузках. В основной группе непостоянную боль в покое отмечали 2 (9,3 %) пациента, 12 пациентов (54,5 %) отмечали болевые ощущения при любых нагрузках, 8 больных (36,4 %) отмечали возникновение боли при некоторых нагрузках. Разницы на момент поступления между групп не выявлено ($V_{Кр}$ = 0,256; p = 0,244). Через 3 месяца после лечения отмечается статистически значимое улучшение показателя боли в основной группе: 6 пациентов (27,3 %) не испытывает боли, 15 пациентов (68,2 %) отмечают возникновение боли при некоторых нагрузках и 1 пациент (4,5 %) испытывает болевые ощущения при любых нагрузках. В то время как в группе ретроспективного анализа отсутствие боли отмечал 1 пациент (4,8 %), боль при некоторых нагрузках испытывали 10 пациентов (47,6 %), болевые ощущения при любых нагрузках наблюдались у 10 пациентов (47,6 %). Разница между группами по оценке боли через 3 месяца после хирургического лечения была статистически значимой ($V_{Кр}$ = 0,526; p=0,003). Через 1 год в основной группе 100 % больных не испытывали боли, тогда как в ретроспективной группе таких было только 10 (47,6 %), и 7 (33,3 %) испытывали боль при некоторых видах нагрузок. Разница между группами на период 1 год после хирургического лечения статистически значимая ($V_{Кр}$= 0,532; p=0,001).

АНАТОМИЧЕСКОЕ УКОРОЧЕНИЕ

Данный параметр оценивали по 5 бальной шкале градаций: норма (оптимальный вариант исхода) и четыре варианта (степени) отклонения от

нормы, единица измерения данного показателя равна 1 баллу (приложение В).

До лечения наблюдалась статистическая равномерность между группами по данному показателю ($V_{Кр}$ = 0,355; p=0,248). Через 3 месяца после операции в основной группе были получены следующие показатели: отсутствие укорочения наблюдалось у 2 пациентов (9,1 %), укорочение до 3 % – у 15 пациентов (68,2 %), укорочение до 6 % а – у 5 пациентов (22,7 %), укорочения бедренной кости более 6 % не наблюдалось ни у одного пациента основной группы. В группе ретроспективного анализа: отсутствие укорочения – у 4 пациентов (19 %), укорочение до 3 % – у 6 пациентов (28,6 %), укорочение до 6 % а – у 10 пациентов (47,6 %), укорочение бедренной кости до 9 % – у 1 пациента (4,8 %) На этом этапе различие между групп достигло статистически значимого уровня ($V_{Кр}$ = 0,457; p=0,029). Через 1 год после операции в основной группе отсутствие укорочения наблюдалось у 2 пациентов (9,1 %), укорочение до 3 % – у 17 пациентов (77,3 %), укорочение до 6 % а – у 3 пациентов (13,6 %), укорочения бедренной кости более 6 % не наблюдалось ни у одного пациента основной группы. В группе ретроспективного анализа: отсутствие укорочения – у 3 пациентов (14,3 %), укорочение до 3 % – у 6 пациентов (28,6 %), укорочение до 6 % а – у 8 пациентов (38,1 %). Через год после хирургического лечения выявлена статистически значимая разница между группами ($V_{Кр}$ = 0,430; p=0,027).

ОБЪЕМ ДВИЖЕНИЙ В СУСТАВАХ

Данный параметр оценивали по 5 бальной шкале градаций: норма (оптимальный вариант исхода) и четыре варианта (степени) отклонения от нормы, единица измерения данного показателя равна 1 баллу (приложение В).

При поступлении на лечение полного объема движений в поврежденной конечности не наблюдалось ни в одной из групп наблюдения. У 1 больного (4,8 %) ретроспективной группы и 6 (27,3 %)

основной наблюдали ограничение подвижности в крайних положения сгибания и разгибания. У 5 больных (23,8 %) ретроспективной группы и 10 (45,5 %) основной объем движений был более половины от нормы. У 15 (71,4 %) больных ретроспективной группы и 4 (18,2 %) больных основной группы имелось ограничения движений в суставе с амплитудой движения менее половины от нормы. Полное отсутствие движений в суставе поврежденной конечности наблюдали у 2 (9,1 %) больных основной группы.. На этом этапе наблюдения разница между группами статистически значимая ($V_{Кр}$= 0,562; p = 0,004). Через 3 месяца после операции у 2 больных (4,7 %) основной группы объем движений полностью восстановился, у 13 (59,1 %) – отмечалось ограничение подвижности в крайних положениях, объем движений не менее половины от нормы присутствовал у 7 пациентов (31,8 %), более выраженного нарушения объема движений у пациентов основной группы не наблюдалось. В ретроспективной группе динамика была в значительной степени хуже: восстановления полной амплитуды движений в суставе не наблюдалось ни у одного пациента, сохранение ограничения движений в крайних положениях присутствовало у 5 пациентов (23,8 %), ограничения движений в суставе не менее половины от нормы сохранялось у 7 пациентов (33,3 %). У 9 пациентов (42,9 %) присутствовало ограничение движений более половины от нормальной амплитуды движений в суставе. Разница между группами на этом этапе статистически значимая ($V_{Кр}$= 0,582; p = 0,002). Через 1 год после операции у 13 пациентов (59,1 %) основной группы наблюдали полное восстановление объема движений, у 7 (31,8 %) – ограничение подвижности в крайних положениях, у 2 (9,1 %) – объем движений был не менее половины нормы. В то же время в ретроспективной группе больных с полным объемом движений в суставе не наблюдалось, сохранение ограничения движений в крайних положениях присутствовало у 6 больных (28,6 %), ограничения движений в суставе не менее половины от нормы сохранялось у 3 пациентов (14,3 %). У 8 пациентов (38,1 %) присутствовало

ограничение движений более половины от нормальной амплитуды движений в суставе. Разница между группами на этот период наблюдения статистически значимая ($V_{Кр}$= 0,733; p=0,001).

ТРОФИКА МЯГКИХ ТКАНЕЙ

Данный параметр оценивали по 5 бальной шкале градаций: норма (оптимальный вариант исхода) и четыре варианта (степени) отклонения от нормы, единица измерения данного показателя равна 1 баллу (приложение В).

До операции у всех 100 % пациентов в обеих группах наблюдалась мышечная гипотрофия. У большинства пациентов наблюдалась атрофия мягких тканей со снижением мышечной силы, в группе ретроспективного анализа таких пациентов было 18 (85,7 %), в основной группе – 17 (77,3 %). У меньшего числа пациентов присутствовала видимая гипотрофия мягких тканей без снижения мышечной силы: 3 пациента (14,3 %) в группе ретроспективного анализа и 5 больных (22,7 %) в основной группе. Статистических различий между группами не выявлено ($V_{Кр}$= 0,108; p = 0,477). Через 3 месяца после начала лечения в ретроспективной группе состояние больных практически не изменилось: у 16 пациентов (76,2 %) сохранилась атрофия тканей со снижением мышечной силы, а у 5 (23,8 %) – гипотрофия мягких тканей без снижения мышечной силы. В то же время, в основной группе атрофия мягких тканей со снижением силы мышц не отмечалась ни у одного пациента, у 17 пациентов (77,3 %) присутствовала гипотрофия тканей без снижения мышечной силы и у 5 пациентов (22,7 %) мышечная гипотрофия выявлялась только инструментально. На этом этапе разница между группами была статистически значимой (VКр= 0,800; p = 0,001). Через 1 год наблюдения в основной группе у больных не отмечалось видимых нарушений трофики мягких тканей: у 7 пациентов (31,8 %) диагностика трофических нарушений только инструментально и у 15 пациентов (68,2 %) зафиксирована нормальная трофика мягких тканей. В ретроспективной группе больных с полностью восстановленной трофикой не

было, больных без видивых нарушений трофики, однако выявляемой инструментально было 4 пациента (19 %). У 13 пациентов наблюдалась различная степень визуально заметной гипотрофии: гипотрофия без снижения мышечной силы – у 3 пациентов (14,3 %), атрофия мягких тканей с уменьшением мышечной силы – у 10 пациентов (47,6 %). Разница между группами статистически значимая (VKр= 0,857; p=0,001).

ФУНКЦИОНАЛЬНАЯ ПРИГОДНОСТЬ ПОВРЕЖДЕННОЙ КОНЕЧНОСТИ

Данный параметр оценивали по 25 бальной шкале градаций: норма (оптимальный вариант исхода) и четыре варианта (степени) отклонения от нормы, единица измерения данного показателя равна 5 баллам (приложение В).

На дооперационном этапе большинство пациентов (35 больных) обеих групп имели постоянные ограничения функции, требующие использования протезно-ортопедических изделий (10 баллов), в группе ретроспективного анализа таких пациентов было 19 человек (90,5 %), в основной группе – 16 человек (72,7 %). В группе ретроспективного анализа также наблюдались пациенты с непостоянным нарушением функции (20 баллов) – 1 пациент (4,8 %) и с полной функциональной непригодностью конечности (5 баллов) – 1 пациент (4,8 %). В основной группе с непостоянным нарушением функции конечности не было ни одного пациента, 3 пациента (13,6 %) имели постоянные ограничения функции, не требующие использования протезно-ортопедических изделий (15 баллов), полную функциональную непригодность конечности наблюдали у 3 пациентов (13,6 %). На этом сроке оценки разницы между группами не найдено ($V_{Кр}$ = 0,349; p = 0,155). Через 3 месяца после операции отмечается динамическое улучшение функциональности в основной группе: у 1 пациента (4,5 %) отмечается полное восстановление функциональности конечности (25 баллов), у 16 пациентов (72,7 %) отмечается непостоянное нарушение функции конечности, у 3 пациентов (13,6 %) наблюдались постоянные ограничения

функции, не требующие использования протезно-ортопедических изделий и у 2 пациентов (9,1 %) – нарушения функции, требующие использования протезно-ортопедических изделий. В группе ретроспективного анализа полного восстановления функциональности конечности не отмечалось ни у одного пациента, у 1 пациента (4,8 %) наблюдалось непостоянное нарушение функции, у 4 пациентов (19,0 %) ограничения функции не требовали применения протезно-ортопедических изделий и 16 пациентов (76,2 %) вынуждены были использовать протезно-ортопедические изделия. Разница между группами на 3 месяце наблюдения статистически значимая ($V_{Кр}$ = 0,766; p = 0,001). Через 1 год после операции отмечается существенная положительная динамика в обеих группах. В основной группе полное восстановление функциональности конечности отмечается у 15 пациентов (68,2 %), непостоянное нарушение функции – у 6 пациентов (27,3 %), у 1 пациента (4,5 %) отмечается постоянное ограничение функции, не требующее использования протезно-ортопедических изделий. В группе ретроспективного анализа результаты лечения несколько хуже: полного восстановления функциональности не отмечается по-прежнему ни у одного пациента, у 7 пациентов (33,3 %) отмечалось непостоянное нарушение функции, у 10 пациентов (47,6 %) – постоянное ограничение функции, не требующее использования протезно-ортопедических изделий. Разница между группами статистически значимая ($V_{Кр}$= 0,754; p=0,001).

ОБЩАЯ СУММА БАЛЛОВ

Анализ суммарного балла оценки по опроснику СОИ-1 на различных сроках лечения выполняли с помощью Т-теста для независимых выборок [19]. Результаты представлены в табл. 6.3. и на рис. 6.25.

Отдельно необходимо указать, что в ретроспективной группе у 4 пациентов произошла поломка фиксатора: у 3 пациентов через 5 месяцев после операции и у 1 пациента – через 3,5 месяца после операции. Результат лечения данных пациентов в дальнейшем расценивается как негативный, что

повлияло на снижение показателей общего балла в группе ретроспективного анализа на сроке 1 год после операции.

Таблица 6.3

Сравнительный анализ оценки состояния больных
на различных этапах лечения

Группа	До лечения	3 месяца	1 год
Ретроспективный анализ	58,48 ± 4,95	70,62 ± 7,04	64,95 ± 32,83
Основная	58,95 ± 6,48	82,00 ± 5,25	93,55 ± 4,38
Разность баллов между группами		-11,38 ± 1,89	-28,59 ± 7,06
Статистическая значимость	t = -0,098 p = 0,923	t = -5,354 p = 0,001	t = -4,050 p = 0,001

Сравнительный анализ показал, что до лечения статистической разницы в состоянии больных не было (t = -0,098; p = 0,923). На сроке 3 мес. после операции разница состояния пациентов составляет в среднем (11,38 ± 1,89) балла и является статистически значимой (t=-5,354; p = 0,001). Через 1 год после хирургического лечения разница в состоянии пациентов составила (28,59 ± 7,06) балла и была так же статистически значимая (t = -4,050; p = 0,001).

Проведенный дисперсионный анализ с повторными измерениями (до операции, через 3 месяца и через 1 год после операции) показал, что динамика изменения состояния пациентов является статистически значимой. В ретроспективной группе F = 87,949; p = 0,001, в основной F = 411,446; p = 0,001. Динамика изменения состояния пациентов двух групп во времени также статистически значимо отличается (F = 28,882; p = 0,001). Более наглядно динамика изменения состояния больных приведена на рис. 6.25.

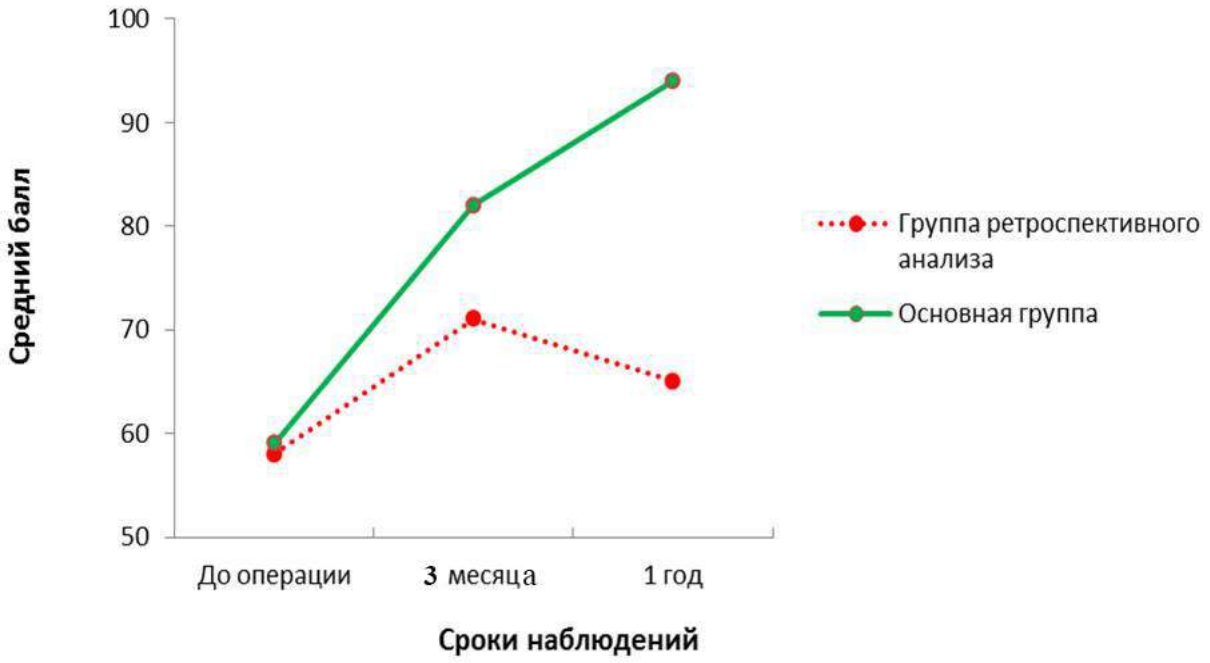

Рис. 6.25. Динамика изменения состояния пациентов в процессе наблюдения

Как видно из табл. 6.3 и рис. 6.25 общие баллы на этапе до операции в группе ретроспективного анализа и в основной группе практически равны. Через 3 месяца после хирургического вмешательства в основной группе и в группе ретроспективного анализа общая оценка состояния пациентов увеличилась. Однако в основной группе улучшение было более значительным (средний балл составил (82,0 ± 5,25)), чем у пациентов группы ретроспективного анализа (средний балл (70,62 ± 7,04)). Разница между группами статистически значимая (p = 0,001).

Через 1 год после начала лечения у больных основной группы практически полностью восстановилась функция нижней конечности (средний балл составил (93,55 ± 4,38)), в то же время у больных группы ретроспективного анализа средний показатель составил только (64,95 ± 32,83) балла. Разница между группами статистически значимая (p = 0,001). Столь низкий общий балл оценки результатов лечения на данном сроке объясняется тем, что применение использование методов остеосинтеза и применение металлоконструкций для фиксации НКП без учета

биомеханических особенностей последствий перелома требовали дополнительной иммобилизации или ограничения функции конечности, что в свою очередь негативно сказывалось на объеме движений в суставе, снижении трофики мягких тканей и ухудшении функциональности конечности. Так, через 1 год после операции в основной группе большинство пациентов (68,2 %) полностью восстановили функциональность конечности, а группе ретроспективного анализа у большинства пациентов (47,6 %) сохранялись постоянные ограничения функции конечности, полного восстановления не наблюдалось ни у одного пациента. Также в группе ретроспективного анализа чаще встречались остаточные неврологические осложнения, нарушения соотношения костных отломков, которые могут привести к нарушению опороспособности конечности, трофические нарушения мягких тканей разной степени тяжести, сосудистые патологии. Более низкий общий балл в группе ретроспективного анализа через 1 год после операции в сравнении с результатом спустя 3 месяца объясняется тем, что после второго контрольного срока оценки пациентов (3 месяца) у 4 пациентов (19 %) данной группы произошла поломка фиксатора, что негативно сказалось на общем балле группы через 1 год после операции.

ЭФФЕКТИВНОСТЬ ЛЕЧЕНИЯ

Располагая количественными оценками состояния пациента до лечения и спустя 1 год после операции, можно оценить эффективность проведенного лечения для каждой из анализируемых групп. Под эффективностью лечения мы понимаем разницу между общим баллом оценки конечного и начального результатов лечения. Формула для вычисления эффективности лечения [75] следующая:

$$E = \frac{(I_{кон} - I_{нач}) \times 100\ \%}{I_{нач}} = \frac{\triangle I \times 100\ \%}{I_{нач}}\ , \qquad (6.1)$$

где E – эффективность лечения;

$I_{кон}$ – значение общего среднего балла в группе в конечный момент лечения (1 год после операции);

$I_{нач}$ – значение общего среднего балла в группе на начальный момент лечения (до операции);

$\Delta I_{кон}$ – разница между значением общего среднего балла в группе в конечный момент лечения и до операции.

Е группы ретроспективного анализа = 11,06 %

Е основной группы = 58,89 %.

Разница между эффективностью лечения этих двух групп спустя 1 год после операции составляет 47,63 %. Таким образом, можно утверждать, что предложенная комплексная программа лечения с применением разработанного нами способа выбора тактики хирургического лечения пациентов с НКП дистального отдела бедренной кости в совокупности с применением разработанной нами программой физической реабилитации пациентов с нарушением функции коленного сустава позволяет улучшить результаты лечения пациентов на 47,6 % в сравнении с результатами лечения пациентов группы ретроспективного анализа.

ГЛАВА 7
АНАЛИЗ И ОБОБЩЕНИЕ РЕЗУЛЬТАТОВ ИССЛЕДОВАНИЯ

Проведенный анализ отечественных и зарубежных литературных источников определил актуальность проблем лечения различных клинических проявлений НКП дистального отдела бедренной кости, диагностики и лечения данного вида патологии, а также выявил вопросы, требующие дальнейшего изучения. Так, многие авторы, описывая факторы, способные оказывать влияние на лечение данных проявлений нарушения сращения костной ткани, ограничиваются одним-двумя условиями, без их систематизации, определения четких показаний и противопоказаний к лечению тем или иным способом, не оговаривая организменный и локальный уровень проявления этих факторов. Отдельно стоит указать на недостаток руководств и публикаций, описывающих процесс реабилитации пациентов после хирургических вмешательств на дистальном отделе бедренной кости, где указанные повреждения оказывают влияние на функцию коленного сустава.

Анализ источников литературы свидетельствует о необходимости проведения исследований направленных на определение показаний для выбора метода хирургического лечения пациентов с наличием различных клинических проявлений НКП в метаэпифизарных, метадиафизарных отделах бедренной кости, а также разработки ранней, но в то же время безопасной методики восстановительного лечения данной категории больных.

С целью изучения сложившихся тенденций хирургической тактики лечения пациентов с НКП дистального отдела бедренной кости был проведен ретроспективный анализ 21 истории болезни пациентов с данной патологией. Все пациенты проходили стационарное лечение в ГУ «Институт патологии позвоночника и суставов им проф. М.И. Ситенко АМН Украины» в период с 1999 по 2011 гг. включительно. В исследуемой группе у 4 пациентов

наблюдалась замедленная консолидация перелома, у 7 пациентов – несращение перелома, и у 10 пациентов был диагностирован псевдоартроз дистального отдела бедренной кости. Механизм травмы, рентгенологическую картину, вид хирургического лечения изучали по архивным данным. Ранние и отдаленные результаты изучали как по архивным данным, так и приглашая пациентов на контрольный осмотр.

В ходе ретроспективного анализа выявлена высокая частота неинфекционных осложнений, в особенности влияющих на функцию нижележащего коленного сустава и последующую функциональность поврежденной конечности. Так, нарушение функции нижележащего коленного сустава в виде ограничения объема движений после проведенного лечения наблюдалось в 100 % случаев, у большинства пациентов (47,6 %) имело место постоянное нарушение функции конечности, в 19 % случаев (4 пациента) произошла поломка фиксатора, потребовавшая реоперации. Причинами развития таких осложнений могут являться непринятие во внимание при выполнении остеосинтеза биомеханических факторов нарушения консолидации перелома (локлизации линии перелома, площади контакта между фрагментами), а также нарушение принципа ранней функции конечности, отсутствие ранней разработки коленного сустава и поздний срок реабилитационных мероприятий.

Проведенный ретроспективный анализ определил направления улучшения конечных результатов лечения пациентов: усовершенстование метода выбора хирургической тактики и создание методики физической реабилитации пациентов.

Поскольку изучить напряженно-деформируемое состояние системы «кость-фиксатор» на живой модели крайне сложно осуществить на практике, нами было принято решение изучить влияние механических факторов нагрузки на систему в эксперименте *in vitro*. Для этого мы создали математическую модель остеосинтеза несросшегося перелома различными фиксаторами и изучили напряженно-деформируемое состояние этой модели

под воздействием осевой, изгибающей и ротационной нагрузки. Проведенное исследование позволило определить участки наибольшего напряжения в системе «кость-фиксатор», а также жесткость системы при 3 направлениях приложенной нагрузки. В ходе эксперимента получены следующие заключения:

1. Площадь контакта и локализация линии перелома оказывают влияние на напряженно-деформируемое состояние модели остеосинтеза несросшегося перелома, что необходимо учитывать при выборе лечебной тактики пациентов с данными повреждениями.

2. При локализации несращения в эпифизарном и метаэпифизарном участке дистального отдела бедренной кости, пластина LCP позволяет обеспечить наиболее надежную фиксацию короткого дистального фрагмента с минимальным напряжением кортикального и губчатого слоев костной ткани. В связи с этим считаем, что использование данного фиксатора наиболее целесообразно при локализации участка несращения на дистанции до 6 см от верхнего края латерального мыщелка бедренной кости.

3. При локализации несращения в дистальном диафизарном участке бедренной кости модель с фиксацией ИМ-стержень продемонстрировала наименьшее напряжение костной ткани и наибольшую устойчивость системы «кость-фиксатор» к деформациям при нагрузках. Это объясняется благоприятным соотношением формы костно-мозгового канала на этом участке и толщины стержня, а также наличием достаточной толщины кортикального слоя для прочной фиксации винтов, блокирующих стержень. Считаем обоснованным и целесообразным использование ИМ-стержня для фиксации несращения на дистанции более 6 см от верхнего края латерального мыщелка бедренной кости.

Полученные в ходе эксперимента данные помогли нам обосновать способ выбора хирургической тактики лечения пациентов, которая бы

позволила приступить к раннему функциональному нагружению прооперированной конечности.

С целью улучшения результатов лечения нами был разработан способ выбора хирургического лечения пациентов с НКП дистального отдела бедренной кости. В основу разработки способа легли следующие критерии:

– вид НКП по классификации Rosen [177];

– степень мозолеобразования;

– локализация зоны несращения (расстояние в сантиметрах от верхнего края наружного мыщелка для бедренной кости);

– наличие дефекта костной ткани;

– размер дефекта по данным рентгенологического, КТ-исследования и визуальной оценки интраоперационно.

С целью функционального восстановления прооперированной конечности нами была разработана программа физической реабилитации для пациентов с нарушением функции коленного сустава после хирургического лечения нарушений консолидации перелома дистального отдела бедренной кости. Данная программа состоит из 3 основных групп реабилитационных мероприятий, каждая из которых помогает решить определенные задачи и в совокупности с другими полноценно и комплексно реабилитирует пациента:

– упражнения и манипуляции, направленные на разработку и увеличение объема движений в суставе;

– силовые упражнения, направленные на укрепление мышц и восстановление силовых характеристик обеих нижних конечностей;

– функциональные упражнения, направленные на восстановление моторных и координационных навыков.

Разработанная программа позволяет не только увеличить объем движений в суставе, но и восстановить функцию сустава, функциональность конечности и работоспособность пациента.

Для апробации разработанного комплексного подхода к лечению пациентов с НКП дистального отдела бедренной кости нами было пролечено

22 пациента. По виду НКП пациенты были представлены следующим образом: перелом с замедленной консолидацией был диагностирован у 4 пациентов, несросшийся перелом – у 3 пациентов, гипертрофический синовиальный псевдоартроз – у 10 пациентов, гипотрофический псевдоартроз – у 5 пациентов. Явления гипотрофии мышц бедра и голени наблюдались у всех 22 пациентов (100 %). При этом у 16 пациентов (72,7 %) из 22 были отмечены признаки нарушения функции коленного сустава: комбинированная (сгибательно-разгибательная) или разгибательная контрактура сустава. Характер контрактуры – смешанный.

Для оценки результатов лечения было проведено статистическое исследование оценочных баллов по шкале СОИ-1 2 групп пациентов: группы ретроспективного анализа лечения (21 пациент) и основной группы (22 пациента). Сроки наблюдений и оценки по шкале СОИ-1 выполнялись на этапах: дооперационном, через 3 месяца после операции (соответствует окончанию восстановительного этапа реабилитации), и через 1 год после операции. В ходе сравнения оценочных баллов шкалы СОИ-1 была выявлена статистически значимая разница в улучшении результатов лечения у пациентов разных групп. Так, через 3 месяца после хирургического вмешательства в основной группе средний балл составил (82,0 ± 5,25), а в группе ретроспективного анализа – (70,62 ± 7,04). Через 1 год после начала лечения у больных основной группы практически полностью восстановилась функция нижней конечности (средний балл составил (93,55 ± 4,38)), в то же время у больных группы ретроспективного анализа средний показатель составил только (64,95 ± 32,83) балла. Более низкий общий балл в группе ретроспективного анализа через 1 год после операции в сравнении с результатом спустя 3 месяца объясняется тем, что после второго контрольного срока оценки пациентов (3 месяца) у 4 пациентов (19 %) данной группы произошла поломка фиксатора, что негативно сказалось на общем балле группы через 1 год после операции. Также в группе ретроспективного анализа чаще встречались остаточные неврологические

осложнения, нарушения соотношения костных отломков, которые могут привести к нарушению опороспособности конечности, трофические нарушения мягких тканей разной степени тяжести, сосудистые патологии.

Нами была подсчитана эффективность лечения пациентов разных групп на сроке 1 год после операции. Эффективность группы ретроспективного анализа составила 11,06 %, эффективность группы клинической аппробации – 58,89 %. Разница между эффективностью лечения этих двух групп через 1 год после операции составляет 47,6 %. Следовательно, можно утверждать, что предложенная комплексная программа лечения с применением разработанного нами способа выбора тактики хирургического лечения пациентов с НКП дистального отдела бедренной кости в совокупности с применением разработанной нами программой физической реабилитации пациентов с нарушением функции коленного сустава позволяет улучшить результаты лечения пациентов на 47,6 % в сравнении с результатами лечения пациентов группы ретроспективного анализа.

Таким образом, использование разработанного нами способа хирургического лечения пациентов с различными проявлениями НКП дистального отдела бедренной и проксимального отдела большеберцовой костей позволяет сократить число послеоперационных осложнений, улучшить результаты лечения пациентов с данными нозологиями и сократить сроки пребывания пациента в нетрудоспособном режиме. Широкое применение вышеуказанного алгоритма лечения позволяет улучшить результаты лечения, упрощает работу врача ортопеда-травматолога, а также дает значительный экономический эффект для государства в связи с сокращением сроков лечения пациентов.

Внедрение в клиническую практику предложенного дифференциального подхода к лечению больных с нарушениями консолидации перелома дистального отдела бедренной кости позволило повысить эффективность лечения на 47,6 % в сравнении с результатами лечения пациентов группы ретроспективного анализа.

ВЫВОДЫ

1. Развитие различных клинических проявлений нарушений консолидации после переломов дистального отдела бедренной возникает после консервативного лечения в 15-22 % случаев и после хирургического лечения в 3–6 % случаев. Эти нарушения имеют следующий ряд характеристик, определяющих необходимость дифференцированного подхода к выбору фиксатора и техники костно-пластической операции:

– наличие короткого суставного фрагмента, который представлен преимущественно губчатой костной тканью;

– расширение интрамедуллярного канала в дистальной части бедренной кости;

– истончение кортикального слоя дистального фрагмента;

– встречаемость контрактуры смежного сустава (чаще всего коленного) в 78 %.

2. Ретроспективный анализ лечения пациентов с нарушением консолидации перелома дистального отдела бедренной кости выявил высокую частоту неинфекционных осложнений, влияющих на функцию нижележащего коленного сустава и последующую функциональность поврежденной конечности. В 100 % было выявлено нарушение функции нижележащего коленного сустава спустя 1 год после проведенного лечения, в 23,8 % пациенты были вынуждены использовать дополнительную опору при ходьбе. Выявлены направления улучшения конечных результатов лечения таких пациентов: усовершенствование метода выбора хирургической тактики лечения и создание методики физической реабилитации данной категории пациентов.

3. На основании построенной методом конечных элементов модели остеосинтеза несросшегося перелома дистального отдела бедренной кости с фиксацией погружными фиксаторами и типичными вариантами нагружения данной модели изучены величины напряжения и характеристики стабильности

системы «кость-фиксатор» при различных локализациях зоны дисрегенерации и вариантах фиксации. При этом установлено, что:

– площадь контакта и локализация линии перелома оказывают влияние на напряженно-деформируемое состояние модели остеосинтеза несросшегося перелома, что необходимо учитывать при выборе лечебной тактики пациентов с данными повреждениями.

– при локализации зоны несращения в метаэпифизарном или эпифизарном участке дистального отдела бедренной кости, на расстоянии до 6 см от верхнего края наружного мыщелка, более целесообразно использовать накостный фиксатор – блокирующуюся пластину (LCP), так как данный фиксатор повзоляет создать наиболее благоприятные биомеханические условия для ранней и безопасной разработки движений в оперированной конечности.

– при локализации зоны несращения в метадиафизарном участке дистального отдела бедренной кости, на расстоянии более 6 см от верхнего края наружного мыщелка, наиболее оптимальным с позиции ранних реабилитационных мероприятий, является блокирующийся стержень.

4. Наши исследования показали, что при выборе тактики хирургического лечения пациентов с различными видами нарушений консолидации после внесуставных переломов дистального отдела бедренной кости необходимо учитывать следующие параметры: вид клинического проявления нарушения консолидации перелома, степень мозолеобразования, локализацию зоны несращения, наличие и размер дефекта костной ткани, площадь контакта между фрагментами. Эти параметры взяты за основу разработанного нами способа выбора хирургического лечения пациентов с нарушениями консолидации после переломов дистального отдела бедренной кости, который включает в себя выбор металлофиксатора, методику остеосинтеза и показания к выполнению костной аутопластики. Предложенный способ позволяет оптимизировать выбор хирургического лечения данной категории пациентов.

5. Разработанная комплексная программа физической реабилитации для пациентов с нарушениями функции коленного сустава после хирургического лечения нарушений консолидации переломов дистального отдела бедренной кости состоит из 3 этапов: стационарного (с первых суток до 10 дней после операции), функционального (с 11 дня до 1,5 месяцев после операции) и восстановительного (начиная с 1,5 месяцев до 3 месяцев после операции). Каждый из этапов характеризуется четко определенными задачами, основанными на времени прошедшем с момента операции и готовности опорно-двигательной системы безопасно воспринимать увеличивающуюся нагрузку. Нами разработана и применена система упражнений и манипуляций для восстановления функции сустава и опороспособности конечности у пациентов после перенесенных операций на дистальном отделе бедренной кости. Эта система состоит из 3 основных групп реабилитационных мероприятий:

– упражнения и манипуляции, направленные на разработку и увеличение объема движений в коленном суставе;

– силовые упражнения, направленные на укрепление мышц и восстановление силовых характеристик обеих нижних конечностей;

– функциональные упражнения, направленные на восстановление моторных и координационных навыков.

6. Проведенный анализ результатов лечения группы клинической апробации и группы ретроспективного анализа по шкале Э.Р. Маттиса (СОИ-1) показал, что использование разработанной нами комплексной дифференцированной программы лечения пациентов с различными видами нарушений сращения внесуставных переломов дистального отдела бедренной кости позволило улучшить результаты хирургического лечения, ускорить темпы восстановления функции сустава и конечности:

– через 3 месяца после хирургического лечения различных клинических проявлений нарушений консолидации перелома бедренной кости, у пациентов

группы клинической апробации общий средний балл составил 82,0, а у пациентов группы ретроспективного анализа – 70,6 балла.

– через 1 год после операции этот показатель у пациентов группы клинической апробации составил 93,6, а у пациентов группы ретроспективного анализа – 64,95 балла;

Внедрение в клиническую практику предложенного дифференциального подхода к лечению больных с нарушениями консолидации перелома дистального отдела бедренной кости позволило повысить эффективность лечения на 47,6 % по сравнению с эффективностью лечения пациентов группы ретроспективного анализа.

СПИСОК ИСПОЛЬЗОВАННОЙ ЛИТЕРАТУРЫ

1. Агапов В.П. Метод конечных элементов в статике, динамике и устойчивости пространственных тонкостенных подкрепленных конструкций. Учебное пособие / В.П. Агапов. – М.: Изд. АСВ, 2000. – 152 с.

2. Акулич Ю.В. Биомеханика адаптационных процессов в костной ткани нижней конечности человека / Ю.В. Акулич: автореф. дис. на соискание ученой степени доктора физ.-мат. наук. – Саратов, 2011. – 37 с.

3. Анализ оперативного лечения переломов дистального отдела бедренной кости / Г.Г. Голка, А.И. Белостоцкий, В.А. Литовченко [и др.] // Вісник ортопедії, травматології та протезування. – 2011. – № 1. – С. 36–40.

4. Аналіз структури первинної інвалідності та чинників її формування при травмах кінцівок в умовах великого міста / Г.В. Гайко, А.В. Калашніков, В.А. Боєр [та ін.]: мат. науково-практичної конференції з міжнародною участю [«Медико-соціальна експертиза і реабілітація хворих внаслідок травм і захворювань опорно-рухового апарату»] (Дніпропетровськ, 2008). — Дніпропетровськ: Пороги, 2008. — С. 23–24.

5. Афаунов А.И. Внеочаговый остеосинтез анкерно-спицевым аппаратом при лечении несросшихся переломов и ложных суставов плечевой кости / А.И. Афаунов, А.А. Афаунов // Вестник травматологии и ортопедии им. Н.Н. Пирогова. – 1999. – № 4. – С. 9–12.

6. Балакина В.С. Ложные суставы длинных трубчатых костей и их лечение / В.С. Балакина // Ортопедия, травматология и протезирование. – 1973. – № 3. – С. 9–14.

7. Барабаш А.П. Постагрессивные системные реакции организма при переломах длинных костей / А.П. Барабаш, В.П. Гордиенко, Ю.А. Барабаш. – Иркутск: РИГ ИТО НЦ РВХ ВСНЦ СО РАМН, 2000. – 129 с.

8. Баскевич М.Я. Вопросы регенерации, остеорепарации и лечения переломов (теоретические аспекты фрактурологии) / М.Я. Баскевич. – Тюмень: «Вектор-бук», 1999. – 175 с.

9. Белова А.Н. Руководство по реабилитации больных с двигательными нарушениями / А.Н. Белова, О.Н. Щепетова. – М.: МБН, 1999. – Т. 2. – 647 с.

10. Бердюгина О.В. Иммунологические критерии прогноза костного ремоделирования при повреждении: автореф. дис. на соискание ученой степени доктора биол. наук / О.В. Бердюгина. – Екатеринбург, 2008. – 29 с.

11. Березовский В.А. Биофизические характеристики тканей человека: Справочник / В.А. Березовский, Н.Н. Колотилов. – К.: Наукова думка, 1990. – 224 с.

12. Биохимические маркеры активности костеобразования при удлинении бедра в высокодробном автоматическом режиме / В.И. Шевцов, Д.А. Попков, К. С. Десятиченко [и др.] // Гений ортопедии. – 1999. – № 1. – С. 35–39.

13. Білінський П.І. Гістологічні та ангіоморфологічні прояви стану кровопостачання кістки при використанні фіксаторів різних конструкцій після остеотомії / П.І. Білінський, В.В. Григоровський // Ортопедия, травматология и протезирование. – 2002. – № 4. – С. 80–85.

14. Боголюбов В.М. Общая физиотерапия: Учебник / В.М. Боголюбов, Г.Н. Пономаренко. – 3-е изд. перераб. – М.; СПб.: СЛП, 1998. – 480 с.

15. Борзунов Д.Ю. Использование чрескостного и интрамедуллярного блокируемого остеосинтеза при лечении пациентов с последствиями переломов длинных костей / Д.Ю. Борзунов, А.И. Митрофанов, О.В. Колчев // Остеосинтез. – 2010. – № 1 (10). – С. 15–17.

16. Буачидзе О.Ш. Билокальный остеосинтез по Илизарову при дефектах длинных костей / О.Ш. Буачидзе, О.Ш. Оноприенко, Х.О. Закс // Ортопедия, травматология и протезирование. – 1988. – № 5. – С. 14–16.

17. Буачидзе О.Ш. Стабильный остеосинтез пластинами в лечении последствий повреждений дистального отдела бедренной кости /

О.Ш. Буачидзе, Г.А. Оноприенко, В.С. Зубиков // Ортопедия, травматология и протезирование. – 1986. – № 1 – С. 41–43.

18. Буачидзе О.Ш. Функциональный накостный остеосинтез дистального отдела бедренной кости при лечении последствий переломов / О.Ш. Буачидзе, Г.А. Оноприенко, В.С. Зубиков // Мат. V всероссийского съезда травматологов-ортопедов (Ленинград, 2-4 октября 1990 г.). – Ленинград, 1990. – С. 181–183.

19. Бююль Ахим SPSS искусство обработки информации. Анализ статистических данных и восстановление скрытых закономерностей: пер. с нем. / Ахим Бююль, Петер Цёфель – СПб.: ООО «ДиаСофтЮП», 2005. – 608 с.

20. Влияние импульсного ультразвука на ход остеорепарации в области имплантации титановых образцов (экспериментальное исследование) / С.В. Малишкіна, В.І. Маколінець, О.А. Нікольченко [и др.] // Ортопедия, травматология и протезирование. – 2014. – № 3. – С. 16–23.

21. Волков М.В. Ошибки и осложнения при лечении переломов костей / М.В. Волков, О.Н. Гудушаури, О.А. Ушакова. – М.: Медицина, 1970. – С. 184.

22. Выговский Н.В. Оперативное лечение больных с дистальными переломами бедренной кости: автореф. дис. на соискание ученой степени канд. мед. наук / Н.В. Выговский. – Новосибирск, 2000. – 20 с.

23. Гайдуков В.М. Ложные суставы / В.М. Гайдуков. – СПб.: Наука, 1995. – 204 с.

24. Гайдуков В.М. Общие и местные причины развития ложных суставов / В.М. Гайдуков, В.С. Дедушкин // Вестник хирургии им. И.И. Грекова. – 1991. – № 6. – С. 59–61.

25. Герцик А.М. Отдельные аспекты физической реабилитации лиц с приобретенными контрактурами / А.М. Герцик // Физическое воспитание студентов творческих специальностей. – 2007. – № 5. – С. 62–68.

26. Гиршин С.Г. Клинические лекции по неотложной травматологии / Гиршин С.Г. – Санкт-Петербург: Азбука, 2004. – 544 с.

27. Голка Г.Г. Реабилитация пациентов после оперативного лечения последствий переломов проксимального отдела голени / Г.Г. Голка, А.И. Белостоцкий // Літопис травматології та ортопедії. – 2011. – № 1–2. – С. 299.

28. Голяховский В. Руководство по чрескостному остеосинтезу методом Илизарова / В. Голяховский, В. Френкель. – СПб, 1999. – 267 с.

29. Горидова Л.Д. Несращения плечевой кости (факторы риска) / Л.Д. Горидова, К.К. Романенко // Ортопедия, травматология и протезирование. – 2000. – № 3. – С. 72–76.

30. Гринев М.В. Остеомиелит / М.В. Гринев. – Л.: Медицина, 1977. – 152 с.

31. Гудушаури О.Н. Компрессионный остеосинтез при ложных суставах и несросшихся переломах, осложненных остеомиелитом / О.Н. Гудушаури // Ортопедия, травматология и протезирование. – 1960. – № 10. – С. 84–85.

32. Гюльназарова С.В. Варианты остеогенеза при лечении болтающихся ложных суставов компрессионно-дистракционным методом / С.В. Гюльназарова, И.К. Надыршина // Ортопедия, травматология и протезирование. – 1985. – № 5. – С. 20-23.

33. Гюльназарова С.В. Лечение ложных суставов. Теория и практика метода дистракции / С.В. Гюльназарова, В.П. Штин. – Екатеринбург: Изд-во Уральского госуниверситета, 1992. – 143 с.

34. Гюльназарова С.В. Современные методы лечения ложных суставов / С.В. Гюльназарова // Ортопедия, травматология и протезирование. – 2001. – № 2. – С. 134–139.

35. Дедух Н.В. Новые технологии в регенерации кости: использование факторов роста / Н.В. Дедух, С.А. Хмызов, А.А. Тихоненко // Ортопедия, травматология и протезирование. – 2008 – № 4. – С. 129–133.

36. Десятниченко К.С. О роли чрескостного остеосинтеза в реализации эффекта центрального и местного звена регуляции репаративного остеогенеза / К.С. Десятниченко, Ю.П. Балдин // Сб. международной конф., посвященной памяти академика Илизарова. – Курган, 1993. – С. 335–337.

37. Десятниченко К.С. Экспериментально-теоретические исследования, подтверждающие концепцию Г.А. Илизарова о единстве генеза костной и кроветворной тканей / К.С. Десятниченко, Ю.П. Балдин // Гений ортопедии. 1995. – № 1. – С. 29–32.

38. Диагностика и консервативное лечение заболеваний и повреждений опорно-двигательной системы: Остеопороз / А.А. Корж, Н.В. Дедух, С.Д. Шевченко [и др.]. – Харьков: Основа, 1995. – 52 с.

39. Експериментальна оцінка жорсткості фіксації фрагментів моделі довгої кістки апаратами для чрезкісткового остеосинтезу / О.Э. Лоскутов, В.Л. Красовський, В.Б. Макаров [та ін.] // Ортопедия, травматология и протезирование. – 2004. – № 2. – С. 75-80.

40. Епифанов В.А. Восстановительная медицина: справочник / В.А. Епифанов. – М.: ГЭОТАР-Медиа, 2007. – 588 с.

41. Епифанов В.А. Лечебная физическая культура / В.А. Епифанов. – М.: «Гэотар-Медиа», 2006. – 563с.

42. Епифанов В.А. ЛФК: справочник / В.А. Епифанов. – М.: Медицина, 1987. – 528 с.

43. Жиляев Р.А. Особенности кровоснабжения бедра как морфологическая основа тактики хирургического лечения переломов / Р.А. Жиляев, А.А. Тяжелов, А.Б. Зарицкий // Ортопедия, травматология и протезирование. – 2009. – № 2. – С. 27–29.

44. Зенкевич О. Конечные элементы и аппроксимация: пер. с англ. / О. Зенкевич, К. Морган. – М.: Мир, 1986. – 318 с.

45. Зоря В.И. Возможности комплексного использования дистракционно-компрессионного остеосинтеза при лечении ложных суставов и несросшихся переломов / В.И. Зоря, Н.П. Пилипенко, М.В. Паршиков //

Аппараты и методы внешней фиксации в травматологии и ортопедии. – Рига, 1989. – С. 89.

46. Зубиков В.С. Остеосинтез металлическими пластинами при лечении последствий около- и внутрисуставных переломов бедренной и большеберцовой костей / В.С. Зубиков // Хирургия. – 1986. – № 10. – С. 110–112.

47. Зубиков В.С. Стабильный остеосинтез метафизарных и метадиафизарных отделов бедренной и большеберцовой косей при лечении последствий травм и ортопедических заболеваний : автореф. дис. на соискание ученой степени канд. мед. наук / В.С. Зубиков – Москва, 1985. – 21 с.

48. Илизаров Г.А. Возможности лечения ложных суставов и дефектов длинных трубчатых костей по нашему методу / Г.А. Илизаров // Сборник тез. докладов V Всесоюзного съезд травматологов-ортопедов. – М., 1988. – Ч. 2. – С. 28-30.

49. Илизаров Г.А. Вопросы компрессии и дистракции в травматологии и ортопедии / Г.А. Илизаров: материалы Всесоюзного симпозиума (Курган, 24-26 ноября 1970 г.). – М., 1970. – С. 14–19.

50. Илизаров Г.А. Чрескостный компрессионный и деструкционный остеосинтез в травматологии и ортопедии / Г.А. Илизаров, В.И. Ледяев, И.А. Имерлишвили // Сб. науч. трудов. – Курган, 1984. – Вып. 1. – С. 10–21.

51. Ирьянов Ю.М. Пространственная организация и особенности минерализации регенератов, формирующихся при стабильной фиксации костных отломков аппаратом Илизарова / Ю.М. Ирьянов // Гений ортопедии. – 1998. – № 1. – С. 39–44.

52. Исследование плотности костной ткани в зоне несращения рентгенометрическим методом / Г.Г. Голка, А.И. Белостоцкий, М.Ю. Крапинский, Е.Д. Карпинская: тези доповідей науково-практичної конф. [«Сучасні дослідження в ортопедії та травматології (перші наукові

читання, присвячені пам’яті академіка О.О. Коржа)»] (Харьков, 6-7 жовтня 2011 г.). – Х., 2011. – С. 70–71.

53. Калашніков А.В. Розлади репаративного остеогенезу у хворих із переломами довгих кісток : автореф. дис. на здобуття наук. ступеня доктора мед. наук / А.В. Калашніков. – Київ, 2003. – 35 с.

54. Калашніков А.В. Алгоритм лікування розладів репаративного остеогенезу після діафізарних переломів стегнової та великогомілкової кісток за допомогою блокуючого інтрамедулярного остеосинтезу / А.В. Калашніков, Ю.О. Ставінський // Травма. – 2011. – Т. 12, № 1.

55. Камека А.Л. Механизмы нарушения процесса регенерации при замещении дефектов костной ткани голени у больных с хроническим травматическим остеомиелитом / А.Л. Камека, С.Н. Леонова // Бюллетень Восточно-Сибирского научного центра СО РАМН. – 2008. – № 4. – С. 23–32.

56. Каплан А.В. Гнойная травматология костей и суставов / А.В. Каплан, Н.Е. Махсон, В.М. Мельникова. – М.: Медицина, 1985. – 384 с.

57. Каплан А.В. Закрытые повреждения костей и суставов / А.В. Каплан – М.: Медицина, 1967. – 511 с.

58. Каплан А.В. Повреждения костей и суставов / А.В. Каплан. – М.: Медицина, 1979. – 508 с.

59. Климовицький В.Г. Переломи, що не зрослися, та псевдоартрози [Электронный ресурс] / В.Г. Климовицький, В.Ю. Черниш, О.В. Борзих. – Режим доступа: http://www.mif-ua.com/education/symposium/perelomi-scho-ne-zroslisya-ta-psevdoartrozi.

60. Корж А.А. Репаративная регенерация кости / А.А. Корж, А.М. Белоус, Е.Я. Панков. – М.: Медицина, 1972. – 230 с.

61. Корж Н.А. Имплантационные материалы и остеогенез. Роль оптимизации и стимуляции в реконструкции кости / Н.А. Корж, Л.А. Кладченко, С.В. Малышкина // Ортопедия, травматология и протезирование. – 2008. – № 4. – С. 5–14.

62. Корж Н.А. Репаративная регенерация кости: современный взгляд на проблему. Нарушение регенерации кости (Сообщение 2) / Н.А. Корж, К.К. Романенко, Л.Д. Горидова, // Ортопедия, травматология и протезирование. – 2006. – № 1. – С. 84–90.

63. Корж Н.А. Репаративная регенерация кости: современный взгляд на проблему. Локальные факторы, влияющие на заживление перелома / Н.А. Корж, Л.Д. Горидова, К.К. Романенко // Ортопедия, травматология и протезирование. – 2006. – № 2. – С. 99–105.

64. Кузанов А.И. Реваскуляризация костной ткани васкуляризированными надкостнично-кортикальными аутотрансплантатами / Кузанов А.И. : автореф. на соискание ученой степени канд. мед. наук. – Москва, 2005. – 22 с.

65. Леонова С.Н. Прогнозирование регенерации костной ткани больных остеомиелитом при дистракционном остеосинтезе / С.Н. Леонова, А.Л. Камека // Сибирский медицинский журнал. – 2009 – № 6. – С. 116–119.

66. Лечение ложных суставов длинных костей конечностей с использованием стимуляции костеобразования в условиях стабильной фиксации: автореф. на соискание ученой степени канд. мед. наук / В. Д. Балаян. – Саратов, 2011. – 26 с.

67. Литвинов И.И. Критерии классификации и результаты внутреннего остеосинтеза закрытых диафизарных переломов бедренной кости типа А и В по АО / И.И. Литвинов, В.В. Ключевский // Вестник травматологии и ортопедии им. Н.Н. Приорова. – 2005. – № 4. – С. 14–19.

68. Лощилов В.И. Внутренние собственные напряжения в трубчатых костях животных / В.И. Лощилов // Ортопедия, травматология и протезирование. – 1971. – № 8. – С. 63–68.

69. Лузин С.Л. Инвалидность, как геронтологическая проблема ФЦЭРИ / С.Л. Лузин, Л.П. Гришина, И.С. Храмов // Медико-социальная экспертиза и реабилитация. – 2003. – № 1. – С. 7–9.

70. Лунев В.П. Социально-гигиенические основы инвалидности трудоспособного населения в Российской Федерации и научное обоснование развития комплексной медико-социальной реабилитации : автореф. дис. на соискание ученой степени доктора мед. наук / В.П. Лунев. – Москва, 2007. – 293 с.

71. Лунева С.Н. Биохимические показатели в оценке репаративного остеогенеза у пациентов с различными типами скелетной травмы / С.Н. Лунева, Е.А. Ткачук, М.В. Стогов // Гений ортопедии. – 2010. – № 1. – С. 112–115.

72. Мельниченко С.Ю. Оперативное лечение переломов дистального конца бедра : автореф. дис. на соискание ученой степени канд. мед. наук / С.Ю.Мельниченко. – Москва, 2008. – 20 с.

73. Миронов С.П. О посттравматической нестабильности коленного сустава / С.П. Миронов, А.К. Орлецкий, М.Б. Цыкунов // Вестник травматологии и ортопедии. – 1994. – № 1. – С. 28–33.

74. Миронов С.П. Повреждение связок коленного сустава / С.П. Миронов, А.К. Орлецкий, М.Б. Цыкунов. – М.: Лесар, 1999. – 208 с.

75. Миронов С.П. Стандартизованные исследования в травматологии и ортопедии / С.П. Миронов, Э.Р. Маттис, В.В. Троценко. – М.: ОАО «Типография «Новости», 2008. – 88 с.

76. Мовшович И.А. / Оперативная ортопедия / И.А. Мовшович. – М.: Медицина, 1983. – 414 с.

77. Мюллер М.Е. Руководство по внутреннему остеосинтезу / М.Е. Мюллер, М. Алльговер, Р. Шнайдер. – Берлин – Гейдельберг – Нью-Йорк: Springer-Verlag, 1996. – 750 с.

78. Никитина О.В. Физическая реабилитация в раннем послеоперационном периоде после блокируемого интрамедуллярного остеосинтеза бедра / О.В. Никитина // Проблеми фізичного виховання і спорту. – 2010. – № 6. – С. 79-81.

79. Норри Д. Введение в метод конечных элементов: пер. с англ. /

Д. Норри, Ж. де Фриз. – М.: Мир, 1981. – 304 с.

80. О классификации и остеогенной активности ложных суставов костей / В.М. Гайдуков, В.С. Дедушкин // Ортопедия, травматология и протезирование. – 1994. – № 4. – С. 99-102.

81. Ожегов С. И. Толковый словарь русского языка: 80 000 слов и фразеологических выражений / С.И. Ожегов, Н.Ю. Шведова. – 4-е изд. – М., 1997. – 944 с.

82. Оперативное лечение переломов дистального отдела бедра у больных с сочетанной и множественной травмой / Е.А. Литвина, А.В. Скороглядов, С.Ю. Мельниченко [и др.] // Вестник травматологии и ортопедии им. Н.Н. Приорова. – 2005. – № 4. – С. 3–8.

83. Особенности кровоснабжения и костной регенерации при ложных суставах длинных трубчатых костей / О.Н. Гудушаури, В.В. Кузьменко, О.А. Ушакова [и др.] // Ортопедия, травматология и протезирование. – 1973. – № 3. – С. 32–36.

84. Пат. № 2279086, Российская федерация, МПК6 G 01 N 33/53 Способ прогнозирования регенерации костной ткани больных остеомиелитом при дистракционном остеосинтезе / Леонова С.Н., Белохвостикова Т.С., Золотарев А.В.; заявитель и патентообладатель ГУ НЦ РВХ ВСНЦ СО РАМН. – № 2004123038/15; заявл. 07.27.04; опубл. 06.27.06.

85. Плаксейчук А.Ю. Сравнительный анализ современных методов замещения дефектов длинных трубчатых костей / А.Ю. Плаксейчук: тези докл. Всероссийской науч.-практ. конф. [«Амбулаторная травматолого-ортопедическая помощь»]. – СПб – Йошкар-Ола, 1994. – Ч. 2. – С. 16–17.

86. Поворознюк В.В. Менопауза и костно-мышечная система / В.В. Поворознюк, Н.В. Григорьева. – Киев, 2004. – 512 с.

87. Полуструев А.В. Теоретические и методические основы восстановления физической работоспособности травматологических больных с переломами верхних и нижних конечностей: Учебное пособие / А.В. Полуструев. – Омск: ОГАФК, 1999. – 150 с

88. Попов С.Н. Физическая реабилитация: учебник для студентов высших учебных заведений / С.Н. Попов. – Ростов н/Д: Феникс, 2005. – 608 с.

89. Рейн Ф.А. Краткое руководство по общей хирургии / Ф.А. Рейн. – Москва, 1917. – 478 с.

90. Рейнберг С.А. Рентгенодиагностика заболеваний костей и суставов. Кн. 1 / С.А. Рейнберг. – Москва: Медгиз, 1955. – 640 с.

91. Реостеосинтез после ошибок и осложнений первичного остеосинтеза длинных костей / А.Е. Лоскутов, А.Н. Кондрашов, И.И. Жердев [и др.] // Ортопедия, травматология и протезирование. – 2002. – № 3. – С. 26–29.

92. Репаративная регенерация кости: современный взгляд на проблему. Системные факторы, влияющие на заживление перелома / Н.А. Корж, Н.В. Дедух, О.А. Никольченко // Ортопедия, травматология и протезирование. – 2006. – № 1. – С. 93–99.

93. Рожинская Л.Я. Системный остеопороз / Л.Я. Рожинская. – М., Издатель Мокеев, 2000. – С. 75–82.

94. Розин Л.А. Стержневые системы как системы конечных элементов / Л.А. Розин. – Л., Изд-во Ленингр. ун-та, 1975. – 237 с.

95. Ролик А.В. Незрощення довгих кісток (аналіз, фактори ризику, лікувальна тактика) / А.В. Ролик, И.А. Засаднюк // Ортопедия, травматология и протезирование. – 2005. – № 2. – С. 61-64.

96. Романенко К.К. Несросшиеся диафизарные переломы длинных костей (факторы риска, диагностика, лечение) : автореф. дис. на соискание ученой степени канд. мед. наук / К.К. Романенко. – Харьков, 2002. – 22 с.

97. Руфанов И. Г. Общая хирургия / И.Г. Руфанов. – Москва: Медгиз, 1953. – 417 с.

98. Свешников А.А. Рентгенденситометрические и радиоизотопные исследования репаративного костеобразования при дистракционном остеосинтезе / А.А. Свешников, А.В. Попков, Л.А. Смотрова // Ортопедия, травматология и протезирование. – 1987. – № 5. – С. 47–50.

99. Себякин Ю. В. Топографо-анатомическое обоснование хирургического лечения диафизарных переломов голени. / Ю. В. Себякин: автореф. на соискание ученой степени канд. мед. наук. – Москва, 2008. – 26 с.

100. Сидор М.В. УЗИ и МРТ в комплексной диагностике дегенеративно-дистрофических заболеваний коленных суставов [Электронный ресурс] / М.В. Сидор, В.А. Брюханов, В.И. Шмелев // Вестник Российского научного центра рентгенрадиологии (РНЦРР). – 2004. – Вып. 3. – Режим доступа к документу: http://vestnik.rncrr.ru/vestnik/v3/papers/sid_v3.htm.

101. Соколов В.А. Множественные и сочетанные травмы / В.А. Соколов. – ГЭОТАР-Медиа, 2006. – 518 с.

102. Ставінський Ю.О. Лікування хворих із розладами репаративного остеогенезу після діафізарних переломів кісток нижньої кінцівки за допомогою блокуючого інтрамедулярного остеосинтезу / Ю.О. Ставінський : автореф. на соискание ученой степени канд. мед. наук. – Київ, 2009. – 22 с. Танькут В.А. Консервативное лечение больных с гонартрозом на ранних стадиях (обзор литературы). / В.А. Танькут, В.И. Маколинец// Ортопедия, травматология и протезирование. – 2013. – № 4. – С. 116–121.

103. Тищенко В.П. Некоторые аспекты анатомо-топографического обоснования остеосинтеза бедренной кости / В.П. Тищенко, А.И. Волошин // Ортопедия, травматология и протезирование. – 1992. – № 22. – С. 63–65.

104. Троценко В.В. Мобилизирующие операции на коленном суставе у больных ревматоидным артритом / В.В. Троценко : дис. … доктора мед. наук. – М., 1993. – 250 с.

105. Ультасонографическая оценка дистракционного регенерата у больных с дефектами длинных костей нижней конечности / Т.И. Долганова, И.М. Данилова, К.Э Пожарищенский [и др.] // Ортопедия, травматология и протезирование. – 2000. – № 2. – С. 103–104.

106. Франке Ю. Остеопороз / Ю. Франке, Г. Рунге. – М.: Медицина, 1995. – 117 с.

107. Функции и виды пластин и винтов в современном остеосинтезе / К.К. Романенко, А.И. Белостоцкий, Д.В. Прозоровский, Г.Г. Голка // Ортопедия, травматология и протезирование. – 2010. – № 1. – С. 68–75.

108. Фурманец А.И. Костная пластика при компрессионно-дистракционном остеосинтезе апластических ложных суставов и дефектов трубчатых костей / А.И. Фурманец, В.И. Кравчук // Ортопедия, травматология и протезирование. – Киев, 1991. – Вып. 21. – С. 41-43.

109. Чаклин В.Д. Ортопедия. Кн. 1 / В.Д. Чаклин. – М.: Медгиз, 1957. – 342 с.

110. Чаклин В.Д. Псевдоартрозы и костные дефекты / В.Д. Чаклин // Ортопедия, травматология и протезирование. – 1973. – № 3. – С. 1–9.

111. Чинники ризику, діагностика та лікування порушень репаративного остеогенезу при діафізарних переломах довгих кісток. Методичні рекомендації / М.О. Корж, Л.Д. Горидова, К.К. Романенко, Н.В. Дєдух. – Київ, 2005. – 20 с.

112. Шевцов В.И. Лечение ложных суставов трубчатых костей методом управляемого чрескостного остеосинтеза / В.И. Шевцов // Гений ортопедии. – 1996. – № 4. – С. 30-34.

113. Штин В.П. Особенности формирования и васкуляризации регенерата, образующегося при дистракции гипертрофического псевдоартроза / В.П. Штин, С.В. Гюльназарова // Сб. науч. трудов Свердловского НИИ травматологии и ортопедии. – 1974. – Т. XIII. – С. 16–21.

114. Шумада И.В. Лечение ложных суставов и дефектов диафизов трубчатых костей / И.В. Шумада, О.И. Рыбачук, Ю.С. Жила. — К.: Здоров’я, 1985. — 152 с.

115. Эндостальная декортикация как важнейший фактор эффективности хирургического лечения последствий тяжелой скелетной травмы с нарушением костной регенерации / Е.Д. Склянчук, В.И. Зоря,

В.В. Гурьев, А.П. Васильев // Вестник ортопедии и травматологии им. Н.Н. Приорова. – 2009. – № 1. – С. 19–25.

116. Юрьев В.П. ЛФК при диафизарных переломах костей нижних конечностей. Методические рекомендации / В.П. Юрьев. – Л., 1972.

117. Age comparisons of bone density and geometry in men / V.D. Sherk, M. Karabulut, M.G. Bemben, D.A. Bemben // J. Musculoskelet. Neuronal. Interact. – 2009. – Vol. 9 (4). – P. 256–262.

118. Ali F. Treatment of distal femoral nonunions by external fixation with simultaneous length and alignment correction / F. Ali, M. Saleh // Injury. – 2002. – Vol. 33 (2). – P. 127–134.

119. Analyzing cortical bone cross-sectional geometry by peripheral QCT: comparison with bone histomorphometry / S. Kontulainen, D. Liu, S. Manske [et al.] // J. Clin. Densitom. – 2007. – Vol. 10 (1). – P. 86–92.

120. Asif S. Midterm results of cemented Press Fit Condylar Sigma total knee arthroplasty system / S. Asif, D.S. Choon // J. Orthop. Surg. (Hong Kong). – 2005. – Vol. 13 (3). – P. 280–284.

121. Barnett E. The radiological diagnosis of osteoporosis: A new approach / E. Barnett, B. Nordin // Clin. Radiol. – 1960. – Vol. 11. – P. 166–174.

122. Bellabarba C. Indirect reduction and plating of distal femoral nonunions / C. Bellabarba, W.M. Ricci, B.R. Bolhofner // J. Orthop. Trauma. – 2002. – Vol. 16 (5). – P. 287–296.

123. Biomechanical evaluation of the less invasive stabilization system, angled blade plate, and retrograde intramedullary nail for the internal fixation of distal femur fractures / M. Zlowodzki, S. Williamson, P.A. Cole [et al.] // J. Orthop. Trauma. – 2004. – Vol. 18 (8). –P. 494–502.

124. Boyette M.Y. Treatment of delayed and nonunited fractures and osteotomies with pulsed electromagnetic field in children and adolescents M.Y. Boyette, J.A. Herrera-Soto // Orthopedics. – 2012. – Vol. 35 (7). – P. e1051–1055.

125. Brotzman S.B. Handbook of Orthopaedic Rehabilitation / S.B. Brotzman. – Mosby, 1996. – 384 p.

126. Catagni M.A. Classifizione e traumento delle pseudoartrosi di gamba con perdita di sostanza / M.A. Catagni // First National Congress for the Applications of the Method of Ilizarov to the Tibia. – Florence, 1986. – P. 90–94.

127. Cattaneo R. The treatment of infected nonunions and segmental defects of the tibia by the method of Ilizarov / R. Cattaneo, M. Catangi, E.E. Johnson // Clin. Orthop. – 1992. – № 280. – P. 143–152.

128. Chapman M.W. Chapman's Orthopaedic Surgery / M.W. Chapman. – 3rd ed. – Philadelphia: Lippincott Williams and Wilkins, 2001 – 5152 p.

129. Chapman M.W. Treatment of supracondylar nonunions of the femur with plate fixation and bone graft / M.W. Chapman, C.G. Finkemeier // J. Bone Joint Surg. Am. – 1999. – Vol. 81 (9). – P. 1217–1228.

130. Comparative biomechanical analysis of supracondylar femur fracture fixation: locked intramedullary nail versus 95-degree angled plate / S.M. David, M.E. Harrow, R.D. Peindl [et al.] // J. Orthop. Trauma. – 1997. – Vol. 11 (5). – P. 344–350.

131. Comparisons of trabecular and cortical bone in late adolescent black and white females / N.K. Pollock, E.M. Laing, R.G. Taylor [et al.] // J. Bone Miner. Metab. – 2011. – Vol. 29 (1). – P. 44–53.

132. Computerized morphometric analysis of the femoral diaphyseal canal / A. Toni, F. Fabbri, G.B. Scimeca [et al.] // Chir. Organi Mov. – 1995. – Vol. 80 (2). – P. 207–219.

133. Corrado E.M. Le onde d’urto ad alta energia nel trattamento delle pseudoartrosi / E.M. Corrado, S. Russo, S. Gigliotti // Giorn Ital. Ortop. Traumatol. – 1996. – Vol. 22 (Suppl. 2). – P. 485–490.

134. Crowley D.J. Femoral diaphyseal aseptic non-unions: is there an ideal method of treatment? / D.J. Crowley, N.K. Kanakaris, P.V. Giannoudis // Injury. – 2007. – Vol. 38 (Suppl. 2). – P. 55–63.

135. Cyriax J. Textbook of Orthopeadic Medicine: Diagnosis of SoftTissue Lesions / J. Cyriax. – 8th ed. – London: Bailliere Tindall, 1982. – 454 p.

136. Devnani A.S. Simple approach to the management of aseptic non-union of the shaft of long bones / A.S. Devnani // Singapore Med. J. – 2001. – Vol. 42 (1). – P. 20–25.

137. Dijkman B.G. Low-intensity pulsed ultrasound: Nonunions / B.G. Dijkman, S. Sprague, M. Bhandari // Indian J. Orthop. – 2009. – Vol. 43(2). – P. 141–148.

138. Distal femoral fixation: a biomechanical comparison of trigen retrograde intramedullary (i.m.) nail, dynamic condylar screw (DCS), and locking compression plate (LCP) condylar plate / J.P. Heiney, M.D. Barnett, G.A. Vrabec [et al.] // J. Trauma. – 2009. – Vol. 66 (2). – P. 443–449.

139. Distal femoral nonunion: treatment with a retrograde inserted locked intramedullary nail / K.J. Koval, D. Seligson, H. Rosen, K. Fee // J. Orthop. Trauma. – 1995. – Vol. 9 (4). – P. 285–291.

140. Doetsch A.M. / The effect of calcium and vitamin D3 supplementation on the healing of the proximal humerus fracture: a randomised placebo-controlled study / A.M. Doetsch, J. Faber, N. Lynnerup // Calcif. Tissue Int. – 2004. – Vol. 75. – P. 183–188.

141. Early rehabilitation following less invasive surgical stabilisation plate fixation for distal femoral fractures / T.O. Smith, C. Hedges, R. MacNair // Physiotherapy. – 2009. – Vol. 95(2). – P. 61–75.

142. Early weight-bearing after statically locked reamed intramedullary nailing of comminuted femoral fractures: is it a safe procedure? / M. Arazi, T.C. Oğün, M.N. Oktar [et al.] // J. Trauma. – 2001. – Vol. 50 (4). – P. 711–716.

143. Effect of 25-OH-vitamin D on fracture healing in elderly rats / A.D. Delgado-Martinez, M.E. Martinez, M.T. Carrascal [et al.] // J. Orthop. Res. – 1998. – Vol. 16. – P. 650–653.

144. Effects of extracorporeal shock wave therapy on fracture nonunions / M.C. Vulpiani, M. Vetrano, F. Conforti [et al.] // Am. J. Orthop. (Belle Mead NJ). – 2012. – Vol. 41(9). – P. E122–127.

145. Effects of low-intensity pulsed ultrasound therapy on fracture healing: a systematic review and meta-analysis / S. Bashardoust Tajali, P. Houghton, J.C. MacDermid [et al.] // Am. J. Phys. Med. Rehabil. – 2012. – Vol. 91(4). – P. 349–367

146. Eyres K.S. Bone loss after tibial fracture. Evaluated by dual-energy X-ray absorptiometry / K.S. Eyres, J.A. Kanis // J. Bone Joint Surg. Br. – 1995. – Vol. 77 (3). – P. 473–478.

147. Frost H.M. The Biology of Fracture Healing. An Overview for Clinicians / H.M. Frost // Clin. Orthop. – 1989. – № 248. – P. 283–303.

148. Greifensteiner H. Eine neue Methode zur Behandlung von noch eiterig. Pseudarthrosen und Schlottergelenken / H. Greifensteiner // Ztschr. Orthop. Grenzgeb. – 1947. – Vol. 77. – P. 144–153.

149. Hakeos W.M. Plate fixation of femoral nonunions over an intramedullary nail with autogenous bone grafting / W.M. Hakeos, J.E. Richards, W.T. Obremskey // J. Orthop. Trauma. – 2011. – Vol. 25 (2). – P. 84–89.

150. Influence of integration of fracture treatment and exercise rehabilitation on effectiveness in patients with intertrochanteric fracture of femur] B. Zhang, M. Dai, Y. Tang [et al.] // Zhongguo Xiu Fu Chong Jian Wai Ke Za Zhi. – 2012. – Vol. 26(12). – P. 1453–1456.

151. Intermittent parathyroid hormone (1-34) enhances mechanical strength and density of new bone after distraction osteogenesis in rats / C. Seebach, R. Skripitz, T.T. Andreassen, P. Aspenberg / J. Orthop. Res. – 2004. – Vol. 22 (3). – P. 472–478.

152. Internal fixation of type-C distal femoral fractures in osteoporotic bone / D. Wähnert, K.L. Hoffmeier, G. von Oldenburg [et al.] // J. Bone Joint Surg. Am. – 2010. – Vol. 92 (6). – P. 1442–1452.

153. Intramedullary nailing of the lower extremity: biomechanics and biology / M.R. Bong, F.J. Kummer, K.J. Koval, K.A. Egol // J. Am. Acad. Orthop. Surg. – 2007. – Vol. 15 (2). – P. 97–106.

154. Kasser J.R. Bone healing and grafting: Orthop. Knowledge Update-5. Home Study Syllabus / J.R. Kasser // Am. Acad. Orthop. Surg. – 1996. – Vol. 4, № 1. – P. 21-27.

155. Khalily C. Fracture site motion with Ilizarov and "hybrid" external fixation / C. Khalily, M. Voor, D. Seligson // J. Orthop. Traum. – 1998. – Vol. 12, № 1. – P. 21-26.

156. La litotrissia extracorporea nel trattamento delle pseudoartrosi ossee / S. Russo, E. Amelio, O. Galasso [et al.]. // Min. Ortop. Traumatol. – 2001. – Vol. 52. – P. 261–267.

157. Low-intensity pulsed ultrasound for treatment of fractures and nonunions – current evidence and insights from basic research and clinical application / T.M. Randau, K. Kabir, S. Gravius [et al.] // Z Orthop Unfall. – 2014 – Vol. 152(4). – P. 328–333.

158. Low-intensity pulsed ultrasound in the treatment of nonunions / P.A. Nolte, A. van der Krans, P. Patka [et al.] // J. Trauma. – 2001. – Vol. 51 (4). – P. 693-702.

159. Measurements of fracture healing by simple bending and vibration / P.R. Kay, J. Edwards, A. Taktak, D. Laycock // J. Bone Joint Surg. – 1992. – Vol. 74-B (Suppl. 2). – P. 230.

160. Minoo Patel Tibial Nonunions [Электронный ресурс] / Minoo Patel. – 2012. – Режим доступа к материалу: http://emedicine.medscape.com/article/1252306-overview.

161. Mora R. Nonunion of the Long Bones. Diagnosis and treatment with compression-distraction techniques / R. Mora. – Italia: Springer-Verlag, 2006. – 285 p.

162. Moreden A.M. Delayed Union and Nonunion of Fractures [Электронный ресурс] / A.M. Moreden. – 2006. – Режим доступа к материалу:

http://www.docstoc.com/docs/97452272/Delayed-Union-and-Nonunion-of-Fractures.

163. New segmental long bone defect model in sheep: quantitative analysis of healing with dual energy x-ray absorptiometry / F.C. den Boer, P. Patka, F.C. Bakker [et al.] // J. Orthop. Res. – 1999. – Vol. 17 (5). – P. 654–660.

164. Nonunions around the knee joint / D.B. Chan, D.M. Jeffcoat, D.G. Lorich [et al.] // International Orthopaedics (SICOT). – 2010. – Vol. 34. – P. 271–281.

165. O'Sullivan S. Physical Rehabilitation: Assessment and Treatment / S. O'Sullivan, T. Schmitz. – 4th ed. – Philadelphia: F.A. Davis, 2000. – 787 p.

166. Open reduction and internal fixation of distal femoral nonunions: long-term functional outcomes following a treatment protocol / M.J. Gardner, J.B. Toro-Arbelaez, M. Harrison [et al.] // J. Trauma. – 2008. – Vol. 64 (2). – P. 434–438.

167. Otto R.J. Biomechanical comparison of polyaxial-type locking plates and a fixed-angle locking plate for internal fixation of distal femur fractures / R.J. Otto, B.R. Moed, J.G. Bledsoe // J. Orthop. Trauma. –2009. – Vol. 23 (9). – P. 645–652.

168. Paley D. Ilizarov bone transport treatment for tibia defects / D. Paley, D.C. Maar // J. Orthop. Trauma. – 2000. – Vol. 14. № 2. – P. 76–85.

169. Paley D. Treatment of tibial nonunion and bone loss with the Ilizarov technique / D. Paley // AAOS Instr. Course Lect. – 1990. – № 38. – P. 185.

170. Patel M. Tibial Nonunions [Электронный ресурс] / M. Patel. – 2011. – Режим доступа к материалу: http://emedicine.medscape.com/article/1252306-overview.

171. Probe R. Nonunions of Long Bones [Электронный ресурс] / R. Probe/ – 2007. – Режим доступа к материалу: http://www.docstoc.com/docs /79740318/Nonunions-of-Long-Bones-post-cure.

172. Pulsed electromagnetic field (PEMF) treatment for fracture healing / P.R.J.V.C. Boopalan, S.B. Chittaranjan, R. Balamurugan [et al.] // Current Orthopaedic Practice. – 2009. – Vol. 20 (4). – P. 423–428.

173. Rationale of the Knee Society clinical rating system / J.N. Insall, L.D. Dorr, R.D. Scott, W.N. Scott // Clin. Orthop. Relat. Res. – 1989. – Vol. 248. – P. 13–14.

174. Reconstruction with distraction osteogenesis for juxta-articular nonunions with bone loss / T. Kabata, H. Tsuchiya, K. Sakurakichi [et al.] // J. Trauma. – 2005. – Vol. 58 (6). – P. 1213–1222.

175. Riggs B.L. Osteoporosis: etiology, diagnosis and management. / B.L. Riggs, L.J. Melton. – 2nd ed. – Philadelphia; New-York: Lippincott-Raven publishers, 1995. – 524 p.

176. Rodriguez-Merchan E.C. Internal fixation of nonunions / E.C. Rodriguez-Merchan, F. Gomez-Castresana // Clin. Orthop. Relat. Res. – 2004. – Vol. 419. – P. 13–20.

177. Rosen H. Treatment of Nonunions: General Principles / H. Rosen // Operative Orthopaedics / M. Chapman. – 2nd ed. – J.B. Lippincott Company, 1993. – P. 749-769.

178. Ruedi T.P. AO principles of fracture management / T.P. Ruedi, R.E. Buckley. – Thieme, 2007. – 947 p.

179. Saltzman C. PEMF as treatment for delayed healing of foot and ankle arthrodesis / C. Saltzman, A. Lightfoot, A. Amendola // Foot Ankle Int. – 2004. – Vol. 25(11). – P. 771–773.

180. Schwartsman V. Tibial nonunions: treatment tactics with Ilizarov method / V. Schwartsman, S.H. Choi, R. Schwartsman // Orthop. Clin. North Am. – 1990. – Vol. 21, № 4. – P. 639-653.

181. Shock wave therapy as a treatment of nonunions, avascular necrosis, and delayed healing of stress fractures / J.P. Furia, J.D. Rompe, A. Cacchio, N. Maffulli // Foot Ankle Clin. – 2010. – Vol. 15(4). – P. 651–662.

182. Speeded gradual lengthening and secondary angled blade plate stabilisation for proximal tibial shaft non-union with shortening / C.C. Wu, Z.L. Lee, C.C. Wu, Z.L. Lee // Int. Orthop. – 2008. – Vol. 32 (5). – P. 693–696.

183. Stress analysis of the distal locking screws for femoral interlocking nailing / J. Lin, S.J. Lin, P.Q. Chen, S.H. Yang // J. Orthop. Res. – 2001. – Vol. 19 (1). – P. 57–63.

184. Surgical treatment and outcomes of extraarticular proximal tibial nonunions / M.J. Gardner, J.B. Toro-Arbelaez, M. Hansen [et al.] // Arch. Orthop. Trauma Surg. – 2008. – Vol. 128 (8). – P. 833–839.

185. The effects of low-intensity pulsed ultrasound and pulsed electromagnetic fields bone growth stimulation in acute fractures: a systematic review and meta-analysis of randomized controlled trials / P.F. Hannemann, E.H. Mommers, J.P. Schots [et al.] // Arch Orthop Trauma Surg. – 2014. – Vol. 134 (8). – P. 1093–1106.

186. The shock waves in treatment of bone pseudoarthrosis: clinical and experimental evaluation of osteo-angiogenetic response / S. Russo, E. Marlinghaus, E. Amelio [et al.] // Giorn. Ital. Ortop. Traumatol. – 2000. – Vol. 26 (Suppl. 1). – P. 6–12.

187. The use of the Ilizarov method as a salvage procedure in infected nonunion of the distal femur with bone loss / A. Saridis, E. Panagiotopoulos, M. Tyllianakis [et al.] // J. Bone Joint Surg (Br). – 2006. – Vol. 85-B (2). – P. 232–237.

188. Three key factors affecting treatment results of low-intensity pulsed ultrasound for delayed unions and nonunions: instability, gap size, and atrophic nonunion / Y. Watanabe, Y. Arai, N. Takenaka [et al.] // J. Orthop. Sci. – 2013. – Vol. 18(5). – P. 803–810.

189. Treatment concepts and results in non-infected post-traumatic pseudarthroses of the femur and tibia / C. Jürgens, D. Wolter, C. Queitsch, J.H. Schultz // Zentralbl Chir. – 1994. – Vol. 119 (10). – P. 706–713.

190. Use of locking compression plates for long bone nonunions without removing existing intramedullary nail: review of literature and our experience / B. Nadkarni, S. Srivastav, V. Mittal [et al.] // J. Trauma. – 2008. – Vol. 65 (2). – P. 482–486.

191. Velle D.L. Delayed union and nonunion of fractures / David La Velle // Campbelle's Operative Orthopaedics. – 1999. – Vol. 3. – P. 2579-2583.

192. Wang J.W. Treatment of distal femoral nonunion with internal fixation, cortical allograft struts, and autogenous bone-grafting / J.W. Wang, L.H. Weng // J. Bone Joint Surg. Am. – 2003. – Vol. 85-A (3). – P. 436–440.

193. Weber B.G. Pseudoarthrosis. Pathophysioilogy, biomechanic, therapy, results / B.G. Weber, O. Cech. – New York: Greme and Stratton, 1976. – 327 p.

194. Wilkens K.J. Polyaxial locking plate fixation in distal femur fractures: a biomechanical comparison / K.J. Wilkens, S. Curtiss, M.A. Lee // J. Orthop. Trauma. – 2008. – Vol. 22 (9). – P. 624–628.

195. Winquist R.A. Comminuted fractures of the femoral shaft treated by intramedullary nailing / R.A. Winquist, S.T. Hansen // Orthopedic Clinics of North America. – 1980. – Vol. 11. – P. 633–641.

196. Wu C.C. A revised protocol for more clearly classifying a nonunion / C.C. Wu, W.J. Chen // J. Orthopaedic Surgery. – 2000. – Vol. 8 (1). – P. 45–52.

197. Wu C.C. Retrograde dynamic locked nailing for femoral supracondylar nonunions after plating / C.C. Wu // J. Trauma. – 2009. – Vol. 66 (1). – P. 195–199.

ПРИЛОЖЕНИЕ А

Список пациентов № 1

№	Ф.И.О.	Возраст	Пол	№ истории болезни	Год поступления
1	2	3	4	5	6
1.	Дьяченко А.Ф.	40	м	60417	1999
2.	Качанов А.М.	35	м	60543	1999
3.	Лазарев М.М.	40	м	51840	1999
4.	Радченко Л.А.	36	ж	61493	2000
5.	Шевченко Г.В.	69	ж	64080	2002
6.	Онищенко И.В.	21	м	65550	2003
7.	Вертоградский О.И.	40	м	66336	2003
8.	Бильченко А.С.	23	м	66895	2003
9.	Бондарчук С.А.	26	ж	70068	2005
10.	Пономаренко С.Н.	22	м	68597	2005
11.	Ковтун А.В.	20	ж	68795	2005
12.	Приходько А.Н.	44	м	69818	2005
13.	Овраменко И.А.	37	ж	70981	2006
14.	Калабанов О.Н.	33	м	71571	2006
15.	Крюковский А.И.	20	м	72074	2006
16.	Верпека Л.В.	26	ж	72154	2006
17.	Снурникова В.И.	46	ж	72362	2007
18.	Краевая Ю.О.	18	ж	73299	2007
19.	Григорьева Л.В.	60	ж	74891	2008
20.	Радочин Н.В.	45	м	74512	2008
21.	Сикаленко В.В.	46	ж	74305	2008
22.	Кузнецов Р.А.	22	м	75770	2008

продолжение приложения А

1	2	3	4	5	6
23.	Ковалева С.И.	50	ж	69880	2008
24.	Скрипник Е.В.	33	ж	74006	2008
25.	Долгашева С.А.	48	ж	74169	2008
26.	Сорокин И.Г.	29	м	75542	2008
27.	Прусов А.А.	34	м	76130	2009
28.	Кучерявенко О.В.	26	ж	77603	2009
29.	Деревянко Т.И.	46	ж	78480	2010
30.	Мухитдинов И.Н.	34	м	79985	2011
31.	Ротко А.А.	23	м	78801	2011
32.	Огородников А.В.	41	м	79855	2011
33.	Троянов В.А.	18	м	81890	2012
34.	Крысюк В.И.	73	ж	82874	2012

Все использованные в диссертационном исследовании материалы (истории болезней, рентгеновские снимки) сохраняются в архиве ГУ «Институт патологии позвоночника и суставов им. проф. М.И. Ситенко НАМН Украины».

Заместитель директора по научно-лечебной работе
ГУ «Институт патологии позвоночника и суставов
им. проф. М.И. Ситенко НАМН Украины»
д.м.н. О.Е. Вырва

продолжение приложения А

Список пациентов № 2

№	Ф.И.О.	Возраст	Пол	№ истории болезни	Год поступления
1	2	3	4	5	6
1.	Зинченко Л.В.	33	ж	1841	2008
2.	Борисенко В.А.	40	м	3358	2011

Все использованные в диссертационном исследовании материалы (истории болезней, рентгеновские снимки) сохраняются в архиве КУОЗ Харьковского областного Совета «Областная клиническая больница – Центр экстренной медицинской помощи и медицины катастроф».

Главный врач
КУОЗ «ОКБ-ЦЭМП и МК» Б.С. Федак

родолжение приложения А

Список пациентов № 3

№	Ф.И.О.	Возраст	Пол	№ истории болезни	Год поступления
1	2	3	4	5	6
1.	Древаленко И.Н.	38	м	8328	2008
2.	Невзоров А.Б.	33	м	31563	2009
3.	Данилейченко А.В.	41	м	13390	2010
4.	Сивоконь Т.В.	72	ж	3610	2010
5.	Гуличев В.В.	59	м	22614	2011
6.	Хурматулина В.В.	49	ж	6803	2011

Все использованные в диссертационном исследовании материалы (истории болезней, рентгеновские снимки) сохраняются в архиве КУОЗ «Городская клиническая больница скорой и неотложной медицинской помощи им. проф. А.И. Мещанинова».

Главный врач
КУОЗ «ХГКБСНМП им. проф. А.И. Мещанинова» Е.А. Ковалева

ПРИЛОЖЕНИЕ Б

Упражнения для укрепления и стабилизации коленного сустава

1 период

	л 1- 2- 3-	п 1- 2- 3-
	л 1- 2- 3-	п 1- 2- 3-
	л 1- 2- 3-	п 1- 2- 3-
	л 1- 2- 3-	п 1- 2- 3-
	л 1- 2- 3-	п 1- 2- 3-
	Особо следует следить за тем, чтобы отведение проводилось без участия сгибателей бедра, включая мышцу, натягивающую широкую фасцию бедра. Включение этих мышц происходит при ротации бедра кнаружи.	
	л 1- 2- 3-	п 1- 2- 3-
	л 1- 2- 3-	п 1- 2- 3-

Продолжение приложения Б

2 период

Упражнение 1. 	л 1- 2- 3-	п 1- 2- 3-
Упражнение 2. 	л 1- 2- 3-	п 1- 2- 3-
Упражнение 3. 	л 1- 2- 3-	п 1- 2- 3-
Упражнение 4. 	л 1- 2- 3-	п 1- 2- 3-
Упражнение 5. 	л 1- 2- 3-	п 1- 2- 3-

ПРИЛОЖЕНИЕ В

Стандартизированная оценка исходов переломов костей опорно-двигательного аппарата и их последствий (СОИ-1)

I. БОЛЬ
Норма (боль отсутствует)…….….5
Боль при некоторых нагрузках……..…4
Боль при всякой нагрузке……...3
Боль в покое непостоянная……....2
Боль в покое постоянная……....1

II. КОСОЛИДАЦИЯ ОТЛОМКОВ
Норма (консолидация соответствует сроку после травмы)……...5
Замедленная консолидация……...4
Несросшийся перелом……3
Ложный сустав ……..…..2
Дефект кости…….. 1

III. СООТНОШЕНИЕ КОСТНЫХ ОТЛОМКОВ
Норма (нормальное анатомическое соотношение отломков поврежденной кости)……..…….....5
Соотношение отломков нарушено, но без функциональных нарушений как при осмотре, так и в перспективе……..…..…….....4
Соотношение отломков нарушено, что может привести к нарушению функции в перспективе…….……..…3
Соотношение отломков нарушено, что обуславливает ограничение функции в момент осмотра ……...2
Полная функциональная непригодность вследствие нарушения соотношений отломков……...…….. 1

IV. АНАТОМИЧЕСКОЕ УКОРОЧЕНИЕ ПОВРЕЖДЕННОЙ КОСТИ
Норма (укорочения нет)……..……...5
Укорочение до 3 % (КΔL ≤0,03)……..…..…….....4
Укорочение до 6 % (КΔL ≤0,06) ……..……..…3
Укорочение до 9 % (КΔL ≤0,09)…….…....2
Укорочение более 9 % (КΔL >0,09)……...…….…...1

V. ПОРОКИ КОСТНЫХ МОЗОЛЕЙ И МЯГКОТКАННЫХ РУБЦОВ
Норма (пороков костной мозоли и (или) мягкотканых рубцов не выявлено)…..……...5
Пороки костной мозоли и (или) мягкотканых рубцов выявлены, но больным не ощущаются……....4
Пороки костной мозоли и (или) мягкотканых рубцов причиняют больному субъективные неудобства, но не ограничивают функцию…….3
Пороки костной мозоли и (или) мягкотканых рубцов ограничивают функцию)…….....2
Пороки костной мозоли и (или) мягкотканых рубцов обуславливают полную дисфункцию……...……...……..…1

VI. ФУНКЦИОНАЛЬНАЯ УСТАНОВКА СУСТАВОВ ПОВРЕЖДЕННОЙ КОНЕЧНОСТИ
Норма (сустав подвижен в функционально выгодных пределах)……...…..…….…...5

Анкилоз в функционально выгодном положении……...4
Сустав подвижен в функционально выгодных пределах……...3
Анкилоз в функционально невыгодном положении…….…….....2
Крайне порочные установки конечности, полная функциональная
непригодность…….……...…….…1

VII. ОБЪЕМ ДВИЖЕНИЙ В СУТАВАХ (α)
Норма (полный объем движений)…..……...5
Ограничение подвижности в крайних положениях (α ≥ 0,95)……....4
Объем движений не менее половины (α ≥ 0,5)……...…….....3
Объем движений менее половины (α < 0,5)…….….2
Движения качательные или отсутствуют……..……...……1

VIII. ТРОФИКА МЯГКИХ ТКАНЕЙ
Норма (нарушений трофики не выявлено)…..……...5
Гипотрофия мягких тканей, невидимая, но выявляемая специальными
методами исследования……..4
Видимая гипотрофия мягких тканей без снижения мышечной силы...……...…….....3
Атрофия мягких тканей со снижением мышечной силы…..…….…2
Рубцовая дистрофия мягких тканей, трофические язвы……..……..…1

IX. НЕВРОЛОГИЧЕСКИЕ НАРУШЕНИЯ
Норма (неврологических нарушений не выявлено)…..……...5
Парез одного периферического нерва……..4
Парез двух и более периферических нервов……...3
Паралич одного периферического нерва…….2
Паралич двух и более периферических нервов…….....1

X. ЦЕЛОСТЬ МЯГКИХ ТКАНЕЙ
Норма (непрерывность мягких тканей не нарушена)…..……...5
Непрерывность мягких тканей нарушена, может быть восстановлена
консервативными мерами…….……..4
Непрерывность мягких тканей может быть восстановлена оперативными
методами, в том числе с применением аутопластики …….....3
Непрерывность мягких тканей может быть восстановлена с применением
аллопластики или искусственных тканей…….……2
Невозможность ликвидации дефекта мягких тканей……..…….……1

XI. ИНФЕКЦИОННЫЕ ПОСЛЕДСТВИЯ
Норма (воспалительных явлений не обнаружено)…..……...5
Поверхностное мягкотканое воспаление (в пределах кожи и клетчатки)…..……...4
Глубокое мягкотканое воспаление (без вовлечения в процесс кости)…… 3
Остеомиелит без свищей……2
Остеомиелит со свищами ……..……1

XII. СОСУДИСТЫЕ НАРУШЕНИЯ
Норма (сосудистых нарушений не выявлено)…..……...5
Сосудистые нарушения не постоянные, без ограничения функции……....4
Сосудистые нарушения непостоянны, ограничивают функцию...……3
Постоянные сосудистые нарушения с сохранением хотя бы минимальной функции……2
Крайние степени сосудистой недостаточности с полной дисфункцией конечности…..…1

XIII. КОСМЕТИЧЕСКИЙ ДЕФЕКТ

Норма (косметический дефект отсутствует)….....……...5
Нормальные послеоперационные рубцы (не более двух), точечные рубцы –
в любом количестве……..…..4
Нормальные послеоперационные рубцы (более двух),
обезображивающие рубцы, деформации, хромота,
скрываемые одеждой или обувью, в том числе ортопедической……..3
Обезображивающие рубцы, хромота, деформации, не скрываемые
одеждой или обувью……..……..…2
Крайние степени косметического дефекта……...…...1

XIV. НЕОБХОДИМОСТЬ ДАЛЬНЕЙШЕГО ЛЕЧЕНИЯ

Норма (лечение не требуется)……...5
Показано амбулаторное консервативное лечение……..4
Показано стационарное консервативное лечение……...3
Показано удаление средств остеосинтеза……2
Показано оперативное лечение……1

XV. АНАТОМИЯ ПОВРЕЖДЕННОГО СЕГМЕНТА
(без смежных суставов)

Норма (нарушений анатомии не выявлено)….....……...5
Анатомия нарушена, функция не ограничена……..4
Анатомия нарушена, функция ограничена не постоянно……...3
Анатомия нарушена, функция ограничена постоянно……2
Анатомия нарушена, полная вторичная дисфункция……..1

XVI. ФУНКЦИОНАЛЬНАЯ ПРИГОДНОСТЬ ПОВРЕЖДЕННОЙ КОНЕЧНОСТИ

Норма (функция полная)….....……..25
Непостоянные нарушения функции…….20
Постоянные ограничения функции, не требующие использования
протезно-ортопедических изделий…….……..15
Постоянные ограничения функции, требующие использования
протезно-ортопедических изделий……...……10
Полная функциональная непригодность конечности или сегмента тела……..5

ПРИЛОЖЕНИЕ Д

Затверджую
головний лікар ДУ «Інститут патології хребта та суглобів ім. проф. М.І. Ситенка НАМН України»
проф., д.м.н. О.Є. Вирва

керівник установи, в якій проведено впровадження

"31" травня 2013 р.

АКТ ВПРОВАДЖЕННЯ

1. Методика оперативного лікування хворих з розладами репаративного остеогенеза дистального відділу стегнової та проксимального відділу великогомілкової кісток
назва пропозиції для впровадження

2. Кафедра травматології та ортопедії ХНМУ; 61039, м. Харків, пров. Балакірева, 3-а; Білостоцький А.І.
установа, розробник, її поштова адреса; прізвище, ініціали авторів

3. Оперативное лечение нарушений репаративного остеогенеза после околосуставных переломов в области коленного сустава, выбор метода фиксации, анализ результатов
джерело інформації

Вестник морской медицины № 2 (52), 2011г. с. 189-190.
назва, рік видання методичних рекомендацій

ДУ «Інститут патології хребта та суглобів ім. проф. М.І. Ситенка НАМН України»
найменування установи, яка здійснила впровадження

4. Строки впровадження: з 09/2010 по 05/2013
5. Загальна кількість спостережень: 7 випадків
6. Ефективність впровадження (клінічна, соціальна, наукова, економічна):
впровадження дає змогу значно поліпшити результати лікування, скоротити термін непрацездатності та зменшити матеріальні витрати на лікування хворих з порушеннями процесу регенерації довгих кісток нижньої кінцівки
7. Зауваження, пропозиції:
рекомендовано для подальшого впровадження у практику охорони здоров'я

завідувач відділенням невідкладної травматології та відновлювальної хірургії
Шевченко І.В.

31 05 2013р.

відповідальна за впровадження особа
(посада, підпис, прізвище, ініціали)

Затверджую
Головний лікар ДУ «Інститут патології хребта та суглобів ім. проф. М.І. Ситенка НАМН України»
проф., д.м.н. О.Є. Вирва

керівник установи, в якій проведено впровадження

"05" червня 2013 р.

АКТ ВПРОВАДЖЕННЯ

1. Методика реабілітації хворих після оперативного втручання на стегні та гомілці навколо колінного суглобу

назва пропозиції для впровадження

2. Кафедра травматології та ортопедії ХНМУ; 61039, м. Харків, пров. Балакірева, 3-а; Білостоцький А.І.

установа, розробник, її поштова адреса; прізвище, ініціали авторів

3. Реабилитация пациентов после оперативного лечения последствий переломов дистального отдела бедра, проксимального отдела голени

джерело інформації

Літопис травматології та ортопедії. № 1-2. – 2011. – С.299

назва, рік видання методичних рекомендацій

ДУ «Інститут патології хребта та суглобів ім. проф. М.І. Ситенка НАМН України»

найменування установи, яка здійснила впровадження

4. Строки впровадження: з 09/2010 по 05/2013
5. Загальна кількість спостережень: 7 випадків
6. Ефективність впровадження (клінічна, соціальна, наукова, економічна): впровадження дає змогу значно поліпшити результати лікування, скоротити термін непрацездатності та зменшити матеріальні витрати на лікування хворих з порушеннями процесу регенерації довгих кісток нижньої кінцівки
7. Зауваження, пропозиції: рекомендовано для подальшого впровадження у практику охорони здоров'я

05 червня 2013р.

завідувач відділенням реабілітації
к.м.н. Стауде В.А.

відповідальна за впровадження особа
(посада, підпис, прізвище, ініціали)

Затверджую

керівник установи, в якій проведено впровадження

"10" червня 2013 р.

АКТ ВПРОВАДЖЕННЯ

1. Методика оперативного лікування хворих з розладами репаративного остеогенеза дистального відділу стегнової та проксимального відділу великогомілкової кісток
назва пропозиції для впровадження

2. Кафедра травматології та ортопедії ХНМУ; 61001, м. Харків, вул.. Балакірева, 3-а; Білостоцький А.І.
установа, розробник, її поштова адреса; прізвище, ініціали авторів

3. Оперативное лечение нарушений репаративного остеогенеза после околосуставных переломов в области коленного сустава, выбор метода фиксации, анализ результатов
джерело інформації

Вестник морской медицины № 2 (52), 2011г. с. 189-190.
назва, рік видання методичних рекомендацій

4. Харківська міська клінічна лікарня швидкої та невідкладної допомоги ім. проф. О.І. Мещанінова, 2-е травматологічне відділення
найменування установи, яка здійснила впровадження

5. Строки впровадження: з 09.2011 по 05 2013
6. Загальна кількість спостережень: 10 випадків
7. Ефективність впровадження (клінічна, соціальна, наукова, економічна):
впровадження дає змогу значно поліпшити результати лікування, скоротити термін непрацездатності та зменшити матеріальні витрати на лікування хворих з порушеннями процесу регенерації довгих кісток нижньої кінцівки
8. Зауваження, пропозиції:
рекомендовано для подальшого впровадження у практику охорони здоров'я

Завідувач 2-го травматологічного відділення

10 червня 2013р. Палійчук В.В.

відповідальна за впровадження особа
(посада, підпис, прізвище, ініціали)

Затверджую

керівник установи, в якій проведено впровадження

"10" червня 2013р.

АКТ ВПРОВАДЖЕННЯ

1. Методика реабілітації хворих після оперативного втручання на стегні та гомілці навколо колінного суглобу

назва пропозиції для впровадження

2. Кафедра травматології та ортопедії ХНМУ; 61001, м. Харків, вул. Балакірева, 3-а; Білостоцький А.І.

установа, розробник, її поштова адреса; прізвище, ініціали авторів

3. Реабилитация пациентов после оперативного лечения последствий переломов дистального отдела бедра, проксимального отдела голени

джерело інформації

Літопис травматології та ортопедії. № 1-2. – 2011. – С.299

назва, рік видання методичних рекомендацій

Харківська міська клінічна лікарня швидкої та невідкладної допомоги ім. проф. О.І. Мещанінова, 2-е травматологічне відділення

найменування установи, яка здійснила впровадження

4. Строки впровадження: з 02/2010 по 05/2013
5. Загальна кількість спостережень: 11 випадків
6. Ефективність впровадження (клінічна, соціальна, наукова, економічна): впровадження дає змогу значно поліпшити результати лікування, скоротити термін непрацездатності та зменшити матеріальні витрати на лікування хворих з порушеннями процесу регенерації довгих кісток нижньої кінцівки
7. Зауваження, пропозиції: рекомендовано для подальшого впровадження у практику охорони здоров'я

Завідувач 2-м травматологічним відділенням

10 червня 2013р.

Панасчук В.В.

відповідальна за впровадження особа (посада, підпис, прізвище, ініціали)

Затверджую
Головний лікар КЗОЗ
«ОКЛ-ЦЕМД та МК»
Б.С. Федак

керівник установи, в якій проведено впровадження

"20" червня 2013 р.

АКТ ВПРОВАДЖЕННЯ

1. Методика оперативного лікування хворих з розладами репаративного остеогенеза дистального відділу стегнової та проксимального відділу великогомілкової кісток
назва пропозиції для впровадження

2. Харківський національний медичний університет, 61022 Харків, Леніна 4; Білостоцький А.І.
установа, розробник, її поштова адреса; прізвище, ініціали авторів

3. Оперативное лечение нарушений репаративного остеогенеза после околосуставных переломов в области коленного сустава, выбор метода фиксации, анализ результатов
джерело інформації

Вестник морской медицины № 2 (52), 2011г. с. 189-190.
назва, рік видання методичних рекомендацій

КЗОЗ «ОКЛ-ЦЕМД та МК» м.Харкова, травматологічне відділення.
найменування установи, яка здійснила впровадження

4. Строки впровадження: з 09/2010 по 10/2011
5. Загальна кількість спостережень: 14 випадків
6. Ефективність впровадження (клінічна, соціальна, наукова, економічна):
впровадження дає змогу значно поліпшити результати лікування, скоротити термін непрацездатності та зменшити матеріальні витрати на лікування хворих з порушеннями процесу регенерації довгих кісток нижньої кінцівки
7. Зауваження, пропозиції:
рекомендовано для подальшого впровадження у практику охорони здоров'я

Завідувач травматологічним відділенням, к. мед. н
Спесивий І.І.

20 06 2013р.

відповідальна за впровадження особа
(посада, підпис, прізвище, ініціали)

Затверджую
Головний лікар КЗОЗ
«ОКЛ-ЦЕМД та МК»
Б.С. Федак

керівник установи, в якій проведено впровадження

"20" травня 2013 р.

АКТ ВПРОВАДЖЕННЯ

1. Методика реабілітації хворих після оперативного втручання на стегні та гомілці навколо колінного суглобу
назва пропозиції для впровадження
2. Харківський національний медичний університет, 61022 Харків, Леніна 4; Білостоцький А.І.
установа, розробник, її поштова адреса; прізвище, ініціали авторів
3. Реабилитация пациентов после оперативного лечения последствий переломов дистального отдела бедра, проксимального отдела голени
джерело інформації

Літопис травматології та ортопедії. № 1-2. – 2011. – С.299
назва, рік видання методичних рекомендацій

КЗОЗ «ОКЛ-ЦЕМД та МК» м.Харкова, травматологічне відділення
найменування установи, яка здійснила впровадження

4. Строки впровадження: з 09/2010 по 05/2013
5. Загальна кількість спостережень: 26 випадків
6. Ефективність впровадження (клінічна, соціальна, наукова, економічна): впровадження дає змогу значно поліпшити результати лікування, скоротити термін непрацездатності та зменшити матеріальні витрати на лікування хворих з порушеннями процесу регенерації довгих кісток нижньої кінцівки
7. Зауваження, пропозиції: рекомендовано для подальшого впровадження у практику охорони здоров'я

Завідувач травматологічним відділенням, к. мед. н
Спесивий І.І.

20 травня 2013р.

відповідальна за впровадження особа
(посада, підпис, прізвище, ініціали)

Затверджую
головний лікар КЗОЗ Полтавської
обласної клінічної лікарні ім. М.В.
Скліфосовського
Є.В. Скалянський

керівник установи, в якій проведено впровадження

"07" червня 2013 р.

АКТ ВПРОВАДЖЕННЯ

1. Методика оперативного лікування хворих з розладами репаративного остеогенеза дистального відділу стегнової та проксимального відділу великогомілкової кісток
назва пропозиції для впровадження

2. Кафедра травматології та ортопедії ХНМУ; 61039, м. Харків, пров. Балакірева, 3-а; Білостоцький А.І.
установа, розробник, її поштова адреса; прізвище, ініціали авторів

3. Оперативное лечение нарушений репаративного остеогенеза после околосуставных переломов в области коленного сустава, выбор метода фиксации, анализ результатов
джерело інформації

Вестник морской медицины № 2 (52), 2011г. с. 189-190.
назва, рік видання методичних рекомендацій

КЗОЗ Полтавська обласна клінічна лікарня ім. М.В. Скліфосовського
найменування установи, яка здійснила впровадження

4. Строки впровадження: з 09/2010 по 07/2013
5. Загальна кількість спостережень: 6 випадків
6. Ефективність впровадження (клінічна, соціальна, наукова, економічна):
впровадження дає змогу значно поліпшити результати лікування, скоротити термін непрацездатності та зменшити матеріальні витрати на лікування хворих з порушеннями процесу регенерації довгих кісток нижньої кінцівки
7. Зауваження, пропозиції:
рекомендовано для подальшого впровадження у практику охорони здоров'я

завідувач травматологічним
відділенням
к.м.н. Малик В.Д.

07 06 2013р.

відповідальна за впровадження особа
(посада, підпис, прізвище, ініціали)

Затверджую

_____
керівник установи, в якій проведено впровадження

"29" 04 2016 р.

Комунальний заклад охорони здоров'я «Харківська міська клінічна багатопрофільна лікарня № 17» №02003787 ДЕПАРТАМЕНТ ОХОРОНИ ЗДОРОВ'Я ХАРКІВСЬКОЇ МІСЬКОЇ РАДИ * УКРАЇНА *

АКТ ВПРОВАДЖЕННЯ

1. Спосіб вибору хірургічного лікування пацієнтів з порушеннями консолідації переломів у вигляді перелому з уповільненою консолідацією, незрощенню, псевдоартрозу у дистальному відділі стегнової кістки.

назва пропозиції для впровадження

2. Кафедра травматології та ортопедії ХНМУ; 61001, м. Харків, вул. Балакірева, 3-а; Білостоцький А.І.

установа, розробник, її поштова адреса; прізвище, ініціали авторів

3. Оперативное лечение нарушений репаративного остеогенеза после околосуставных переломов в области коленного сустава, выбор метода фиксации, анализ результатов

джерело інформації

Вестник морской медицины № 2 (52), 2011г. с. 189-190.

назва, рік видання методичних рекомендацій

4. КЗОЗ «Харківська міська клінична багатопрофільна лікарня №17», травматологічне відділення.

найменування установи, яка здійснила впровадження

5. Строки впровадження: з 09/2012 по 04/2016
6. Загальна кількість спостережень: 25 випадків
7. Ефективність впровадження (клінічна, соціальна, наукова, економічна):

впровадження дає змогу значно поліпшити результати лікування, скоротити термін непрацездатності та зменшити матеріальні витрати на лікування хворих з порушеннями консолідації перелому стегнової кістки

8. Зауваження, пропозиції:

рекомендовано для подальшого впровадження у практику охорони здоров'я

Зав. травм. від.
Гурбанова Т.С.

29 04 2016 р.

відповідальна за впровадження особа
(посада, підпис, прізвище, ініціали)

Затверджую

керівник установи, в якій проведено впровадження

"29" 04 2016 р.

АКТ ВПРОВАДЖЕННЯ

1. Спосіб реабілітації пацієнтів з порушенною функцією колінного суглобу після перенесенного хірургічного втручання на стегновій або великогомілковій кістці.

назва пропозиції для впровадження

2. Кафедра травматології та ортопедії ХНМУ; 61001, м. Харків, вул. Балакірева, 3-а; Білостоцький А.І.

установа, розробник, її поштова адреса; прізвище, ініціали авторів

3. Спосіб реабілітації пацієнтів з порушенною функцією колінного суглобу після перенесенного хірургічного втручання на стегновій або великогомілковій кістці.

джерело інформації

Патент України на корисну модель №96932, автор Білостоцький А.І.

назва, рік видання методичних рекомендацій

4. КЗОЗ «Харківська міська клінічна багатопрофільна лікарня №17», травматологічне відділення.

найменування установи, яка здійснила впровадження

5. Строки впровадження: з 09/2012 по 04/2016
6. Загальна кількість спостережень: 47 випадків
7. Ефективність впровадження (клінічна, соціальна, наукова, економічна):

впровадження дає змогу значно поліпшити результати лікування, скоротити термін непрацездатності та зменшити матеріальні витрати на лікування хворих з порушеннями функції колінного суглобу після хірургічного втручання на нижній кінцівки

8. Зауваження, пропозиції:

рекомендовано для подальшого впровадження у практику охорони здоров'я

29 04 2016 р.

Зав. травм. від.
Гурбанова Т.С.

відповідальна за впровадження особа
(посада, підпис, прізвище, ініціали)