НАЦІОНАЛЬНА АКАДЕМІЯ МЕДИЧНИХ НАУК УКРАЇНИ
ДЕРЖАВНА УСТАНОВА «ІНСТИТУТ ПАТОЛОГІЇ ХРЕБТА
ТА СУГЛОБІВ ІМЕНІ ПРОФЕСОРА М.І.СИТЕНКА
НАЦИОНАЛЬНОЇ АКАДЕМІЇ МЕДИЧНИХ НАУК УКРАЇНИ»

На правах рукопису

ЄРШОВ ДМИТРО ВАЛЕРІЙОВИЧ

УДК 616.728.3-018.3- 007.24-053.2(043.3)

ЕКСПЕРИМЕНТАЛЬНО-КЛІНІЧНЕ ОБҐРУНТУВАННЯ ТИМЧАСОВОГО ОДНОБІЧНОГО БЛОКУВАННЯ НАРОСТКОВИХ ЗОН У ЛІКУВАННІ ФРОНТАЛЬНИХ ЕПІМЕТАФІЗАРНИХ ДЕФОРМАЦІЙ КОЛІННОГО СУГЛОБА В ДІТЕЙ

14.01.21 – травматологія та ортопедія

Дисертація

на здобуття наукового ступеня

кандидата медичних наук

Науковий керівник:

Хмизов Сергій Олександрович

доктор медичних наук, професор

Харків – 2016

ЗМІСТ

Перелік умовних позначень, символів, одиниць, скорочень і термінів 6

Вступ **7**

Розділ 1 Клініка, епідеміологія та хірургічне лікування епіметафізарних деформацій колінного суглоба в дітей (аналітичний огляд літератури) **17**

1.1 Визначення, епідеміологія та етіологія фронтальних епіметафізарних деформацій колінного суглоба в дітей 17

1.2 Клініко-рентгенологічна диференціальна діагностика захворювань скелета, які спричинюють варусні епіметафізарні деформації колінного суглоба в дітей 21

1.3 Рентгенологічна та диференціальна діагностика захворювань скелета, які спричинюють вальгусні епіметафізарні деформації колінного суглоба 26

1.4 Методи хірургічного лікування фронтальних епіметафізарних деформацій колінного суглоба 29

1.5 Історичні аспекти дослідження функції наросткової зони довгих кісток та розроблення методу її блокування, концепція «керованого росту» 31

1.6 Ускладнення лікування фронтальних епіметафізарних деформацій колінного суглоба з використанням різних способів тимчасового однобічного блокування наросткової зони (метааналіз джерел літератури) 37

1.7 Морфологічні зміни наросткової зони в умовах тимчасового однобічного блокування фіксаторами різних типів 51

Розділ 2 Матеріал та методи досліджень **53**

2.1 Характеристика клінічного матеріалу 53

2.2 Методики клінічних досліджень 60

2.3 Променеві методи дослідження пацієнтів 63
2.4 Методи хірургічного лікування фронтальних епіметафізарних деформацій колінного суглоба 66
2.4.1 Хірургічне лікування епіметафізарних деформацій колінного суглоба методом коригувальної остеотомії 66
2.4.2 Хірургічне лікування епіметафізарних деформацій колінного суглоба методом тимчасового однобічного блокування наросткової зони довгих кісток 68
2.5 Особливості ведення хворих до та після хірургічного лікування методом тимчасового однобічного блокування наросткової зони 69
2.6 Метод математичного моделювання 70
2.7 Експериментальне моделювання 77
2.7.1 Техніка виконання хірургічного втручання 79
2.7.2 Протокол експериментального дослідження № 1: «Рентгенологічна оцінка розвитку варусної епіметафізарної деформацій колінного суглоба в разі тимчасового однобічного блокування наросткової зони неблокованою і блокованою пластинами» 80
2.7.3 Протокол експериментального дослідження № 2: «Морфологічні зміни наросткової зони в умовах тимчасового однобічного блокування фіксаторами різних типів» 82
2.8 Гістологічне дослідження 82
2.9 Статистичні методи 83
Розділ 3 Результати експериментальних досліджень 85
3.1 Рентгенологічна оцінка розвитку варусної епіметафізарної деформації колінного суглоба в разі тимчасового однобічного блокування наросткової зони неблокованою і блокованою пластинами 86

3.2 Морфологічні зміни наросткової зони в умовах тимчасового однобічного блокування фіксаторами різних типів 91

3.2.1 Морфологія проксимального епіметафіза великогомілкової кістки кролів після однобічного блокування блокованою пластиною 91

3.2.2 Морфологічні особливості проксимального епіметафіза великогомілкової кістки кролів після однобічного блокування неблокованою пластиною..... 102

3.2.3 Морфологія проксимального епіметафіза великогомілкової кістки кролів після однобічного блокування проксимальної наросткової зони скобами Блаунта..... 111

3.3 Результати математичного моделювання однобічного блокування наросткової зони моделі великогомілкової кістки дитини 120

3.3.1 Дослідження проксимального відділу великогомілкової кістки за різних видів навантаження..... 120

3.3.2 Дослідження напружено-деформованого стану моделі «великогомілкова кістка дитини – металевий фіксатор» за умов використання фіксаторів різних типів 122

3.3.3 Дослідження напружено-деформованого стану моделі «великогомілкова кістка дитини – металевий фіксатор» в умовах тимчасового однобічного блокування наросткової зони фіксаторами різних типів під час поздовжнього зростання кістки 134

Розділ 4 Методика тимчасового однобічного блокування наросткової зони довгих кісток та результати хірургічного лікування фронтальних епіметафізарних деформацій колінного суглоба в дітей 141

4.1 Методика тимчасового однобічного блокування наросткової зони довгих кісток..... 141

4.2 Алгоритм хірургічного лікування фронтальних епіметафізарних деформацій колінного суглоба в дітей 143
4.3 Фіксатор для тимчасового однобічного блокування наросткової зони довгих кісток 149
4.4 Результати хірургічного лікування фронтальних епіметафізарних деформацій колінного суглоба в пацієнтів Групи 1 152
4.4.1 Аналіз ускладнень 155
4.5 Результати хірургічного лікування фронтальних епіметафізарних деформацій колінного суглоба в пацієнтів Групи 2 158
4.5.1 Аналіз ускладнень 162
4.6 Порівняльний аналіз результатів лікування пацієнтів досліджених груп 162
Висновки..... **165**
Список використаних джерел **169**
Додаток А..... **193**
Додаток Б..... **196**
Додаток В..... **200**
Додаток Д..... **202**

ПЕРЕЛІК УМОВНИХ ПОЗНАЧЕНЬ, СИМВОЛІВ, ОДИНИЦЬ, СКОРОЧЕНЬ І ТЕРМІНІВ

АЗФ – апарат зовнішньої фіксації

БлПл – блокована пластина із 2 отворами (пластина із кутовою стабільністю гвинтів)

ІПХС ім. проф. М.І.Ситенка – ДУ «Інститут патології хребта та суглобів ім. проф. М.І.Ситенка Націоальної академії медичних наук України»

$ВСК_{кл}$ – клінічний великогомілково-стегновий кут

ДЦП – дитячий церебральний параліч

ЕДКС – епіметафізарна деформація колінного суглоба

КДО – компресійно-дистракційний остеосинтез

КТ – комп’ютерна томографія

МКЕ – метод кінцевих елементів

МРТ – магнітно-резонансна томографія

НЗ – наросткова зона

НПЗП – нестероїдні протизапальні препарати

СКВ – серія клінічних випадків

СКВГП – серія клінічних випадків із групою порівняння

ТОБ – тимчасове однобічне блокування

ХЕБ – хвороба Ерлахер-Блаунта

aTFA – (anatomic tibiofemoral angle) анатомічний великогомілково-стегновий кут

MAD – (mechanical axis deviation) відхилення механічної осі нижньої кінцівки

MAZ – (mechanical axis zone) зона проекції механічної осі

mLDFA – латеральний дистальний кут нахилу суглобової поверхні стегнової кістки

MOOSE – meta-analysis of observational studies in epidemiology

MPTA – медіальний проксимальний кут нахилу суглобової поверхні великогомілкової кістки

ВСТУП

Актуальність проблеми

Фронтальні епіметафізарні деформації колінного суглоба (ЕДКС) (*genu varum, genu valgum*) є поширеною проблемою в дітей. Частота зазначених деформацій, за інформацією різних авторів, становить від 17,2 до 21,4 % у структурі патології нижніх кінцівок у дітей [1–5]. Фронтальні ЕДКС у дітей можуть спостерігатись у разі захворювань різної етіології (диспластичних, опухолеподібних, метаболічних), а також внаслідок травм та інфекційних процесів.

Важливість своєчасної діагностики та лікування ЕДКС у дітей обумовлена комплексними біомеханічними порушеннями, які їх супроводжують, а також косметичним дефектом та порушеннями ходьби [6]. Відомо, що у випадку фронтальних ЕДКС через відхилення механічної осі кінцівки від центру колінного суглоба підвищується контактний тиск та відбувається перевантаження в різних відділах суглобової поверхні, що в дітей згідно із законом Гютера-Фолькмана призводить до прогресування деформації [7]. Доведено, що фронтальні ЕДКС є фактором ризику травматичних ушкоджень інтраартикулярних структур (схрещених зв’язок, менісків) [8–13], наколінково-стегнового артрозу [14, 15], передчасного розвитку гонартрозу, що потребує виконання хірургічних втручань, зокрема й ендопротезування [16, 17].

Основним методом лікування фронтальних ЕДКС у дітей старших за 5 років є хірургічний. Стандартне хірургічне лікування патологічних ЕДКС у дітей передбачає виконання остеотомії на визначеному рівні з корекцією положення фрагментів кістки та фіксацією за допомогою апаратів зовнішньої фіксації (АЗФ), пластин, спиць та ін. [18, 19]. Метод є ефективним, проте пов’язаний з можливістю розвитку тяжких ускладнень у найближчому та віддаленому післяопераційному періодах, асоційованих з виконанням остеотомії (компартмент-синдром, крововтрата, больовий синдром,

уповільнене зрощення або незрощення тощо). Крім того, метод потребує тривалого періоду стаціонарного лікування та реабілітації [20]. Усе це загалом є значним випробуванням для дитини та економічним тягарем для всієї родини.

У сучасній дитячій ортопедії спостерігається тенденція до поширення малоінвазивних хірургічних методик. Популярності набула концепція, яка отримала назву «керований ріст» (*англ.* guided growth) [21]. Суть цього напряму полягає в селективному тимчасовому або постійному блокуванні поздовжнього зростання наросткової зони (НЗ) довгих кісток шляхом малоінвазивних хірургічних втручань, яке дає змогу коригувати кутові епіметафізарні деформації кістки без виконання остеотомії [21, 22]. Напрям започаткований у 40-50-х роках XX сторіччя W. P. Blount, який, спираючись на роботи S. L. Haas [23, 24], запропонував так зване «степлирування» (*англ.* stapling) – використання 2-3 П-подібних скоб (скоб Блаунта) для тимчасового однобічного блокування наросткової зони довгих кісток [25]. Установлення скоб призводить до блокування частини НЗ кістки на стороні розташування фіксаторів та асиметричного її росту завдяки інтактній контрлатеральній частині. Доведена ефективність методика в лікуванні фронтальних ЕДКС у дітей, проте відзначені часті ускладнення у формі міграції, порушення цілісності скоб та навіть передчасне закриття НЗ [7, 25–27]. Пізніше запропоновані малоінвазивні (черезшкірні) способи постійного блокування НЗ, засновані на кюретажі або механічному її ушкоджені, що призводить до незворотнього блокування або закриття частини НЗ, – геміепіфізеодез [28–30]. Такі операції потребують точного визначення часу виконання та наразі мають обмежене застосування. Ще одним ефективним способом блокування НЗ зони є фіксація трансфізарними гвинтами (*англ.* percutaneous transphyseal screw або PETS) [31].

Через стрімкий розвиток технологій чрезкісткового компресійно-дистракційного остеосинтезу за Г. І. Ілізаровим на території пострадянського простору методики хірургічного лікування дітей з

фронтальними ЕДКС, засновані на тимчасовому блокуванні НЗ, поширення не отримали.

У 2006-2007 роках P. M. Stevens [21] представив результати використання нового пристрою для блокування НЗ довгих кісток – 8-подібну пластину (8-plate) із 2 отворами, що отримала назву «стягувальна пластина» (*англ.* tension band plate). Згідно з рекомендаціями автора, пластину розміщують екстраперіостально та фіксують 2 гвинтами, один із яких вводять в епіфіз, а другий – у метафіз, не пошкоджуючи НЗ. Корекція кутової деформації кістки досягається завдяки асиметричному зростанню НЗ та відбувається поступово і без виконання остеотомії. Запропоновано декілька модифікацій пластин для тимчасового однобічного блокування НЗ: 1) неблоковані пластини (8-plate (Orthofix) та аналоги); 2) пластина із кутовою стабільністю гвинтів (далі – блокована пластина) (РНПЦ, Білорусь); 3) неблокована пластина із петельним механізмом (Hinge Plate (Pega Medica) [21, 32, 33]. Однак досліджень, в яких порівнювали б біомеханічні чи клінічні результати застосування різних типів пластин на сьогодні практично немає. Більшість рекомендацій щодо вибору фіксатора (дизайн пластини, довжина гвинтів) та особливостей застосування методу в різні вікові періоди носять емпіричний характер.

В опублікованих роботах підкреслено малоінвазивність, простоту та високу ефективність різних способів тимчасового однобічного блокування наросткової зони в лікуванні фронтальних ЕДКС у дітей [21, 34–36]. Частота та характер ускладнень за умов їх використання значно відрізняються і становлять від 0 до 50 %, за інформацією різних дослідників, але дотепер залишаються недостатньо дослідженою темою [21, 37–39].

Враховуючи цінність та переваги малоінвазивних хірургічних методик у галузі дитячої ортопедії та травматології, представлена робота, яка спрямована на здобуття нових теоретичних знань та практичних рекомендацій щодо використання методу тимчасового однобічного

блокування наросткової зони для корекції фронтальних ЕДКС у дітей є актуальною, необхідною та доцільною.

Зв'язок роботи з науковими програмами, планами, темами

Дисертаційна робота виконана відповідно до плану науково-дослідних робіт Державної установи «Інститут патології хребта та суглобів імені професора М.І. Ситенка Національної академії медичних наук України» («Вивчити морфологічні зміни та особливості функціонування наросткових зон довгих кісток кінцівок в умовах їх тимчасового блокування», шифр теми ЦФ.2013.1.НАМНУ, державна реєстрація № 0114U003017. Автор виконав інформаційно-патентний пошук з аналізом тенденцій розвитку вказаного напряму ортопедії, провів клінічні, біомеханічні, рентгенологічні та статистичні дослідження, брав участь у хірургічному лікуванні пацієнтів. Виконав систематичний аналіз, метааналіз наукової літератури).

Мета дослідження

Покращити результати хірургічного лікування фронтальних епіметафізарних деформацій колінного суглоба в дітей шляхом обґрунтування, розробки та клінічної апробації методу тимчасового однобічного блокування наросткової зони довгих кісток.

Завдання дослідження:

1. Вивчити сучасний стан проблеми діагностики та хірургічного лікування фронтальних епіметафізарних деформацій колінного суглоба в дітей, виконати метааналіз даних наукової літератури щодо кількості та характеру ускладнень лікування фронтальних епіметафізарних деформацій колінного суглоба в дітей за умов використання різних способів тимчасового однобічного блокування наросткових зон.

2. Дослідити кутові параметри проксимального відділу великогомілкової кістки кролів в умовах тимчасового однобічного блокування наросткової зони фіксаторами різних типів у динаміці.

3. Дослідити морфологічні зміни на рівні проксимального відділу великогомілкової кістки кролів в умовах однобічного блокування наросткової зони фіксаторами різних типів в експерименті.

4. Розробити математичні моделі проксимального відділу великогомілкової кістки дитини в нормі та за умов фронтальних епіметафізарних деформації колінного суглоба й визначити особливості напружено-деформованого стану системи «проксимальний відділ великогомілкової кістки дитини – фіксатор» за умов використання фіксаторів різних типів.

5. На підставі отриманих результатів експериментальних досліджень розробити методику тимчасового однобічного блокування наросткової зони довгих кісток для корекції фронтальних епіметафізарних деформацій колінного суглоба в дітей.

6. Провести клінічну апробацію методу тимчасового однобічного блокування наросткової зони неблоковани пластинами для лікування фронтальних епіметафізарних деформацій колінного суглоба в дітей та оцінити результати його використання.

Об'єкт дослідження – фронтальні епіметафізарні деформації колінного суглоба в дітей.

Предмет дослідження – способи хірургічного лікування фронтальних епіметафізарних деформацій колінного суглоба в дітей, способи тимчасового однобічного блокування наросткової зони довгих кісток, морфологічні зміни наросткових зон в умовах їх однобічного блокування фіксаторами, біомеханічні моделі системи «метаепіфізарнний відділ кістки дитини – фіксатор», експериментальні біологічні моделі.

Методи дослідження: клінічний – для визначення виду, ступеня та характеристики деформації кісток нижніх кінцівок у дітей та оцінювання результатів лікування; рентгенологічний – для диференційної діагностики захворювань, що спричинили фронтальні ЕДКС у дітей, а також визначення кутових параметрів кісток колінного суглоба в дітей із

фронтальними ЕДКС до, у процесі та після лікування; комп'ютерна томографія – для визначення протяжності передчасного закриття наросткові зони; гістологічне дослідження – для визначення кількісних та якісних змін епіфізарного хряща кролів за умов тимчасового однобічного блокування наросткових зон та після його припинення; математичне моделювання методом кінцевих елементів – для визначення особливостей напружено-деформованого стану системи «проксимальний відділ великогомілкової кістки дитини – фіксатор» за умов використання фіксаторів різних типів; концентуально-логічного моделювання – для аналізу причинно-наслідкових зв'язків між дією пластини для тимчасового блокування і мікроструктурними змінами наросткової зони проксимального відділу великогомілкової кістки та обґрунтування вибору певного виду фіксатора для корекції фронтальних ЕДКС у дітей; статистичні – для обробки отриманих числових показників.

Наукова новизна отриманих результатів

Уперше за допомогою метааналізу проаналізовані ускладнення трьох різних способів тимчасового однобічного блокування наросткової зони довгих кісток (скобами Блаунта, трансфізарними гвинтами та неблокованою пластиною з гвинтами) у лікуванні фронтальних епіметафізарних деформацій колінного суглоба в дітей. Показано низький загальний відсоток ускладнень (до 10 %) та встановлено, що відмічені після застосування неблокованих пластин ускладнення є найлегшими за тяжкістю та наслідками.

Уперше на підставі порівняльного морфологічного аналізу визначено вплив тимчасового однобічного блокування різними фіксаторами (блокованою та неблокованою пластинами, скобами Блаунта) проксимальної наросткової зони великогомілкової кістки кролів на її структурну організацію. Встановлено збереження наросткової зони з характерною будовою через 3, 5, та 7 тижнів після операції та відсутність виражених порушень структури зони первинного остеогенезу.

Доповнені наукові дані про динаміку структурних змін у наростковій зоні (проксимальний відділ великогомілкової кістки кролів) за умов її тимчасового блокування. Виявлено, що висота наросткової зони з боку розташування фіксаторів (медіального) була зниженою порівняно з латеральною ділянкою та контралатеральною кінцівкою на всі терміни спостереження, що було обумовлено зменшенням кількості клітин у зонах проліферації та гіпертрофії.

Уперше в результаті експериментальних досліджень доведено, що однобічне медіальне блокування проксимальної наросткової зони великогомілкової кістки кролів за допомогою блокованої пластини призводить до швидкого формування варусної деформації з другого по п’ятий тиждень післяопераційного періоду.

Уперше в результаті проведеного математичного моделювання доведено, що блокування наросткової зони великогомілкової кістки дитини фіксаторами різних типів (відтворення лікування варусної деформації) призводить до підвищення напруження в кістковій тканині нижче наросткової зони та в елементах кріплення фіксаторів, розміщених найбільш проксимально. При цьому мінімальне підвищення напруження в кістковій тканині зафіксовано за умов застосуванням неблокованих пластин.

Уперше на підставі аналізу напружено-деформованого стану у створеній моделі великогомілкової кістки дитини за умов поздовжнього зростання наросткової зони, у разі латерального її блокування фіксаторами різних типів доведено можливість досягнення жорсткої фіксації відразу після встановлення скоб Блаунта та блокованої пластини.

Практична значимість отриманих результатів

Розроблений алгоритм лікування фронтальних епіметафізарних деформацій колінного суглоба в дітей дає змогу провести диференційований вибір методу хірургічного лікування та обґрунтувати використання

малоінвазивної методики тимчасового однобічного блокування наросткової зони довгих кісток у дітей, що сприятиме підвищенню ефективності лікування.

Підтверджено, що метод тимчасового однобічного блокування наросткової зони довгих кісток є ефективним у лікуванні помірних фронтальних епіметафізарних деформацій колінного суглоба в дітей.

Створена експериментальна модель варусної епіметафізарної деформації великогомілкової кістки, заснована на виконанні тимчасового однобічного блокування із використанням різних фіксаторів (патент України № 98476).

Розроблено фіксатор для тимчасового однобічного блокування наросткової зони довгих кісток (патент України № 98236), конструктивні особливості якого дають змогу досягти щільного контакту «фіксатор – кістка», запобігти розвитку міграції елементів фіксатора та порушенню їх цілісності й, відповідно, підвищити якість лікування пацієнтів з епіметафізарними деформаціями колінного суглоба.

Результати дослідження впроваджено в клінічну практику Державної установи «Інститут патології хребта та суглобів імені професора М.І.Ситенка НАМН України», КЗОЗ «Харківська обласна клінічна травматологічна лікарня», Українського науково-дослідного інституту протезування, протезобудування та відновлення працездатності Мінсоцполітики України, а також у навчальний процес кафедри травматології та ортопедії Харківської медичної академії післядипломної освіти МОЗ України.

Особистий внесок здобувача

Автором особисто проаналізовано стан досліджуваної проблеми, поставлено мету і завдання роботи, виконано метааналіз даних літератури, аналіз отриманих результатів експериментальних і клінічних досліджень. Дисертантом самостійно проведено обстеження, взято участь у лікуванні та проаналізовано його результати в 37 дітей з епіметафізарними деформаціями колінного суглоба.

Автором розроблений алгоритм лікування пацієнтів з фронтальними епіметафізарними деформаціями колінного суглоба для диференційований вибору методу хірургічного лікування, новий підхід до лікування тяжких

форм хвороби Ерлахер-Блаунта, запропоновано оригінальний фіксатор для виконання тимчасового однобічного блокування наросткової зони довгих кісток.

Наукові дослідження виконані в Державній установі «Інститут патології хребта та суглобів імені професора М.І. Ситенка НАМН України»: експериментальні з моделювання варусної епіметафіазарної деформації колінних суглобів у кролів – у лабораторії експериментального моделювання за консультативної допомоги к.б.н. Малишкіної С.В.; гістологічні – в лабораторії морфології сполучної тканини за консультативної допомоги д.б.н., професора Дєдух Н.В. та наукового співробітника Данищук З.М; біомеханічні – в лабораторії біомеханіки за консультативної допомоги д.м.н., професора Тяжелова О.А. та наукового співробітника Суботи І.А. Участь співавторів відображено у спільних наукових публікаціях.

Апробація результатів дисертації

Результати досліджень були представлені на щорічній науково-практичній сесії «Впровадження наукових розробок в практику охорони здоров'я» (Київ, 2012); I Всеросійській конференції «Невідкладна дитяча хірургія та травматологія» (Москва, 2013); симпозіумі з міжнародною участю «Актуальні питання ортопедії та травматології дитячого віку» (Курган, 2013); засіданні товариства ортопедів-травматологів (Харків, 2013); науково-практичній конференції з міжнародною участю (для молодих вчених) «Актуальні проблеми сучасної ортопедії та травматології» (Чернігів, 2013); XVI з'їзді ортопедів-травматологів України (Харків, 2013); VII між-регіональній науково-практичній конференції молодих вчених «Актуальні питання клінічної медицини» (Запоріжжя, 2013); науково-практичному семінарі «Pediatric Orthopaedics & Rheumatology» (Зальцбург, Австрія, 2013); конференції «Радіологія в Україні-2014» (Київ, 2014); науково-практичній конференції з міжнародною участю «Остеопороз: від дитинства до старості» (Харків, 2014); VII міжнародній науковій міждисциплінарній конференції

молодих вчених та студентів-медиків. «International Scientific Interdisciplinary Conference (ISIC)» (Харків, 2014), науково-практичному семінарі EFORT-EPOS BAT Basic Course (Вена, Австрія, 2014); науково-практичній конференції з міжнародною участю (для молодих учених) «Актуальні проблеми сучасної ортопедії та травматології» (Чернігів, 2015); 25-му Симпозіумі польського товариства дитячих ортопедів (Закопане, 2015), 35th EPOS Annual Congress (Рим, Італія, 2016).

Публікації по темі дисертації

За темою дисертації опубліковано 16 наукових робіт, з них 6 статей у наукових фахових виданнях, 4 патенти України, 6 робіт у матеріалах з’їзду і наукових конференцій.

РОЗДІЛ 1
КЛІНІКА, ЕПІДЕМІОЛОГІЯ ТА ХІРУРГІЧНЕ ЛІКУВАННЯ ЕПІМЕТАФІЗАРНИХ ДЕФОРМАЦІЙ КОЛІННОГО СУГЛОБА В ДІТЕЙ (аналітичний огляд літератури)

1.1 Визначення, епідеміологія та етіологія фронтальних епіметафізарних деформацій колінного суглоба в дітей

У процесі росту в дітей відбуваються зміни осьових взаємовідносин на рівні колінного суглоба, що проявляється формуванням фронтальних кутових деформацій (вальгусної або варусної) [40, 41], які є частою підставою для звернення за консультативною допомогою до дитячого ортопеда-травматолога.

Виділяють фізіологічні та патологічні фронтальні ЕДКС. Фізіологічні фронтальні ЕДКС характеризують нормальний розвиток опорно-рухової системи в дітей, не потребують лікування, виправляються самостійно в процесі росту дитини [42, 43]. Враховуючи зазначене, далі під терміном «фронтальні ЕДКС» будуть розглянуті саме патологічні форми деформацій колінного суглоба.

Патологічні фронтальні ЕДКС можуть розвиватися внаслідок захворювань різної етіології, бути уродженими, асоційованими з різними аномаліями розвитку та генетичними синдромами (фібулярна гемімелія, мукополісахарідози, фосфат-діабет тощо) або набутими. Серед причин набутих форм фронтальних ЕДКС найчастішою є хвороба Ерлахер-Блаунта (табл. 1.1) [22].

Частота фронтальних ЕДКС у дітей становить, за даними різних дослідників, від 17 до 21,4 % у структурі ортопедичної патології нижніх кінцівок [1–5].

Нормальні кутові параметри для нижньої кінцівки достатньо чітко визначені та досліджені. Лінія, яка з’єднує головку стегнової кістки та центр

надп’ятково-гомілкового суглоба, або механічна вісь нижньої кінцівки, має проходити через центр колінного суглоба, нормальним вважається її відхилення у межах 4 мм [44–46]. У випадках, коли механічна вісь кінцівки проектується назовні або досередини від центру колінного суглоба, говорять відповідно про його вальгусну або варусну деформацію.

Таблиця 1.1

Основні захворювання, які призводять до розвитку фронтальних ЕДКС у дітей

Уроджені	Набуті
Асоційовані з варусною ЕДКС	
Ахондроплазія, гіпохондроплазія, Різні варіанти епіметафізарної дисплазії	Хвороба Ерлахера-Блаунта Остеодистрофії (рахіт, ренальна, кишкова остеодистрофія)
Дисхондроплазія (енхондроматоз, хвороба Ольє) Деформації на фоні недосконалого остеогенезу, нейрофіброматозу тощо	Післятравматична варусна ЕДКС (частковий синостоз наросткової зони, зрощення зі зміщенням) Диспластична варусна ЕДКС Постінфекційна варусна ЕДКС
Асоційовані з вальгусною ЕДКС	
Уроджені	Набуті
Дисхондроплазія (енхондроматоз, хвороба Ольє) Деформації на фоні недосконалого остеогенезу тощо	Ідіопатична вальгусна ЕДКС: незавершена регресія фізіологічної *genu valgum*, гіпоплазія латерального виростка стегнової кістки Остеодистрофії (рахіт, ренальна, кишкова остеодистрофія) Післятравматична вальгусна ЕДКС (частковий синостоз наросткової зони, зрощення зі зміщенням) Постінфекційна вальгусна ЕДКС Вальгусна ЕДКС на фоні нейром’язових хвороб (ДЦП, поліомієліт) Ювенільний ревматоїдний артрит

Деякі дослідники відзначали підвищення контактного тиску та збільшене напруження у кістково-хрящових та м’якотканинних елементах в частині колінного суглоба за умов фронтальної ЕДКС [47–49]. При цьому в

разі варусної деформації відмічено збільшення навантаження на медіальний, а вальгусної – на латеральний компартмент колінного суглоба [50, 51]. Відповідно до закону Гютера-Волькмана наросткова зона (НЗ), реагує зменшенням швидкості росту на дію надлишкової компресії, внаслідок цього формується замкнене патологічне коло, яке призводить до прогресування кутової деформації колінного суглоба в процесі росту дитини [32, 52].

Дослідження з використанням комп'ютерних 3D систем для аналізу ходьби дали змогу виявити виражені зміни біомеханіки в колінному та суміжних суглобах (кульшовому, надп'ятково-гомілковому, піднадп'ятковому) за наявності фронтальних ЕДКС та розвиток патологічних компенсаторних патернів ходьби зі зміною показників та характеру моментів сил, що діють на зазначені суглоби [53–56]. Деякі автори відмічали функціональні порушення, поєднані з фронтальними ЕДКС, – обмеження фізичної активності в дітей та пацієнтів молодого віку [57–59].

Визначено, що фронтальні ЕДКС є фактором ризику розвитку внутрішньосуглобових ушкоджень колінного суглоба, наколінково-стегнового синдрому, передчасного розвитку гонартрозу [60–63]. Крім того, на якість життя, психоемоційний стан і розвиток дитини впливають косметичні порушення на фоні фронтальних ЕДКС. Зазначені аспекти є очевидними, проте їх складно оцінювати та, на жаль, їх не враховано в жодній з робіт, присвячених лікуванню фронтальних ЕДКС у дітей. Усе це обумовлює велике медико-соціальне значення фронтальних ЕДКС у дітей.

Провідними методами діагностики фронтальних ЕДКС у дітей є клінічний і рентгенологічний. Важливу роль у визначенні характеру деформації колінного суглоба (фізіологічна або патологічна) відіграють дані про розвиток та формування кутових параметрів довгих кісток кінцівок у дітей (великогомілково-стегновий кут, торсійний профайл кінцівок), які є основою для визначення подальшої діагностичної та лікувальної тактики у дитини з фронтальною ЕДКС. Фінські дослідники P. Salenius і E. Vankka [64] проаналізували показники великогомілково-стегнового кута (ВСК) в 1 279

дітей різного віку, при цьому в 111 дітей рентгенологічні обстеження проводили щорічно (двічі та більше разів) протягом всього періоду росту. Пізніше, у 1993 році C.H. Heath та L.T. Staheli [65] також дослідили розвиток фронтальної кутової деформації у 196 дітей шляхом клінічного визначення ВСК, міжвиросткової, а також міжкісточкової відстані, отримавши порівнянні результати. Ці класичні роботи дозволили визначити межі вікових норм показника ВСК та розробити прості клінічні критерії, які дають змогу проводити диференційну діагностику фронтальних ЕДКС у дітей (рис. 1.1).

Аналогічні сучасні дослідження показали наявність помірних расових відмінностей нормального розвитку показників ВСК, що в цілому мають подібну до виявленої C.H. Heath та P. Salenius закономірність змін [66, 67].

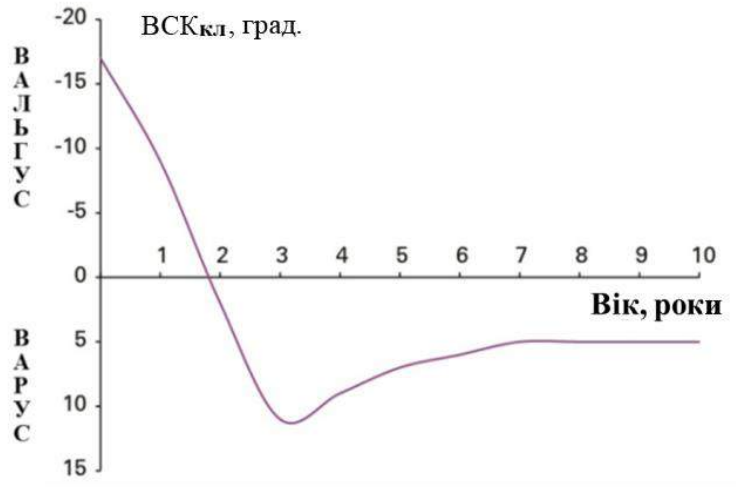

Рис. 1.1. Зміна ВСК у дітей у процесі росту (адаптовано з [64]).

На сьогодні діагностичний алгоритм фронтальних деформацій колінних суглобів у дітей передбачає вивчення анамнезу, клінічний огляд та вимірювання клінічного ВСК, міжвиросткової (в нормі менша за 6 см) та міжкісткочкової відстані (до 8 см). Оцінюють вказані параметри з урахуванням даних нормального розвитку ВСК у дітей (рис. 1.1).

Ознаками патологічної фронтальної ЕДКС, що обумовлює подальше спостереження і проведення додаткових методів обстеження є:

- асиметрична деформація колінних суглобів,

- невідповідність показника клінічного ВСК віковим нормам (відхилення параметра більш ніж 2 на сигмальних відхилення);
- затримка регресу фізіологічної деформації (більше ніж на 1 рік);
- супутнє вкорочення, деформації нижньої кінцівки;
- асиметрична статура, низький зріст дитини.

Вказані зміни є показанням до проведення рентгенологічного обстеження, стандартний протокол якого за фронтальних ЕДКС у дітей передбачає рентгенографію обох нижніх кінцівок загалом у положенні двохопорного стояння з правильною орієнтацією наколінків (спрямовані вперед). По рентгенограмах оцінюють кутові параметри колінного суглоба відповідно до протоколу за D. Paley. MAD-тест (Mechanical Axis Deviation – відхилення механічної осі) дає змогу визначити вершину і ступінь вираженості деформації. За показаннями виконують додаткові дослідження (комп'ютерну або магнітно-резонансну томографію) [44].

Своєчасна діагностика патологічних форм фронтальних ЕДКС є важливим аспектом, оскільки прогноз розвитку деформації, її результат та лікування значно відрізняються і залежать від причини її виникнення.

1.2 Клініко-рентгенологічна диференціальна діагностика захворювань скелета, які спричинюють варусні епіметафізарні деформації колінного суглоба в дітей

У разі варусних ЕДКС на фоні системних дисплазій скелета, зокрема різних варіантів хрящових (епі-, метафізарних і фізарних), характерним є низький зріст пацієнта, порушення нормальної статури, диспропорція довжини тулуба та кінцівок, деформації кісток черепа.

На рентгенограмах визначають зниження висоти, зменшення поперечних розмірів епіфізів, неправильну клиноподібну форму епіфізів, суглобові щілини нерівномірної ширини. У колінному суглобі відмічають згладженість міжвиросткових горбків великогомілкової кістки, розширення і

сплощення вирізки стегнової кістки [68, 69]. За метафізарної дисплазії спостерігають розтрубоподібне розширення метафізів, розширення НЗ, варусну деформацію колінних суглобів. Подібні зміни слід диференціювати з рахітоподібними захворюваннями та хворобою Ерлахер-Блаунта [70, 71].

Для ахондроплазії, яка часто супроводжується варусною ЕДКС, характерним є низький зріст пацієнтів, різомелія, збільшення лобних бугрів та порушення розвитку кісток лицьового черепа. Рентгенологічно виявляють потовщення метафізів, чашоподібне їх розширення із зануренням у них епіфізів за типом шарнірів, вкороченням діафізів, п’ясткових кісток і фаланг пальців (ізодактілія); НЗ дугоподібно викривлені, розширені (рис. 1.2, б); крила клубових кісток розгорнуті, вкорочені в поздовжньому напрямку, дахи кульшової западин горизонтальні [72, 73].

а

б

Рис. 1.2. Фотовідбиток фасних рентгенограм нижніх кінцівок пацієнта з множинною епіметафізарною дисплазією (а) та ахондроплазією (б).

Остаточний діагноз щодо типу хондродисплазії встановлюють після медико-генетичної консультації пацієнта.

Хвороба Ольє (дисхондроплазії, енхондроматоз) частіше супроводжується формуванням варусної ЕДКС та характеризується розростанням хрящової тканини різного ступеня зрілості в метадіафізах

довгих кісток та в пласких кістках. При цьому варусна ЕДКС часто поєднується з вкороченням і осьовими деформаціями нижніх кінцівок (рис. 1.3) [74].

Рис. 1.3. Фотовідбитки рентгенограм пацієнтки зі змінами в кістках нижніх кінцівок за умов хвороби Ольє, варусної ЕДКС.

На рентгенограмах у разі хвороби Ольє в метадіафізі визначають ділянки деструкції гомогенної, а частіше комірчастої, структури з включеннями вапна, здуття кісток, витончення коркового шару аж до повної його резорбції.

У разі недосконалого остеогенезу найбільш виражені зміни відзначають у діафізах довгих кісток. Клінічно недосконалий остеогенез проявляється множинними переломами, які виникають при незначній травмі, з формуванням деформацій верхніх і нижніх кінцівок. Рентгенологічно визначається дифузний остеопороз, різке витончення діафізів довгих кісток, множинні переломи на різній стадії консолідації [70, 75].

Хвороба Ерлахер-Блаунта (ХЕБ) (*tibia vara*) займає провідне місце, серед причин формування патологічної варусної ЕДКС у дітей. Етіологія ХЕБ залишається неясною, проте захворювання відносять до локальної форми фізарної дисплазії [70, 76]. До факторів ризику розвитку ХЕБ належить надмірна вага, ранній початок ходьби (до 1 року),

афроамериканська раса [77], гіповітаміноз вітаміну D [78]. В основі захворювання лежить локальне порушення процесу енхондрального окостеніння задньомедіального відділу проксимальної наросткової зони великогомілкової кістки, яке спричинює порушення росту і правильного формування проксимального епіметафізу великогомілкової кістки.

Залежно від віку формування деформації розрізняють ранню (від 1 до 3 років) і пізню (після 6 років) форми ХЕБ. Рання форма ХЕБ частіше характеризується білатеральним, асиметричним ураженням [79–81].

Загальноприйнятою для ранньої (інфантильної) форми ХЕБ є класифікація Langenskiöld [82], відповідно до якої виділяють шість стадій захворювання (рис. 1.4).

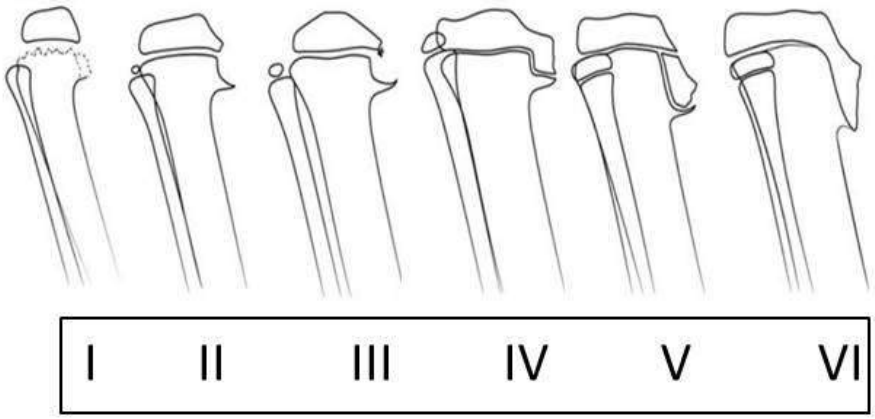

Рис. 1.4. Схема рентгенологічної класифікації інфантильної форми хвороби Ерлахер-Блаунта (адаптовано за A. Langenskiold [82]).

У разі прогресування захворювання від I до VI стадії відбуваються зміни в медіальній частині НЗ великогомілкової кістки з розвитком деформації відповідного відділу епіметафіза і формуванням синостозу в медіальній частині НЗ великогомілкової кістки (на VI стадії).

У дітей молодшого віку диференціальна діагностика інфантильної форми ХЕБ з фізіологічною варусною ЕДКС часто ускладнена і базується на визначені метафізарно-діафізарного кута (кут Levin-Drennan), який у нормі менший за 11° (рис. 1.5) [83].

Рис. 1.5. Схема визначення метафізарно-діафізарного кута (кут Levin-Drennan) (адаптовано за A.M. Levine [83]).

У дітей з фізіологічною варусною ЕДКС кут Levin-Drennan менший за 9°, а його значення понад 16° свідчить про інфантильну форму ХЕБ. Пацієнтам, в яких значення метафізарно-діафізарного кута становить від 9° до 16°, проводять динамічні спостереження для визначення діагнозу і тактики лікування [83, 84].

Рентгенологічні ознаки ХЕБ досить добре вивчені та описані у спеціальній літературі [75, 85]. Показанням до проведення КТ є початкова стадія захворювання за відсутності переконливих рентгенологічних ознак патології, необхідність проведення диференціальної діагностики з іншими варусними деформаціями, оцінювання результатів лікування (аналіз стану наросткової зони і структури медіального відділу епіметафізу великогомілкової кістки). МРТ дає можливість проаналізувати стан гіалінового хряща, який створює гіперінтенсівний сигнал 3D WATS – яскравий сигнал навколо епіфіза (рис. 1.6).

Для ранньої форми ХЕБ характерний розвиток прогресованої варусної ЕДКС з формуванням додаткової рекурваційної деформації проксимального відділу великогомілкової кістки та внутрішньої торсією кісток гомілки [87].

а б в

Рис. 1.6. Рентгенограма пацієнта з двобічною інфантильною ХЕБ, II стадія (а) та МРТ-скани (б, в), які ілюструють гіперінтенсивний сигнал хрящової тканини [87].

Однією з особливостей інфантильної форми ХЕБ є висока частота рецидивів деформації [88], прогностичними факторами для оцінювання їх можливого розвитку є вік пацієнта та стадія за Langenskiöld на момент виконання хірургічного лікування [90–92]. Зокрема, хірургічне втручання до 4-річного віку дає змогу знизити кількість рецидивів та покращити результати [89, 93]. Проте немає одностайної думки щодо необхідності гіперкорекції під час хірургічного лікування таких пацієнтів [94–96].

1.3 Рентгенологічна та диференціальна діагностика захворювань скелета, які спричинюють вальгусні епіметафізарні деформації колінного суглоба

Патологічна вальгусна ЕДКС у дітей може бути наслідком системних або локальних патологічних процесів в довгих кістках нижніх кінцівок. Ідіопатичну вальгусну ЕДКС визначають, коли через невідомі причини затримується спонтанне виправлення фізіологічної вальгусної деформації колінних суглобів у дітей. У дітей із цим діагнозом виявляють супутнє ожиріння, плосковальгусну деформація стоп, гіпермобільність у суглобах [97].

При цьому внаслідок тривалих надлишкових навантажень на латеральну частину колінного суглоба в таких пацієнтів можуть виявляти перерозтягнення м’якотканинних структур, які стабілізують колінний суглоб, гіпоплазію медіального виростка стегнової кістки [42].

Травма є однією з найпоширеніших причин патологічної вальгусної ЕДКС у дітей [98]. Посттравматична вальгусна ЕДКС може розвиватись внаслідок навколосуглобових переломів кісток через неадекватну репозицію та консолідацію зі зміщенням або розвиток часткового синостозу внаслідок травми НЗ, що частіше за все розвивається після переломів типу Salter-Harris III-IV-V ст. Варто відзначити, що окультні травми НЗ у разі навколосуглобових переломів та травмах колінного суглоба є нерідким явищем і досить часто не виявляються на первинному огляді хворих у лікувальних закладах, тому мають бути предметом особливої уваги лікарів та батьків [99].

Однією з досить частих причин формування посттравматичної вальгусної ЕДКС є перелом (або феномен) Cozen – перелом проксимального метафізу великогомілкової кістки в дітей [100], який найчастіше виникає у віці від 3 до 6 років. Зазначені переломи мають тенденцію до формування вальгусної ЕДКС у віддаленому періоді [101, 102]. Етіологія цього феномену залишається невідомою. Теорія L. Cozen пояснює формування деформації внаслідок асиметричної стимуляції НЗ із переважанням росту її медіальної частини та підтверджена в роботах L. Zionts [103] та N. Green [104].

Вальгусну ЕДКС спостерігають у дітей з нервово-м’язовими розладами (дитячий церебральний параліч тощо), які часто мають плосковальгусну деформацію стоп та надмірну зовнішню торсію великогомілкової кістки, що створює положення зовнішньої ротації стопи по відношенню до колінного суглоба. У результаті такої постанови під час ходьби на колінний суглоб діють патологічні вальгізувальні та зовнішньо-ротаційні моменти сил. З ростом ці аномальні сили можуть призвести до формування прогресованої вальгусної деформації колінного та надп’яткового суглобів [105, 106]. У

дітей зі *spina bifida* та іншою нейроортопедичною патологією з паралітичними станами (поліомієліт) вальгусна ЕДКС може бути спричинена контрактурою *tractus iliotibialis* або аномальними динамічними силами (вальгусний поштовх), які виникають під час ходьби Тренделенбурга чи інших патологічних стереотипах ходьби.

Остеомієліт може призвести до розвитку вальгусної або варусної ЕДКС безпосередньо порушуючи НЗ, або опосередковано через механізм реактивної гіперемії і асиметричної стимуляції росту НЗ. Останній механізм вважають головним у розвитку вальгусної ЕДКС у дітей з ювенільним ревматоїдним артритом суглобів [107].

Вальгусну ЕДКС спостерігають також у разі системних захворювань (недосконалий остеогенез, рідше – за множинної епіфізарної дисплазії, гіпохондроплазії).

У результаті аналізу наявних способів оцінювання деформації колінного суглоба виявлено два принципові моменти, які ще не знайшли відображення в літературі.

У випадках диспластичних фронтальних ЕДКС у дітей, за наявності вираженої та довготривалої деформації або внаслідок хірургічних втручань, можливий розвиток похилої орієнтації (вальгусної чи варусної деформації) щілини колінного суглоба через епіметафізарну деформацію кісток, які його формують. Одним з перших випадків, що підштовхнув до аналізу цієї проблеми був клінічний приклад лікування пацієнтки із диспластичною вальгусною ЕДКС, коли внаслідок хірургічного втручання був отриманий хороший клінічний результат із нормалізацією осі нижніх кінцівок, проте відмічено збереження патологічної похилої орієнтації колінного суглоба через досягнення корекції деформації шляхом її виправлення на одному з рівнів (гіперкорекції деформації кісток гомілки). Це призвело до збереження патологічної деформації стегнової кістки та формування ятрогенної деформації обох великогомілкових кісток. Тобто, для корекції вальгусної кутової деформації із нормальною горизонтальною орієнтацією щілини

колінного суглоба необхідно було б виконати остеотомію обох кісток (стегнової та великогомілкової) на деформованих кінцівках. Таке лікування є травматичнішим, але дає змогу нормалізувати вісь нижньої кінцівки та кутові параметри колінного суглоба [108].

Аналіз літератури та клінічного матеріалу клініки дитячої ортопедії ІПХС ім. проф. М.І. Ситенка показав, що варіанти похилої орієнтації колінного суглоба не рідкісні, особливо в разі інфантильної форми ХЕБ, коли через порушення (локальну дисплазію) НЗ великогомілкової кістки внаслідок тривалої деформації утворюється вторинна деформація дистального відділу стегнової кістки (частіше за все варусна) [110, 111]. Проте в літературі відсутні дані щодо біомеханіки колінного суглоба за наявності похилої орієнтації його щілини та характеру розподілу навантажень на різні відділи суглобової поверхні за таких умов.

1.4 Методи хірургічного лікування фронтальних епіметафізарних деформацій колінного суглоба

Консервативне лікування фронтальних ЕДКС досить часто є малоефективним [112, 113], тому здебільшого головним методом лікування таких пацієнтів є хірургічний [114–116].

Сьогодні у світовій практиці використовують два принципово різні підходи до лікування фронтальних ЕДКС у дітей.

Перший полягає у виконанні коригувальної остеотомії довгих кісток на визначеному рівні з подальшою фіксацією кісткових фрагментів у коригованому положенні за допомогою гіпсової пов’язки, спиць, заглибних та зовнішніх фіксаторів [76]. Недоліками цього виду хірургічного лікування є значна операційна травма, виражений больовий синдром у післяопераційному періоді, необхідність тривалого перебування пацієнта у стаціонарі та реабілітації, а також значний відсоток ускладнень, пов’язаних із виконанням остеотомії. Частота ускладнень лікування дітей із фронтальними ЕДКС із

використанням АЗФ значно відрізняється за даними різних авторів та становить 11 % [117], 43,5 % [118], 67 % [116], до 121 % [119], та навіть 153 % [120]. Найчастіше ускладнення відмічають у дітей за наявності ожиріння, супутньої патології [118, 120]. Найбільша кількість ускладнень пов’язана із інфекційними процесами (запалення м’яких тканин, остеомієліт), серед інших відмічено ушкодження нервів, крововтрата, втрата досягнутої корекції, сповільнене зрощення, рецидиви деформації тощо [121–123]. Останні обумовлені тим, що метод коригувальної остеотомії не впливає на функцію НЗ, яка часто є причиною формування та рецидивів фронтальних ЕДКС у дітей [124].

Другим видом хірургічного лікування фронтальних ЕДКС у дітей є операції, які впливають на НЗ кістки, та передбачають отримання корекції деформації шляхом однобічного тимчасового чи постійного блокування зростання відповідної НЗ.

НЗ (аваскулярна багатошарова структура, утворена гіаліновим хрящем та розташована на межі метафіза з епіфізом) забезпечує процес поздовжнього росту довгих кісток та тіл хребців завдяки комплексному процесу енхондральної осификації [125, 126]. Морфологія НЗ довгих кісток у нормі досконало вивчена та відображена у багатьох наукових працях [126, 127].

Науковий інтерес до структурно-функціональних особливостей НЗ обумовлений їх порушеннями в разі багатьох захворювань опорно-рухової системи. Більшість досліджень з вивчення змін НЗ під дією різних чинників виконано на експериментальних тваринах [128–130]. Уявлення щодо будови НЗ довгих кісток та особливостей її змін в нормі та за умов патології значно розширились за останні 10 років. Зокрема, ідентифіковані гени, відповідальні за розвиток ахондроплазії, спондилоепіфізарної дисплазії тощо [126]. Нині тривають експериментальні дослідження щодо використання лікувальних препаратів, виготовлених методом генної інженерії для лікування різних форм фізарних дисплазій на дослідних тваринах [131].

Доведено, що на функціонування НЗ, впливають генетичний [88], гормональний [132], судинний [133] і біомеханічний чинники [134]. Останній є частою причиною розвитку чи прогресування деформацій [22, 134].

1.5 Історичні аспекти дослідження функції наросткової зони довгих кісток та розроблення методу її блокування, концепція «керованого росту»

Перші повідомлення про роль НЗ у поздовжньому рості кістки та наслідки її травми були ще в роботах Гіппократа та датуються III сторіччям до н.е. У 1863 р. J.T. Foucher запропонував першу класифікацію ушкоджень епіфіза, а в 1898 р. J. Poland описав травматичні переломи НЗ, як складні та поширені типи ушкоджень у дітей [135]. Із початку XX століття і дотепер тривають наукові дослідження, пов’язані з визначенням особливостей будови та функції НЗ у нормі та за умов патології. Серед вітчизняних вчених, які працювали в цьому напряму можна відмітити З.І. Шнейдерова, І.Л. Зайченко, Л.М. Нагибіна [136–138]. Вивченню стимуляції НЗ із застосуванням ало-трансплантатів присвячені роботи Т.С. Зацепіна, росту після радикального хірургічного лікування пухлин кісток у дітей – М.П. Новаченко [139].

Ідея впливу на форму та довжину кісток шляхом контролювання функцій НЗ не нова. У 1933 р. D.B. Phemister [140] уперше описав епіфізеодез – операцію, направлену на створення синостозу між епіфізом та метафізом для корекції деформації кісток верхньої та нижньої кінцівок. S.L. Haas (1945, 1948 рр.) [24, 25] довів у експериментальних та клінічних умовах можливість сповільнення росту завдяки використанню дротяної петлі, накладеної між епіфізом та метафізом для блокування росту відповідної НЗ. Він першим довів можливість відновлення росту після порушення цілісності або видалення цієї петлі та запропонував виконання тимчасового блокування росту.

У 1949 році W.P. Blount запропонував так зване «степлирування» (*англ.* stapling) – спосіб блокування НЗ за допомогою П-подібних скоб, які пізніше

отримали назву скоби Блаунта [25]. Установлення 2-3 скоб призводить до блокування частини НЗ епіметафізарного відділу кістки та асиметричного її зростання завдяки інтактній частині. Припускають, що дія скоби обумовлена компресією НЗ. За даними наукових досліджень [25–27, 141] методика ефективна в лікуванні пацієнтів дитячого віку із кутовими фронтальними та сагітальними деформаціями колінного суглоба, фронтальними деформаціями надп’яткового суглоба. Однак частими ускладненнями є порушення цілісності скоб, їх міграція та навіть передчасне закриття НЗ кістки [142]. Через це використання методики для лікування кутових епіметафізарних деформацій кісток нижніх кінцівок у дітей в країнах Східної Європи та Північної Америки обмежено.

У наступні 50 років запропоновані ефективні малоінвазивні перкутанні способи блокування НЗ: буріння-кюретаж [28, 29] та техніка ушкодження НЗ за допомогою круглої фрези [30]. Ці операції спрямовані на незворотне блокування всієї НЗ (епіфізеодез), або її частини (геміепіфізеодез). Методики дають змогу ефективно лікувати ЕДКС та деформації, пов’язані з різницею довжини нижніх кінцівок [140–145]. Нині немає єдиної думки щодо найефективнішої хірургічної методики виконання епіфізеодезу, відсутні порівняльні дослідження методів один з одним та з класичними (проведення остеотомії). Крім того, використання епіфізеодезу має свої обмеження через необхідність визначення точного часу проведення операції. Недотримання цього принципу призводить до розвитку протилежної деформації кінцівки.

Наступним кроком у розвитку концепції «керованого росту» можна вважати запропоновану J.P. Metazie (1988) методику блокування НЗ за допомогою трансфізарних гвинтів для однобічного чи двобічного тимчасового чи постійного блокування НЗ довгих кісток, а, отже, для корекції ЕДКС та деформацій, пов’язаних із різницею у довжині нижніх кінцівок [31].

Слід зауважити, що через стрімкий розвиток та досягнення технологій чрезкісткового компресійно-дистракційного остеосинтезу за Г.І. Ілізаровим, на території пострадянського простору методики хірургічного лікування, засновані на блокуванні наросткової зони поширення не отримали.

Відмітимо серію експериментальних досліджень на кролях З.И. Шнейдерова (1959), де за допомогою гістологічних методів вивчено вплив однобічного степлирування НЗ стегнової та великогомілкової кісток на розвиток кутової деформації колінного суглоба та трансфізарних гвинтів на розвиток вкорочення кінцівки. Автор зауважив на можливості застосування степлирування для корекції деяких деформацій колінного суглоба та вкорочень довгих кісток кінцівок [136].

У 2006-2007 рр. P.M. Stevens [21, 32] представив результати використання нового пристрою для блокування НЗ довгих кісток нижніх кінцівок – 8-подібної пластини (8-plate) із 2 гвинтами з самонарізною спонгіозною різьбою. Одним з гвинтів пластину фіксують в епіфізі, іншим – у метафізі, не пошкоджуючи НЗ. Це дає змогу частково блокувати НЗ з боку розміщення пластини та досягти її асиметричного зростання з протилежного й, відповідно, поступової корекції кутової деформації кістки. Пластини для блокування НЗ кісток отримали назву «стягувальні» (*англ.* tension band plate). Ми будемо використовувати назви пластин відповідно до їх дизайну (неблоковані, блоковані). Блокують НЗ на певний термін, необхідний для повної корекції деформації. Запропоновані різноманітні модифікації пластин та скоб для блокування НЗ, які значно відрізняються за своїми конструктивними особливостями (рис. 1.7).

Рис. 1.7. Фотовідбиток брелока P.M. Stevens із різних пластин, запропонованих для тимчасового однобічного блокування (ТОБ) НЗ довгих кісток.

Принципово слід відмітити три дизайни пластин для ТОБ НЗ (табл. 1.2, рис. 1.8):

1) 8-подібна пластина (8-plate, Orthofix) – *неблокована пластина* з двома отворами та двома гвинтами (аналоги – Pediplates (OrthoPediatrics), Peanut plate (Biomet) та ін.) Також на її основі створена Н-подібна пластина, з 4 отворами та відповідною кількістю гвинтів;

2) пластина з кутовою стабільністю гвинтів або *блокована пластина* (РНПЦ, Мінськ, Білорусь) [39];

3) *неблокована пластина* з петельним механізмом – Hinge Plate (Pega Medica) [38].

Проте порівняльні дослідження ефективності клінічного використання або біомеханічних властивостей різних за дизайном пластин одиничні [146–149].

Таблиця 1.2

Характеристики пластин для ТОБ НЗ

Ознаки	8-plate + Quad-plate (Ortofix, Italy)	Peanut plate (Biomet, USA)	Hinge plate (Pega-Medical, Canada)	блокована пластина (РНПЦ ТО, Білорусь)
Типові розміри	8-plate: 12, 16 мм Quad-plate: 16, 22 мм	12, 16 мм	12, 16, 20 мм	12,16 мм
Дизайн	Форма вісімки Quad-plate: Н-подібна	Ступенеподібна форма	Має петльовий механім	Форма вісімки
Довжина/ дизайн гвинтів	16, 24, 32 мм Канюльовані Суцільнотільні	16, 24, 32, 40 мм Канюльовані Суцільнотільні гвинти	25, 30, 35 мм Канюльовані Суцільнотільні гвинти	16, 24, 32, 40 мм Канюльовані Суцільнотільні гвинти
Матеріал	Titanium Alloy (Ti-6AL-4V)	Titanium Alloy (Ti-6AL-4V)	Stainless Steel (316L as per ASTM F138)	Titanium Alloy (Ti-6AL-4V)

Рис. 1.8. Види пластин для ТОБ НЗ довгих кісток: а) 8-plate та Quad-plate (Ortofix, Italy); б) Peanut plate (Biomet, USA); в) Hinge plate (Pega-Medical, Canada); г) блокована пластина (РНПЦТО, Білорусь).

Встановлено, що використання стандартної 8-подібної неблокованої пластини для лікуванні фронтальних ЕДКС у дітей дає можливість виконувати зворотне блокування НЗ, не пошкоджуючи її, та значно знизити частоту міграції фіксатору, характерної для скоб Блаунта [21, 144]. При цьому перевагами нових фіксаторів є простота їх використання та малоінвазивний характер втручання, що за необхідності дає змогу одночасної корекції деформації декількох кісток кінцівок [150]. Це призвело до швидкої популяризації методу та розширення показань до використання ТОБ НЗ неблокованою пластиною для лікування кутових деформації нижніх кінцівок. Показані позитивні результати лікування ЕДКС у сагітальній площині [151, 152], деформацій надп’яткового суглоба [153].

Ефективність лікування фронтальних ЕДКС у дітей методом ТОБ НЗ пластиною є задовільною. Зокрема виявлено [154], що серед 365 пацієнтів із фронтальними ЕДКС, повна корекція досягнута у 320 (87,6 %). Частота успішної корекції фронтальних ЕДКС в опублікованих дослідженнях коливається в межах від 74 до 100 % [21, 27, 32, 155–159], а швидкість корекції фронтальних ЕДКС (градуси / міс.) становить від 0,8° до 1,1° на місяць, та більшою мірою залежить від етіології захворювання та віку пацієнтів [27, 36, 37, 157, 160–164].

Незважаючи на популярність методики та різноманіття запропонованих способів ТОБ НЗ та фіксаторів для їх виконання, невизначеними залишаються питання особливостей впливу дизайну фіксаторів на характер блокування НЗ (тобто розміри та локалізацію частини НЗ, що піддається блокуванню). Виявлено лише дві експериментальні роботи, в яких повідомлено про відсутність впливу довжини гвинтів на швидкість корекції деформації вплив довжини гвинтів на корекцію деформації [165, 166].

Ще одним із нерозкритих повністю питань є вибір оптимального способу ТОБ НЗ або дизайну фіксатора для забезпечення швидшої корекції деформації, що особливо актуально для пацієнтів віком від 13 до 15 років, у яких формування скелета на завершальному етапі. Результати та висновки експериментальних та клінічних досліджень мають суперечливий характер. Деякі автори виявили переваги пластин над скобами Блаунта для корекції фронтальних ЕДКС [156, 167], інші – навпаки переваги скоб Блаунта [168].

Таким чином, виходячи з аналізу наукової літератури, методика ТОБ НЗ неблокованою пластиною з гвинтами є ефективною в лікуванні фронтальних ЕДКС диспластичної [52] та посттравматичної [32] етіології, а також деформацій, які виникли на фоні генетичних синдромів [169]. Методику продовжують вивчати та вдосконалювати, про що свідчить збільшення кількості публікацій та розширення показань до її застосування, а також розроблення нових пристроїв для блокування НЗ.

1.6 Ускладнення лікування фронтальних епіметафізарних деформацій колінного суглоба з використанням різних способів тимчасового однобічного блокування наросткової зони (метааналіз джерел літератури)

Із поширенням методу та накопиченням досвіду застосування неблокованих пластин із гвинтами з'явились роботи з описом ускладнень хірургічного лікування [36, 124, 170] та їх аналізом [155, 171].

Зауважимо, що серед фахівців немає єдиної думки щодо ефективності та кількості ускладнень використання різних способів ТОБ НЗ (неблокованою пластиною, трансфізарними гвинтами або скобами Блаунта) для лікування фронтальних ЕДКС у дітей. Це питання можна вирішити шляхом виконання мультицентрового порівняльного дослідження, що складно в організаційному та економічному планах, або шляхом проведення систематичного огляду даних літератури із мета-аналізом.

Сьогодні одним з найчастіших описаних ускладнень ТОБ НЗ неблокованою пластиною є так звана «відмова фіксатора» (*англ.* implant failure) через порушення цілісності гвинта, встановленого в проксимальному метафізі великогомілкової кістки. Таке ускладнення найчастіше спостерігають у дітей із ХЕБ з надлишковою масою тіла [36, 37, 124]. У деяких роботах вказана його частота понад 40 % [36]. Такий негативний результат спонукав фахівців використовувати суцільнотілі гвинти з більшим діаметром, а деякі з авторів навіть не рекомендують застосовувати ТОБ НЗ пластиною для лікування варусної ЕДКС у пацієнтів із юнацькою формою (пізньою формою) ХЕБ та надлишковою масою тіла [36, 124].

A. Gheldere і співавт. [171] запропонували класифікацію ускладнень методу ТОБ НЗ, що містить три типи ускладнень:

- пов'язані із виконанням операції (інфекція м'яких тканин, ускладнення із загоєнням післяопераційної рани/ кровотеча, ушкодження судино-нервових структур);

- пов’язані із фіксатором («відмова фіксатора» (порушення цілісності), міграція фіксатора, подразнення м’яких тканин у зоні фіксатора);
- пов’язані із функцією НЗ (передчасне закриття, рецидив деформації, ятрогенна деформація).

Інформаційний пошук показав відсутність робіт із аналізом ускладнень різних способів ТОБ НЗ довгих кісток, тому для визначення характеру та частоти вказаних ускладнень вирішено провести метааналіз даних літературни.

Аналіз ускладнень хірургічного лікування є важливим, оскільки дає змогу недоліки методу та є першим кроком для розроблення відповідних заходів, направлених на зменшення кількості ускладнень.

Протягом багатьох років прийняття клінічних рішень було засновано головним чином на знаннях лікаря та думці експертів у певній галузі. Сьогодні медична спільнота прагне результатів з перевіреною ефективністю.

Доказова медицина (Evidence Based Medicine (EBM)) являє собою підхід, що об’єднує індивідуальний клінічний досвід з найкращим доступними доказами під час прийняття рішень про лікування пацієнта [172].

Систематичний огляд – це особливий тип дослідження, в якому розглядають чітко сформульоване питання, при цьому ідентифікують, обробляють та оцінюють наявні докази, що має високу якість та цінність [173]. Систематичні огляди є важливими інструментами для точного та надійного узагальнення доказів [173] та дають змогу вносити обґрунтовані зміни у протоколи лікування захворювань та травм кістково-м’язової системи.

Метааналіз означає об’єднання результатів декількох досліджень методами статистики для перевірки однієї або декількох взаємопов’язаних наукових гіпотез. У метааналізі використовують або первинні дані оригінальних досліджень, або узагальнюють опубліковані (вторинні) результати досліджень, присвячених одній проблемі. Метааналіз є частим, але необов’язковим компонентом систематичного огляду [174].

Відповідно до класифікації рівней доказовості Оксфордського центру доказової медицини, найбільшу доказову цінність мають систематичні огляди, засновані на оцінці рандомізованих контрольованих досліджень (РКД). Згідно з оцінкою інформації для хірургічних втручань та маніпуляцій РКД складають менше ніж 10 % [175] опублікованих досліджень, а більшу частину складають ретроспективні серії випадків (case series) [176]. Для проведення систематичних оглядів та метааналізів різних типів нерандомізованих клінічних досліджень (експериментальних, обсерваційних, серій випадків) розроблена MOOSE інструкція (*англ*. Meta-analysis Of Observational Studies in Epidemiology) [177], а також запропоновані відповідні інструменти оцінки якості досліджень: MINORS [178], протокол C. Moga і співавт. [179] та ін. [180, 181].

Для аналізу частоти та характеру ускладнень обрані три способи ТОБ НЗ: 1) скобами Блаунта [25]; 2) трансфізарними гвинтами [31]; 3) неблокованою пластиною з двома гвинтами [21].

Метою цього фрагменту роботи було виконання метааналізу та систематизація ускладнень різних способів ТОБ НЗ у лікуванні фронтальних ЕДКС у дітей.

Проведення систематичного огляду передбачало такі етапи:

1) формулювання питання та розробка критеріїв включення та виключення;

2) пошук інформації, відбір досліджень, які відповідають критеріям включення;

3) метааналіз отриманих даних.

Під час виконання та викладення матеріалів дослідження дотримувались інструкції MOOSE [177].

Стратегія пошуку. Проведено пошук статей в електронних базах Pubmed та Google Scholar за ключовими фразами: тимчасове блокування наросткової зони або тимчасовий геміепіфізеодез (temporary hemiepiphysiodesis), керований рост (guided growth); «стягувальна» пластина

(tension band plate); 8-подібна пластина (8-plate); варусна та вальгусна деформація колінного суглоба (genu valgum; genu varum). Також проведений пошук статей у доступних періодичних рецензованих виданнях на українській та російській мовах (2006-2015 рр.).

Якісна оцінка досліджень виконана із застосуванням шкали MINORS [178] (див. Додаток А), розробленої для методологічного оцінювання нерандомізованих клінічних досліджень. Шкала містить 12 пунктів, перші 8 з яких створені для досліджень без групи порівняння, та ще 4 для досліджень з групою порівняння. Для подальшого аналізу відбирали роботи, які оцінено у 12 балів та більше для серій клінічних випадків та в 16 балів та більше для досліджень із групою порівняння.

Використовували таку класифікацію наукових досліджень:

I – рандомізоване дослідження;

II – проспективне дослідження з групою порівняння;

III – серія клінічних випадків із групою порівняння;

IV – серія клінічних випадків;

V – думка експерта.

Загалом опрацьовано 6 356 посилань, відібрано 65 статей, опублікованих у спеціалізованих виданнях, де описані результати лікування дітей з фронтальними ЕДКС методом ТОБ НЗ.

Критерії включення до аналізу: публікація в період з 1965 по 2016 рр. у рецензованих спеціалізованих виданнях, присвячена результатам хірургічного лікування фронтальних ЕДКС у дітей (будь-якої етіології) одним із трьох способів ТОБ НЗ (скобами Блаунта, неблокованою пластиною, трансфізарними гвинтами), в якій розглянуто клінічну групу понад 10 пацієнтів із середнім терміном спостереження понад 1,5 року.

До розгляду приймались статті, опубліковані українською, російською та англійською мовою.

Критерії виключення: оглядові статті; статті від однієї групи авторів або одного географічної області (медичного центру), для виключення

можливості повторного аналізу пацієнтів; використання додаткових методик хірургічного втручання; описи клінічних випадків; експериментальні моделі на тваринах.

Оцінювання відібраних досліджень. Під час поглибленого аналізу статей відмічали тип дослідження, кількість пацієнтів, суглобів, вид та кількість ускладнень.

Загалом для метааналізу відібрані 42 роботи, які відповідали критеріям включення. Серед них 28 серій клінічних випадків, 14 серій клінічних випадків із групою порівняння. У обраних роботах описані результати хірургічного лікування 1 645 пацієнтів із фронтальними ЕДКС, із них у 896 (921 суглоб) ТОБ НЗ виконано неблокованою пластиною, у 619 (1 075 суглобів) – скобами Блаунта, у 130 (198 суглобів) – трансфізарними гвинтами. У 39 дослідженнях виявлені випадки ускладнення лікування фронтальних ЕДКС методом ТОБ НЗ (Додаток Б).

Оцінювання гетерогенності результатів ефекту втручання в різних дослідженнях. Джерелами гетерогенності результатів різних досліджень прийнято вважати дисперсію всередині досліджень (зумовлену випадковими відхиленнями результатів різних досліджень від єдиного істинного фіксованого значення ефекту), а також дисперсію між дослідженнями (обумовлену відмінностями між вивченими вибірками за характеристиками пацієнтів, захворювань, втручань, що призводять до декілька різних значень ефекту – випадковими ефектами).

Якщо передбачається, що дисперсія між дослідженнями близька до нуля, то кожному з них приписується вага, величина якої обернено пропорційна дисперсії результату даного дослідження. Значення I^2 в межах від 0 до 40 % вказують на незначну гетерогенність, від 30 до 60 % – помірну, від 50 до 90 % – істотну і від 75 до 100 % – досить високу, значущу.

Для кожного із розглянутих способів ТОБ НЗ оцінено величини ефекту та гетерогенності (табл. 1.3–1.5 та рис. 1.9–1.11), з якої витікає, що значення

I^2 не перевищували 40 % (від 3,59 до 20,23 %), що свідчить про незначну гетерогенність даних в обраних дослідженнях.

Таблиця 1.3

Оцінювання величини ефекту ускладнень виконання ТОБ НЗ неблокованими пластинами

Автор, рік публікації	Кількість ускладнень (Events)	Кількість пацієнтів (Sample size)	Величина ефекту (effect size)	Rate (±95% ДІ)
Stevens P.M., 2007 [21]	2	34	0,059	5,88 ± 8,15
Schroerlucke S., 2009 [182]	8	23	0,348	34,78 ± 24,10
Wiemann J.M., 2009 [164]	3	19	0,158	15,79 ± 17,86
Ballal M.S., 2010 [161]	2	25	0,080	8,00 ± 11,09
Burghardt R.D., 2010 [160]	5	43	0,116	11,63 ± 10,19
Guzman H., 2011 [183]	2	25	0,080	8,00 ± 11,08
Boero S., 2011 [157]	1	58	0,017	1,72 ± 3,37
Сердюченко С.Н., 2011 [36]	1	34	0,029	2,94 ± 5,76
Jelinek E.M., 2012 [158]	2	17	0,118	11,76 ± 16,3
Lee H.J., 2012 [184]	3	16	0,188	18,75 ± 21,21
Das S.P., 2012 [35]	2	31	0,065	6,45 ± 8,94
Bohm H., 2013 [185]	2	41	0,049	4,88 ± 6,76
Gyr B.M., 2013 [163]	2	22	0,091	9,09 ± 12,59
Aslani H., 2014 [155]	6	21	0,286	28,57 ± 22,86
Yilmaz G., 2014 [27]	7	29	0,241	24,14 ± 17,88
Kemppainen J.W., 2015 [186]	4	200	0,020	2,00 ± 1,96
Patwardhan S., 2015 [187]	2	19	0,105	10,53 ± 14,59
Kulkarni R.M., 2015 [188]	2	24	0,083	8,33 ± 11,55
Кенис В.М., 2015 [189]	5	93	0,054	5,38 ± 4,71
SUMMARY	**–**	**–**	**0,064**	**6,40 ± 2,68**

Примітка. df = 18.

Обрали модель випадкових ефектів (Random Effect Model, v = 0,0010), гетерогенність Q = 19,09, I^2 = 5,71% (p = 0,396).

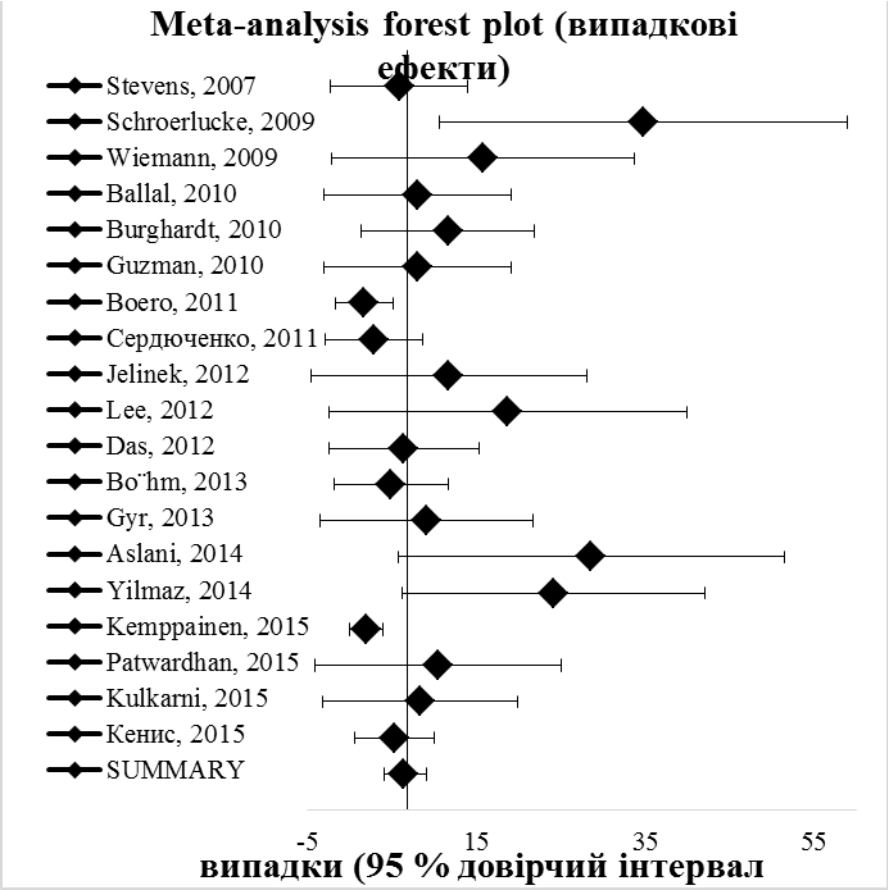

Рис. 1.9. Результати метааналізу досліджень, присвячених лікуванню фронтальних ЕДКС методом ТОБ НЗ пластинами.

Таблиця 1.4

Оцінювання величини ефекту ускладнень виконання ТОБ НЗ скобами Блаунта

Автор, рік публікації	Кількість ускладнень (Events)	Кількість пацієнтів (Sample size)	Величина ефекту (effect size)	Rate (±95%ДІ)
1	*2*	*3*	*4*	*5*
Pistevos G., 1977 [26]	3	49	0,061	6,12 ± 6,92
Zuege R.C., 1979 [190]	10	56	0,179	17,86 ± 11,06
Fraser R.K., 1995 [191]	2	27	0,0749	7,41 ± 10,27
Mielke, 1996 [192]	1	25	0,04	4,00 ± 7,84
Volpon, 1997 [193]	2	23	0,087	8,70 ± 12,05
Stevens, 1999 [194]	5	76	0,066	6,58 ± 5,77
Raab, 2000 [141]	10	25	0,4	40,00 ± 24,79
Degreef I, 2003 [195]	10	44	0,227	22,73 ± 14,09

Продовження табл. 1.4

1	*2*	*3*	*4*	*5*
Westberry D.E., 2004 [196]	4	23	0,174	17,39 ± 17,04
Skyttä E.T., 2005 [197]	5	112	0,045	4,46 ± 3,91
Park S.S., 2005 [198]	8	26	0,308	30,77 ± 21,32
Stevens P.M., 2006 [34]	4	12	0,333	33,33 ± 32,67
Castaneda, 2008 [143]	6	40	0,15	15,00 ± 12,00
Shin, 2010 [142]	3	19	0,158	15,79 ± 17,87
Jelinek, 2012 [158]	1	18	0,056	5,56 ± 10,89
SUMMARY			**0,107**	**10,76 ± 3,88**

Примітка. df = 14

Обрали модель випадкових ефектів (Random Effect Model, v = 0,00264), гетерогенність Q = 20,23 I^2 = 25,8% (p = 0,163).

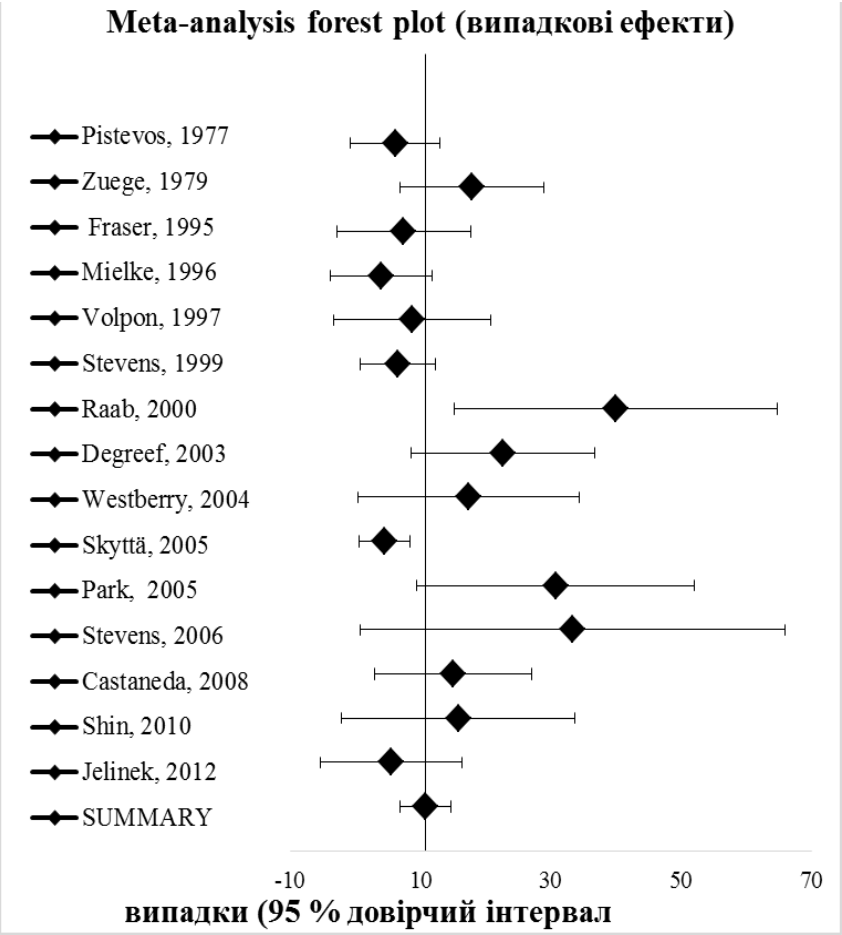

Рис. 1.10. Результати метааналізу досліджень, присвячених лікуванню фронтальних ЕДКС методом ТОБ НЗ скобами.

Таблиця 1.5

Оцінювання величини ефекту ускладнень виконання ТОБ НЗ трансфізарними гвинтами

Автор, рік публікації	Кількість ускладнень (Events)	Кількість пацієнтів (Sample size)	Величина ефекту (effect size)	Rate (±95 % ДІ)
Khoury J.G., 2007 [199]	2	30	0,067	6,67 ± 9,20
De Brauwer V., 2008 [200]	4	25	0,16	16,00 ± 15,67
Mesa P.A. 2009 [201]	1	52	0,019	1,92 ± 3,77
Shin S.J., 2010 [142]	1	23	0,043	4,35 ± 8,52
SUMMARY			**0,032**	**3,39 ± 3,16**

Примітка. df = 3

Обрали модель фіксованих ефектів (Fixed Effect Model), гетерогенність Q = 3,59, I^2=16,62%, (p = 0,47).

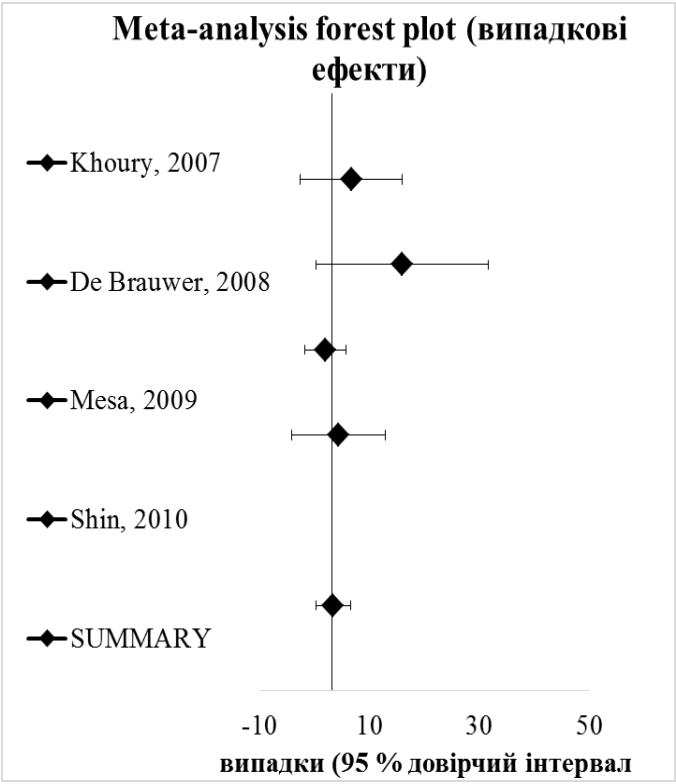

Рис. 1.11. Результати метааналізу досліджень, присвячених лікуванню фронтальних ЕДКС методом ТОБ НЗ трансфізарними гвинтами.

Вибір методу аналізу визначається типом аналізованих даних (бінарні або безперервні) і типом моделі (фіксованих або випадкових ефектів). Бінарні дані зазвичай аналізують шляхом обчислення відношення шансів (ВШ), відносного ризику (ВР) або різниці ризиків та зіставляють у вибірках. Усі зазначені показники характеризують ефект втручань. Подання бінарних даних у вигляді загальної оцінки шансів зручно використовувати під час статистичного аналізу.

Був проведений розрахунок порівняння трьох груп **попарно між собою** шляхом розрахунку абсолютного ризику (АР), відносного ризику (ВР) і оцінки шансів (ОШ) із 95 % довірчим інтервалом (табл. 1.6–1.8).

Таблиця 1.6

Розрахунок абсолютного ризику для груп «Неблоковані пластини» та «Скоби Блаунта»

Групи	Є покращення	Без покращення	АР
Неблоковані пластини	896	61	0,936259143
Скоби Блаунта	619	74	0,893217893

ВР для груп «Неблоковані пластини» та «Скоби Блаунта» дорівнює 1,048 (95 % ДІ від 1,016 до 1,081), а ОШ – 1,76 (95 % ДІ від 1,23 до 2,5). Отриманий результат означає, що для двох зазначених способів ТОБ НЗ шанс розвитку ускладнень статистично вищий у групі неблокованих пластин.

Таблиця 1.7

Розрахунок абсолютного ризику для груп «Трансфізарні гвинти» та «неблоковані пластини»

Групи	Є покращення	Без покращення	АР
Трансфізарні гвинти	130	8	0,942028986
Неблоковані пластини	896	61	0,936259143

ВР для груп «Трансфізарні гвинти» та «неблоковані пластини» дорівнює 1,01 (95 % ДІ от 0,962 до 1,052), а ОШ – 1,106 (95 % ДІ від 0,52 до 2,36). Отриманий результат відображує незначущу різницю між двома групами (трансфізарні гвинти та неблоковані пластини) за ускладненнями.

Таблиця 1.8

Розрахунок абсолютного ризику для груп «Трансфізарні гвинти» та «Скоби Блаунта»

Групи	Є покращення	Без покращення	АР
Трансфізарні гвинти	130	8	0,942028986
Скоби Блаунта	619	74	0,893217893

ВР для груп «Трансфізарні гвинти» та «Скоби Блаунта» дорівнює 1,055 (95 % ДІ від 1,0076 до 1,107), а ОШ – 1,943 (95 % ДІ від 0,91 до 4,13). Отриманий результат означає, що шанс розвитку ускладнень між двома групами («Трансфізарні гвинти» та «Скоби Блаунта») за ускладненнями статистично незначуща.

Для визначення характерних ускладнень для кожного з методів був проведений аналіз кожної статті (табл. 1.9).

У результаті проведеного аналізу встановлено, що серед найчастіших ускладнень у пацієнтів, яким ТОБ НЗ виконано неблокованою пластиною, є перелом та міграція гвинта (загалом 42,6 %), а також неефективна або гіперкорекція фронтальної ЕДКС (32,8 та 14,8 %). Відзначимо, що більшу частину випадків, в яких відмічено міграцію гвинта, склали пацієнти з порушенням якості кісткової тканини (з фосфат-діабетом, мукополісахарідозами), а також молодші за 5 років [188, 189]. Серед осіб, в яких відзначено перелом гвинта, більшість припадає на пацієнтів із хворобою Ерлахера-Блаунта з надлишковою масою тіла [36]. Окремої уваги заслуговують пацієнти із гіперкорекцією (14,8 %), яка зазвичай виникає через порушення режиму контрольних оглядів [158, 186]. Неефективну корекцію

відмічали у пацієнтів з обмеженим потенціалом до зростання, причиною якого може бути основне захворювання або вікові обмеження (14-15 років). Інші важливі дослідження, результати яких не увійшли до метааналізу, представлені у табл. 1.10.

Таблиця 1.9

Ускладнення різних способів ТОБ НЗ за даними літератури

Ускладнення	Неблокована пластина		Скоби Блаунта		Трансфізарні гвинти	
	абс	%	абс	%	абс	%
Перелом гвинта	16	26,2	-	-	-	-
Міграція фіксатора	10	16,4	40	54	-	-
Перелом пластини	1	1,6	-	-	-	-
Неефективна корекція	20	32,8	11	14,9	2	25
Гіперкорекція	9	14,8	5	6,8	3	37,5
Вторинна деформація	2	3,3	-	-	-	-
Інфекція м’яких тканин	3	4,9	9	12,2	-	-
Подразнення шкіри імплантатом	-	-	-	-	1	12,5
Некоректне встановлення гвинтів	-	-	-	-	1	12,5
Келоїдний рубець	-	-	4	5,4	1	12,5
Передчасне закриття НЗ	-	-	3	4,0	-	-
Контрактура колінного суглоба	-	-	2	2,7	-	-
Всього	61		74		8	

На нашу думку, класифікацію ускладнень виконання ТОБ НЗ довгих кісток необхідно доповнити двома пунктами:

1. Ускладнення внаслідок порушення режиму контрольних оглядів пацієнтом – порушення комплаєнса (*англ.* compliance – дотримання призначень).

2. Ятрогенні ускладнення, які виникають внаслідок необґрунтованого або помилкового використання методу ТОБ НЗ.

Таблиця 1.10

Ускладнення, описані в роботах, які не увійшли до аналізу

Автор, рік видання	Тип дослідження / вид фіксатора	Ускладнення
Burghardt R.D. , 2010 [37]	Анкетування / неблокована пластина	перелом гвинта у 65 пацієнтів
Momaya A., 2015 [202]	клінічний випадок / неблокована пластина	синовіальна фістула після видалення пластини
Bachmann M.,2014 [203]	експериментальне дослідження на трупах / неблокована пластина	ушкодження медіальної наколінково-стегнової зв'язки (MPFL) за умов медіального блокування дистальної НЗ стегнової кістки
Al-Aubaidi Z., 2015 [204]	клінічний випадок/ неблокована пластина	стрес-перелом дистального відділу стегнової кістки після видалення 8-подібної пластини

Обмеження дослідження:

1. Пошук, аналіз літератури, та відбір даних проведений одним дослідником.

2. У метааналіз включені дослідження II–IV рівня доказовості, що обмежує статистичну силу отриманих результатів (відповідає категорії C) [205].

Висновки. Середня частота ускладнень після виконання ТОБ НЗ різними способами не перевищує 10 %. До найчастіших ускладнень різних способів ТОБ НЗ належать пов'язані з фіксатором (його перелом, міграція).

Метааналіз виявив меншу імовірність отримання ускладнень у разі виконанні ТОБ НЗ скобами Блаунта порівняно з іншими способами (при цьому різниця статистично значуща). Виконання ТОБ НЗ неблокованими пластинами супроводжується розвитком менш тяжких ускладнень (не виявлено жодного випадку передчасного закриття НЗ).

Підсумовуючи, можна виділити такі методи однобічного блокування НЗ довгих кісток, які застосовують для лікування фронтальних ЕДКС (табл. 1.11):

- постійного однобічного блокування НЗ, яке може бути виконано шляхом постійної фіксації НЗ одним із фіксаторів або операції геміепіфізеодезу;
- ТОБ НЗ.

Таблиця 1.11

Характеристика методик однобічного блокування НЗ довгих кісток

Вид блокування	**Характеристики блокування**
Постійне блокування НЗ	**Геміепіфізеодез** - відкрита техніка за Phemister, - перкутанне свердління-кюретаж (за Canale, Bowen, Macnicol)
	Показання: - Кутові епіметафізарні деформації довгих кісток **Анатомічна локалізація:** кульшовий, колінний, надп'ятковий суглоби **Вид фіксаторів:** канюльовані гвинти з частковою нарізкою
Тимчасове блокування НЗ	**Техніка:** - Степлирування (скобами Блаунта) - Перкутанна фіксація трансфізарними гвинтами (PETS-техніка) - Фіксація пластиною із гвинтами
	Показання: - Кутові епіметафізарні деформації довгих кісток **Анатомічна локалізація:** кульшовий, колінний, надп'ятковий суглоби **Вид фіксаторів:** - скоби Блаунта - пластина з гвинтами - канюльовані гвинти з частковою нарізкою

Як відзначають більшість авторів, позитивними сторонами методик, заснованих на блокуванні НЗ, є можливість виконання кутової корекції довгих кісток малоінвазивно, тобто без виконання остеотомії.

При цьому спосіб лікування має і свої недоліки. Зокрема, до обмежень методу постійного блокування НЗ слід віднести незворотність ушкодження росту НЗ через формування зони синостозу. Тому використовуючи вказаний метод у лікуванні фронтальних ЕДКС, необхідно визначити точний час виконання хірургічного втручання. У разі помилки може сформуватись неповна або надмірна корекція деформація (гіперкорекція), що значно обмежує показання до його застосування (вік 13 до 15 років, легкі форми ЕДКС.

Слід також зауважити, що методики, засновані на виконанні постійного чи тимчасового однобічного блокування, можуть бути використані лише для корекції одноплощинних деформацій (у фронтальній, сагітальній площині), а також мають обмежено застосовуватись за наявності додаткового вкорочення кістки. Методики тимчасового блокування передбачають можливість відновлення росту НЗ, тобто дають змогу проводити зворотне блокування НЗ, що значно розширює можливості та показання до використання методу.

1.7 Морфологічні зміни наросткової зони в умовах тимчасового однобічного блокування фіксаторами різних типів

Вивчення наукової літератури показало обмеженість фундаментальних досліджень та інформації щодо морфологічних змін НЗ в умовах ТОБ НЗ із використанням фіксаторів різних типів. Виявлено декілька експериментальних робіт, присвячених дослідженню морфологічних змін НЗ в умовах ТОБ скобами Блаунта та пластинами (табл. А.1).

Отримані результати не дозволили чітко визначити основний характер змін структури та функції хондроцитів у різних шарах НЗ в умовах однобічного блокування та відповісти на питання характеру змін НЗ в

динаміці в разі використання фіксаторів різних типів [147–149, 167, 168, 206–211]. Виявлені суперечливі результати експериментальних робіт, присвячених порівняльним дослідженням впливу фіксаторів різних типів на темпи розвитку деформації довгих кісток [143, 151].

Таким чином, аналіз наукової літератури показав, що хірургічне лікування фронтальних ЕДКС у дітей сьогодні проводять двома методами: заснованими на використанні коригувальної остеотомії та на виконанні постійного або тимчасового однобічного блокування НЗ фіксаторами різних типів. Найпоширенішим є хірургічне лікування фронтальних ЕДКС у дітей методом ТОБ НЗ пластиною. Для виконання ТОБ НЗ довгих кісток запропоновані різноманітні способи та фіксатори, результати використання яких потребують подальшого дослідження. Метод є перспективним та потребує подальшого розвитку та вивчення.

Невирішеними залишаються такі питання:

- аналіз характеру та кількості ускладнень у разі використання різних способів ТОБ НЗ у лікуванні фронтальних ЕДКС у дітей (пластинами, скобами Блаунта або трансфізарними гвинтами);

- морфологічні зміни НЗ в умовах ТОБ НЗ фіксаторами різного типу;

- залежність особливостей блокування НЗ від дизайну фіксатора, порівняння біомеханічних властивостей фіксаторів;

- відсутність алгоритму розрахунку / прогнозування корекції кутової епіметафізарної деформації довгої кістки в разі використання однобічного блокування НЗ.

РОЗДІЛ 2
МАТЕРІАЛ ТА МЕТОДИ ДОСЛІДЖЕНЬ

В основу клінічної частини роботи покладений аналіз результатів лікування 37 хворих з фронтальними ЕДКС (*genu varum, genu valgum*), яким проведено хірургічне лікування з використанням двох методів корекції: ТОБ НЗ довгих кісток та коригувальної остеотомії.

Експериментальна частина вміщує рентгенологічні дослідження формування варусної деформації великогомілкової кістки кролів в умовах ТОБ НЗ фіксаторами різних типів, а також морфологічні дослідження змін проксимальної НЗ великогомілкової кістки кролів в умовах їх ТОБ на різні терміни із використанням фіксаторів різних типів.

Біомеханічні дослідження передбачали математичне моделювання (з використанням методу кінцевих елементів) системи «проксимальний відділ великогомілкової кістки дитини – фіксатор» та оцінювання змін напружено-деформованого стану (НДС) в її елементах за умов використання фіксаторів різних типів у разі прикладення навантажень, характерних для варусної ЕДКС, та в умовах поздовжнього зростання НЗ.

2.1 Характеристика клінічного матеріалу

Матеріалом для клінічного дослідження стали 37 хворих із помірними одноплощинними фронтальними деформаціями колінного суглоба (до 35°), в яких сумарне вкорочення кінцівки не перевищувало 2,0 см. Усім пацієнтам проведено хірургічне лікування у відділенні дитячої ортопедії ДУ «ІПХС ім. проф. М.І. Ситенка НАМН» у період 2006-2016 рр.

У період з 2010 до 2016 рр. 18 пацієнтів пройшли лікування фронтальних ЕДКС методом ТОБ НЗ та були включені в Групу 1 для подальшого аналізу.

Відповідно до дизайну дослідження в контрольну групу (Група 2) включені 19 хворих із фронтальними ЕДКС, яким хірургічне лікування проведено із застосуванням методу коригувальної остеотомії з подальшою фіксацією кісткових фрагментів за допомогою АЗФ. Пацієнти Групи 2 відібрана під час аналізу архівного матеріалу клініки дитячої ортопедії ІПХС ім. проф. М.І. Ситенка. Аналіз пацієнтів Групи 2 виконаний ретроспективно.

Таким чином, метою клінічних досліджень було порівняння ефективності двох методів хірургічного лікування помірних фронтальних ЕДКС у дітей – коригувальної остеотомії з подальшою фіксацією за допомогою АЗФ та ТОБ НЗ.

В основу дослідження покладена гіпотеза, що метод ТОБ НЗ у дітей неблокованою пластиною із двома гвинтами є порівнянним за ефективністю, але менш травматичним у лікуванні помірних фронтальних ЕДКС у дітей порівняно з методом коригувальної остеотомії.

Тип дослідження визначений нами як проспективне клінічне дослідження із ретроспективною групою порівняння (рівень доказовості 3).

Під час аналізу історій хвороб у 4 хворих Групи 2 відмічені випадки рецидивів ЕДКС, для усунення яких у подальшому повторно виконано хірургічне лікування методом коригувальної остеотомії. Також у випадках двобічної деформації в пацієнтів Групи 2 операції на кожному із суглобів виконували поетапно (тобто не під час одного хірургічного втручання / не одночасно). Термін між операціями коливався в межах від 10 міс. до 1,5 років. Через це для статистичного аналізу вирішено розглядати зазначені випадки як нового пацієнта. Характеристика груп пацієнтів із фронтальними ЕДКС та методів хірургічного лікування відповідно до прийнятих правил, тобто з урахуванням рецидивів деформації, відображена у табл. 2.1.

Розподіл хворих досліджуваних груп за статтю, віком та етіологічним чинником фронтальних ЕДКС показаний у табл. 2.2 та на рис. 2.1.

Таблиця 2.1

Характеристика груп та методів хірургічного лікування в дітей з варусними та вальгусними ЕДКС з урахуванням рецидивів та етапних втручань

Група (метод хірургічного лікування)	Кількість пацієнтів з ЕДКС		Всього
	вальгусною	варусною	
Група 1 (дослідна) (Метод ТОБ НЗ)	12	6	18
Група 2 (контрольна) (Метод коригувальної остеотомії)	10	18	28

Таблиця 2.2

Розподіл хворих досліджуваних груп за віком, статтю, етіологічним чинником фронтальних ЕДКС

Характеристики	**Група 1**	**Група 2**
стать: чоловіча жіноча	10 (56 %) 8 (44 %)	7 (25 %) 21 (75 %)
Середній вік (роки + міс.)	8 +3 (від 4 + 2 до 12 + 10)	11+2 (від 4 + 5 до 15+2)
Колінний суглоб:	25	31
- правий - лівий	15 10	18 13
Варусна ЕДКС:	7	19
- внаслідок ХЕБ - постравматична - диспластична - постінфекційна - внаслідок фіброзної дисплазії - внаслідок фосфат-діабету	3 - 1 1 - 2	15 - 4 - - -
Вальгусна ЕДКС:	18	12
- постравматична - диспластична - ідиопатична - постінфекційна - поєднана з недосконалим остеогенезом - поєднана з ДЦП	- 10 4 - 2 2	- 8 2 2 - -

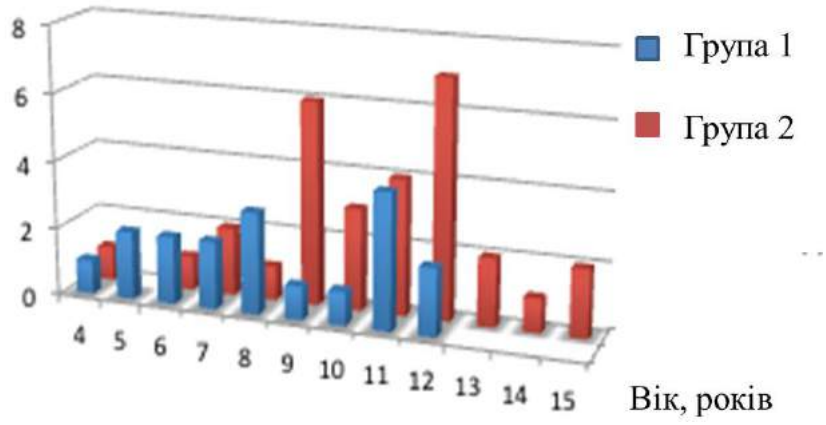

Рис. 2.1. Діаграма розподілу хворих Групи 1 та Групи 2 за віком.

Як видно з табл. 2.2, серед досліджуваних пацієнтів переважали особи жіночої статі (загалом по групах 66,67 %). Серед пацієнтів Групи 1 виявлено більшу кількість вальгусної ЕДКС (66,5 %), Групи 2 – варусної (60 %). Найчастіше патологічні фронтальні ЕДКС відзначали у пацієнтів обох груп у віковий період від 6 до 13 років.

Для виконання дослідження проведено аналіз таких клініко-рентгенологічних показників:

1) кутових параметрів колінного суглоба до та після хірургічного лікування фронтальних ЕДКС в обох групах (aTFA, MPTA, mLDFA, MAZ);

2) час операції;

3) кількість днів, проведених у стаціонарі після виконання хірургічного втручання;

4) кількість діб у післяопераційному періоді, коли пацієнти отримували аналгетики (враховували прийом наркотичних та нестероїдних протизапальних препаратів). Зазначений критерій був обраний через відсутність даних щодо інтенсивності больового синдрому за ВАШ в історіях хвороб пацієнтів Групи 2. На наш погляд, цей критерій опосередковано характеризує інтенсивність больового синдрому у пацієнтів досліджуваних груп;

5) кількість виконаних рентгенологічних досліджень (сесій) від моменту хірургічного втручання до припинення лікування (видалення фіксатору);

6) кількість ускладнень.

До ускладнень лікування ми не відносили рецидиви, оскільки період спостереження за пацієнтами Групи 1 є відносно коротким, що не дає змоги робити висновки відносно рецидивів після лікування методом ТОБ НЗ, а відповідно й порівняти рецидиви в разі використання двох досліджуваних методів.

Зазначені показники визначали під час аналізу історій хвороби. Частина показників належить до передопераційного періоду, інша – до інтра- та післяопераційного періоду.

Для вибору методу аналізу цих показників проведено дослідження для визначення закону їх розподілу, результати якого представлені в табл. 2.3. Як критерій перевірки на нормальний закон розподілення був обраний W-критерій Шапіра-Уілка із рівнем значущості p = 0,05.

Таблиця 2.3

Значимість W-критерію Шапіро-Уілка для аналізованих показників

Показник	Значення значимості p W-критерію Шапіро-Уілка
aTFA до операції, град	0,00002
aTFA після операції, град	0,00001
mLDFA до операції, град	< 0,00001
mLDFA після операції, град	< 0,00001
MPTA до операції, град	< 0,00001
MPTA після операції, град	< 0,00001
MAZ до операції	< 0,00001
MAZ після операції	< 0,00001
Кількість рентгенівських знімків	0,00041
Час операції, хвилини	0,02487
Кількість діб прийому анальгетиків, доби	0,00245
Кількість днів у стаціонарі після виконання хірургічного втручання	0,00003
Кількість ускладнень	< 0,00001

Проведений аналіз показав, що усі параметри не належать до нормального закону розподілу, саме тому для подальших досліджень був обраний розрахунок медіани замість середнього по групам.

У табл. 2.4 наведені p-значення критерію Манна-Уітні для статі та віку хворих досліджуваних груп.

Таблиця 2.4

Значущість критерію Манна-Уітні для статі та віку хворих Групи 1 та Групи 2 із вальгусною та варусною ЕДКС.

Варусна ЕДКС	
p-value Стать	0,102087
p-value Вік	0,136003
Вальгусна ЕДКС	
p-value Стать	0,242114
p-value Вік	0,063372

Результати аналізу величин кутової деформації колінних суглобів за показниками рентгенологічних досліджень у пацієнтів обох досліджуваних груп до хірургічного лікування та значимість критерію Манна-Уітні для кожного параметра представлені табл. 2.5.

Таблиця 2.5

Кутові параметри фронтальних ЕДКС у дітей Групи 1 та Групи 2 до операції та значимість критерію Манна-Уітні для кожного параметра

Показники	Група 1	Група 2
	Варусна ЕДКС	
	Me (10 %, 90 %)	Me (10 %, 90 %)
1	*2*	*3*
aTFA	13,5 (12, 17)	13 (12, 20)
p-value	0,890517	
mLDFA,°	90,5 (85, 98)	89 (88, 89)
p-value	0,146199	
MPTA,°	81 (76, 89)	80 (74, 82)
p-value	0,229067	
MAZ	3 (2, 3)	3 (1, 3)
p-value	0,744945	

Продовження табл. 2.5

	Вальгусна ЕДКС	
aTFA	16 (12, 25)	16 (12, 17)
p-value	0,094116	
mLDFA,°	82 (79, 95)	79,5 (78, 88)
p-value	0,137053	
MPTA,°	90 (89, 98)	90 (89, 100)
p-value	0,429134	
MAZ	3 (2, 3)	3 (3, 3)
p-value	0,535259	

Таким чином, у результаті проведеного аналізу виявлено, що Група 1 та Група 2 є однорідними за параметрами віку, статі, а також за всіма параметрами деформацій колінних суглобів ($p > 0,05$).

Пацієнтам обох груп виконано хірургічну корекцію одним із зазначених методів. У пацієнтів Групи 1, в яких спостерігали двобічну ЕДКС, хірургічне лікування проводили одноетапно, тобто виконували однобічне блокування НЗ всіх деформованих сегментів. Саме тому кількість суглобів та блокованих сегментів буде відрізнятись від кількості пацієнтів.

У пацієнтів Групи 2 за наявності двобічної деформації хірургічне лікування виконували поетапно.

Тип та характер хірургічних втручань у пацієнтів наведено в табл. 2.6.

Таблиця 2.6

Характеристика та кількість хірургічних втручань
у пацієнтів досліджуваних груп

Вид деформації	ТОБ НЗ (Група 1)		Коригувальна остеотомія (Група 2)	
	кількість суглобів	кількість блокованих сегментів	кількість суглобів	кількість коригувальних остеотомій
Варусна ЕДКС	7	9	19	19
Вальгусна ЕДКС	18	24	12	14
Всього	25	33	31	33

2.2 Методики клінічних досліджень

Обстеження хворих проводили відповідно до загальноприйнятих методик клінічних досліджень [40, 43, 85].

Спочатку визначали скарги хворих, збирали анамнез життя та захворювання. Зазвичай хворі та їх батьки скаржилися на деформацію на рівні колінних суглобів, порушення ходи, легку втомлюваність, болі в колінних суглобах та ділянці стоп після підвищеної фізичної активності.

Під час вивчення анамнестичних даних уточнювали час виникнення, динаміку розвитку деформації колінних суглобів, отримували інформацію про перенесені специфічні та неспецифічні інфекційні захворювання опорно-рухової системи (пупковий сепсис в перинатальному періоді, або остеомієліт), травми в анамнезі. Під час збору інформації про сімейний анамнез визначали наявність та динаміку розвитку деформації колінних суглобів у батьків в аналогічний віковий період, з’ясовували наявність патологічних форм фронтальних ЕДКС у родичів першої та другої лінії зі сторони обох батьків.

Огляд хворого розпочинали з оцінювання характеру статури пацієнта (пропорційна, різомелія, мезомелія), визначення зросту з оцінкою згідно з центильними інтервалами певного віку. Візуальне оцінювання осьових параметрів / форми нижніх кінцівок проводили під час огляду спереду та збоку для визначення фронтальних (варусна чи вальгусна) або сагітальних (антекурвація чи рекурвація) деформацій колінного суглоба. За допомогою гоніометра та ортопедичної рулетки визначали клінічний великогомілково-стегновий кут (рис. 2.2), міжвиросткову та міжкісточкову відстані.

Згідно з інформацією C.H. Heath та співавт. [65], у дітей за наявності фізіологічної варусної епіметафізарної деформації колінних суглобів міжвиросткова відстань становить менш ніж 6 см, а в разі фізіологічної вальгусної епіметафізарної деформації колінних суглобів міжкісточкова відстань становить менше ніж 8 см. Відхилення зазначених показників

свідчить про патологічний характер ЕДКС у дитини та потребує проведення подальшого диспансерного спостереження і виконання етапних рентгенологічних досліджень.

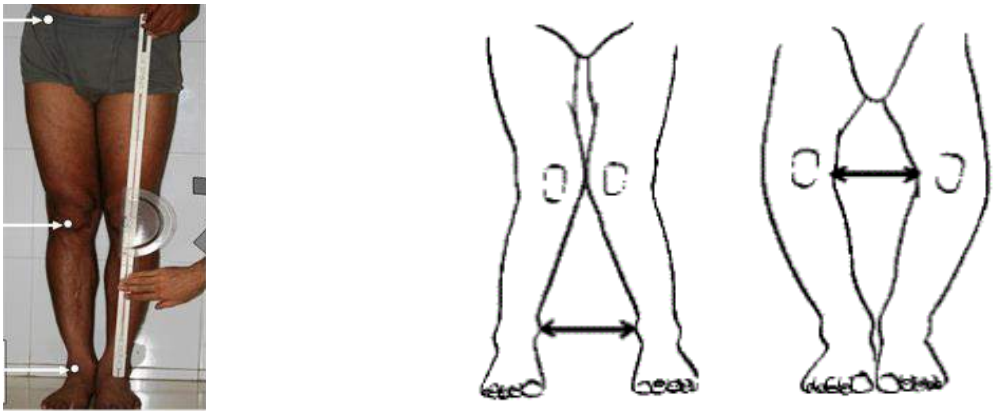

а б

Рис. 2.2. Клінічне дослідження осьових параметрів нижніх кінцівок у дітей:

а) ілюстрація визначення ВСК$_{кл}$;

б) схема визначення міжкісточкової та міжвиросткової відстані.

Усім пацієнтам також виконували оцінювання ротаційного профайлу [42, 43]:

- визначали характер ходи та кут відхилення стопи під час ходьбі (*англ.* foot progression angle, FPA) – це кут між віссю стопи та лінією напрямку руху. Цю величину визначають, поки дитина ходить вздовж намальованої прямої лінії. Негативні значення присвоюють у разі відхилення пальців стопи досередини. Хода із установкою переднього відділу стопи назовні або досередини (переклад з *англ*. out-toe gait та in-toe gait, відповідно) (рис. 2.3, а);

- визначали кут антеверсії проксимального відділу стегнової кістки, кут версії проксимального відділу гомілки (рис. 2.3, б) [42].

Додатково визначали стабільність зв’язкового апарату колінного суглоба (фронтальну, сагітальну), наявність гіпермобільності колінного суглоба та наколінка, а також біль під час пальпації в ділянці колінного

суглоба [42, 43, 75]. Аналізували пасивний і активний обсяг рухів у суглобах нижньої кінцівки, а також для визначення ознак неврологічної етіології деформації кінцівок оцінювали неврологічний статус, а саме: тонус, силу м’язів нижніх кінцівок, сухожилкові рефлекси, наявність патологічних рефлексів та симптомів.

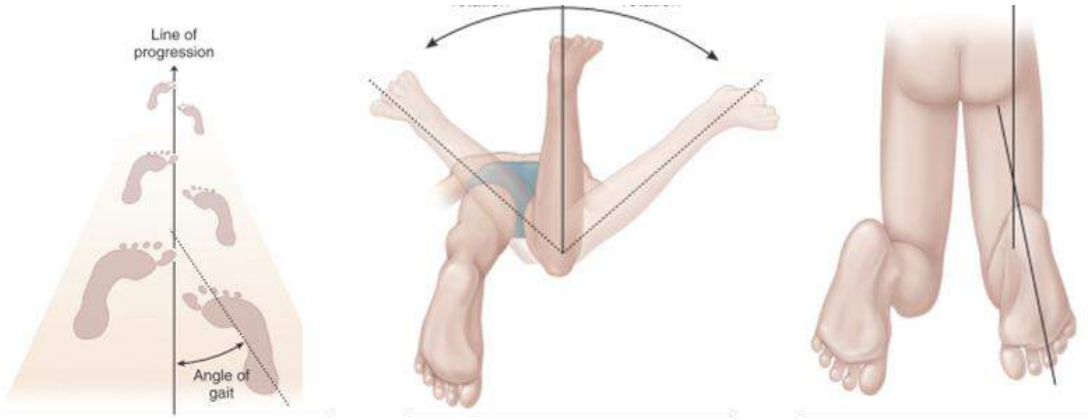

а б в

Рис. 2.3. Схема визначення «ротаційного профайлу» в дітей: а) кута відхилення стопи під час ходьбі; б) кута версії стегнової кістки; в) кута версії кісток гомілки (адаптовано за L. Stahelli, 2008 [42]).

Для діагностики фізіологічної ЕДКС у дітей, зазвичай, достатньо виконати клінічне дослідження та клінічне визначення кутових параметрів нижніх кінцівок ($ВСК_{кл}$, кутові параметри ротаційного профайлу). Оцінюють зазначені параметри з урахуванням даних нормального розвитку нижніх кінцівок у дітей [64, 65, 219].

Ознаками патологічної форми фронтальних ЕДКС у дітей є:

- наявність асиметричної ЕДКС;

- невідповідність показника $ВСК_{кл}$ віковим нормам (відхилення параметра на більш ніж 2 сигмальних відхилення) (див. рис. 1.1);

- значення показників міжвиросткової відстані понад 6 см (за *genu varum*) та міжкісточкової відстані понад 8 см (за *genu valgum*).

- затримка нормального регресу ЕДКС (на 1 рік і більше);

- наявність супутнього вкорочення, деформацій нижньої кінцівки;
- асиметрична статура, низький зріст дитини.

Зазначені зміни є показанням до проведення рентгенологічного обстеження та динамічного спостереження за дитиною [40, 43, 70].

Оцінювали також наявність різниці за довжиною нижніх кінцівок шляхом визначення перекосу таза та посегментного визначення довжини нижніх кінцівок відповідно до загальноприйнятих методик.

Клінічне обстеження дало змогу виявити пацієнтів з патологічною формою ЕДКС, а в деяких випадках і запідозрити або встановити її причину.

2.3 Променеві методи дослідження пацієнтів

Променеві методи дослідження (рентгенографія, магнітно-резонансна та комп'ютерна томографія) відіграють провідну роль у встановленні етіології фронтальних ЕДКС та оцінюванні динаміки змін кутових параметрів колінного суглоба в дітей, зокрема й у післяопераційному періоді.

Протокол рентгенологічного та рентгенометричного дослідження в пацієнтів з фронтальними ЕДКС. Стандартний протокол рентгенологічного обстеження дітей з фронтальними ЕДКС містить рентгенографію обох нижніх кінцівок на всій довжині в положенні двохопорного стояння з правильною орієнтацією наколінка (звернені вперед). Центральний рентгенівський промінь направляють на суглобову щілину, яка проектується на 1,5-2 см нижче верхівки наколінка. Фокусна відстань має дорівнювати 1,4-1,2 м. Рентгенометричний аналіз отриманих зображень з оцінюванням кутових параметрів колінного суглоба проводили відповідно до протоколу, запропонованому D. Paley [116], а також додатково визначали зону проекції механічної осі кінцівки за класифікацією P. Stevens (рис. 2.4).

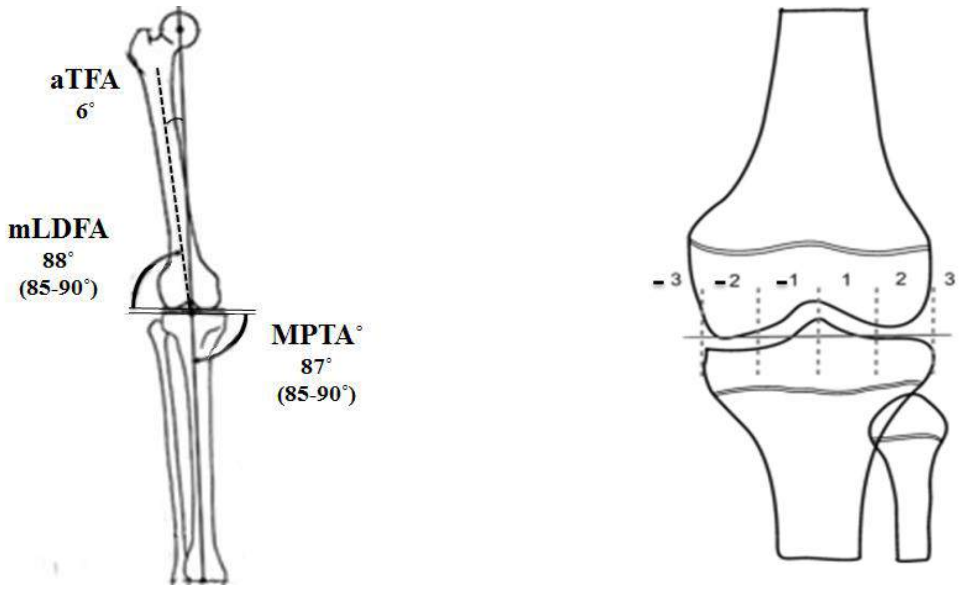

а б

Рис. 2.4. Схема оцінювання деформації колінного суглоба: а) визначення кутових параметрів орієнтації суглобових поверхонь кісток по відношенню до механічної осі нижньої кінцівки з універсальною номенклатурою за D. Paley [116]; б) визначення зони розташування механічної осі по відношенню до центру колінного суглобу за P. Stevens [6].

Згідно із зазначеними методиками визначали наступні показники:

- mLDFA (скор. з *англ.* mechanical lateral distal femoral angle) – латеральний кут нахилу суглобової поверхні дистального епіфіза стегнової кістки по відношенню до механічної осі нижньої кінцівки, в нормі становить 87° ± 3°;

- MPTA – (скор. з *англ.* medial proximal tibial angle) – медіальний проксимальний кут великогомілкової кістки по відношенню до механічної осі, в нормі становить 87° (87° ± 3°);

- aTFA (скор. з *англ.* anatomical tibiofemoral angle) – анатомічний великогомілково-стегновий кут, визначається між лініями, проведеними відповідно анатомічним осям стегнової та великогомілкової кісток. Цей показник найчастіше використовують у світовій практиці для опису результатів та динамічної зміни осьових деформацій нижніх кінцівок [39, 154];

- MAZ (скор. з *англ*. mechanical axis zone) – зону проекції механічної осі за класифікацією P. Stevens та співавт. [6]. Згідно з методикою, колінний суглоб поділений на 6 зон у фронтальній площині. Медіальну або латеральну зону (+/-)1 вважають фізіологічною, зони 2 та 3 – патологічними. Вони є показанням до хірургічної корекції [6].

Зони із від'ємним значенням (знаком «–») свідчать про варусну, зони із знаком «+» – про вальгусну деформацію колінного суглоба. Нормою вважають, коли механічна вісь кінцівки проходить у «+1», або «–1» зоні.

Також на рентгенограмі визначали форму, розміри, структуру епіметафіза та особливості будови наросткової зони стегнової і великогомілкової кісток. Для уточнення особливостей кісткової структури та за наявності ознак порушення будови хряща, зокрема й наросткової зони, а також навколосуглобових м'яких тканин, за показаннями, виконували магнітно-резонансну (МРТ) або комп'ютерну томографію (КТ) [220].

Одним із показань до виконання КТ-дослідження є діагностика та уточнення локалізації та довжини зони передчасного синостозу НЗ. У своїй роботі ми використали класифікацію зон передчасного закриття / синостозування / аресту НЗ за Peterson H. [221], згідно з якою зони передчасного закриття ділять на центральні, периферичні та комбіновані (рис. 2.5).

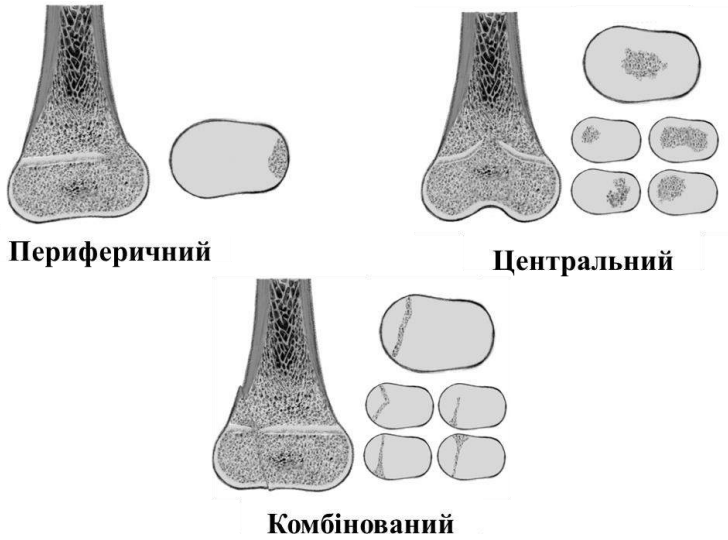

Рис. 2.5. Класифікація зон передчасного закриття НЗ довгих кісток у дітей за Peterson H. [221].

Показник протяжності зони передчасного закриття визначає подальшу хірургічну тактику.

Найчіткіше виявити та визначити довжину зони передчасного закриття НЗ дає змогу комп'ютерна томографія (рис. 2.6).

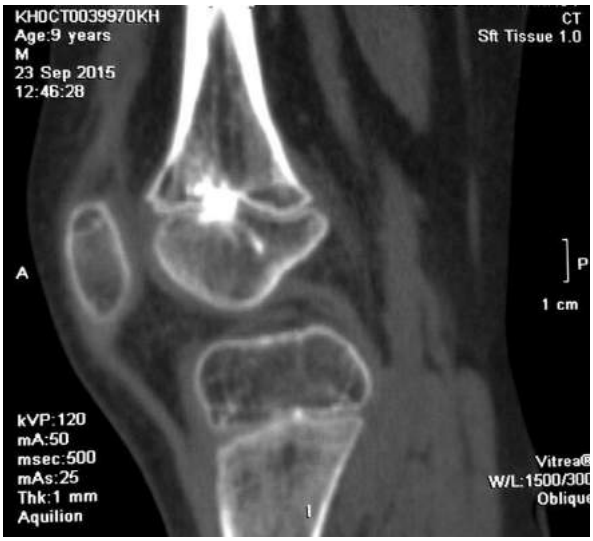

Рис. 2.6. КТ-скан пацієнта Б., 9 років, історія хвороби № 88815: великогомілкова кістка із зоною передчасного закриття дистальної НЗ лівої стегнової кістки, центральна форма.

2.4 Методи хірургічного лікування фронтальних епіметафізарних деформацій колінного суглоба

Для лікуванні фронтальних ЕДКС у досліджуваних пацієнтів використовували два методи:

1) коригувальні остеотомії кісток із фіксацією в АЗФ;

2) тимчасове однобічне блокування наросткової зони кісток.

2.4.1 Хірургічне лікування епіметафізарних деформацій колінного суглоба методом коригувальної остеотомії

Дотепер коригувальна остеотомія залишалась стандартом у лікуванні ЕДКС у дітей. Методика передбачає виконання остеотомії на визначеному

рівні із наступною корекцією положення фрагментів та фіксацією досягнутого положення за допомогою гіпсової пов'язки, заглибних фіксаторів або АЗФ. Найчастіше для фіксації використовують АЗФ, через зручність та можливість дозованої корекції положення кісткових фрагментів, а також можливість навантаження на кінцівку в післяопераційному періоді.

Основою успішного лікування фронтальних ЕДКС за такою методикою є точність виконання передопераційного планування, під час якого визначають рівень та вид коригувальної остеотомії.

Стандартний протокол, який використовують на етапі передопераційного планування для аналізу деформацій кісток кінцівок запропонований D. Paley [116]. Цей протокол представляє собою алгоритм геометричного аналізу деформованої кінцівки, кінцевою метою якого є визначення вершини деформації, або так званої CORA (скор. з *англ*. center of rotational angulation – центра кутової деформації).

Методика корекції деформації із використанням монолатеральних стрижневих АЗФ досконало розроблена в дисертаційному дослідженні С.О. Хмизова та протягом багатьох років успішно застосовується в ІПХС ім. проф. М.І. Ситенка [117].

Протокол операції коригувальної остеотомії довгих кісток. В умовах операційної під СА із додатковою внутрішньовенною седацією обробляють шкіру деформованого та суміжних сегментів за прийнятою методикою бетадином тричі. Виконують розмітку шкірних покровів згідно з передопераційним плануванням. Через проколи шкіри із використанням троакарів та свердел формують канали та вводять у кістку 4-6 конічних різьбових стрижні (діаметром 6 або 7 мм). Проводять попередній монтаж опорних кронштейнів, які фіксують різьбовими муфтами на стрижні, оцінюють коректність їх розташування. Опори АЗФ монтують так, що вони повторюють деформацію кістки. Через розріз шкіри до 1 см за допомогою свердла та дрилі виконують остеотомію кістки на вершині деформації, після чого проводять мануальну одночасну корекцію деформації кістки та

стабілізацію / фіксацію АЗФ шляхом з’єднання їх трирізьбовими штангами та муфтами. Виконують рентгенологічний контроль, під час якого оцінюють правильність осьових співвідношень та коректність встановлення стрижнів. Рани промивають розчинами антисептиків. Шкіру зашивають вузловими швами, накладають асептичні пов’язки. У випадку виконання так званої «високої остеотомії» великогомілкової кістки, тобто остеотомії біля горбистості великогомілкової кістки, попередньо проводили профілактичний м’якотканиний реліз переднього м’язового компартменту гомілки шляхом розсічення фасції та міжм’язової сполучнотканинної перегородки, що є профілактикою розвитку компартмент-синдрому [91].

Кінцевою метою лікування фронтальних ЕДКС у дітей є корекція наявних анатомо-функціональних порушень. Загальноприйнято, що в нормі механічна ось нижньої кінцівки проходить від центру головки стегнової кістки через центр колінного суглоба (+/- 1 зона, за класифікацію P. Stevens), до центру надп’яткового суглоба [6].

Суглобові поверхні кісток колінного та надп’яткового суглобів мають перпендикулярне співвідношення до зазначеної осі (тобто суглобові щілини колінного та надп’яткового суглобів орієнтовані горизонтально), що забезпечує рівномірний розподіл навантажень в процесі акту опори та ходьби.

2.4.2 Хірургічне лікування епіметафізарних деформацій колінного суглоба методом тимчасового однобічного блокування наросткової зони довгих кісток

Метод ТОБ НЗ застосовують для лікування патологічних форм фронтальних ЕДКС у дітей. Фіксацію частини НЗ у дітей досліджуваної групи проводили по випуклій стороні деформації за допомогою неблокованої пластини, проте можуть бути також використані й інші фіксатори (скоби Блаунта, трансфізарні гвинти). У досліджуваній групі, у 17 пацієнтів (94 %) однобічне блокування було виконано із застосуванням неблокованої

пластини із 2 гвинтами «Інмайстерс», ще у 1 пацієнта блокування було виконано із використанням оригінальної запропонованої пластини із двома петльовими механізмами «Стабіліс». Докладний опис методики виконання ТОБ НЗ довгих кісток та запропонованого фіксатору представлений у Розділі 4.

2.5 Особливості ведення хворих до та після хірургічного лікування методом тимчасового однобічного блокування наросткової зони

Під час надходження хворого до клініки виконували загальноприйняті клінічні, рентгенологічні та лабораторні обстеження. Через 1-2 доби після повного обстеження проводили хірургічне втручання під спинальною анестезією із внутрішньовенною седацією. У найближчому післяопераційному періоді призначали антибактеріальні препарати з метою профілактики (цефуроксим (Зинацеф) у відповідній до віку дозі тричі) і симптоматичну терапію. Для лікування больового синдрому призначали нестероїдні протизапальні препарати – НПЗП (ібупрофен, парацетамол) на 1-3 дні.

У випадку лікування фронтальних ЕДКС у дітей методом коригуальної остеотомії в найближчі три доби після операції призначали мультимодальну аналгезію (наркотичні аналгетики та НПЗП), з четверної доби пацієнти отримували НПЗП (ібупрофен, парацетамол) у відповідних до віку дозах.

Перев’язки післяопераційної рани проводили на 2-3-у добу. Пацієнтам призначали фізіотерапію (магнітотерапію на ділянку післяопераційної рани), ЛФК. Мобілізували хворих на наступну добу після операції, повне навантаження на кінцівку дозволяли з 2-ї доби після хірургічного втручання зі зменшенням больового синдрому. Протягом перших 3-5 діб контролювали температуру тіла, досліджували такі показники крові, як рівень гемоглобіну, кількість еритроцитів, гематокрит, кількість лейкоцитів. Пацієнта виписували на амбулаторне лікування на 3-5-у добу після повної мобілізації, а також підтвердження ознак первинного загоєння ран.

У рекомендаціях зазначали необхідність контролю росту та ЕДКС дитини. Динамічне клінічне спостереження проводили кожні три місяці, згідно з протоколом за P. Stevens, під час яких проводили клінічний огляд, визначали функцію оперованої кінцівки, фотографували фіксованість фронтальних ЕДКС (фас та профіль). За наявності ознак клінічно значущої корекції виконували рентгенологічне дослідження, згідно з описаною вище методикою (в середньому 1 раз на 6 міс.).

У випадку нормалізації кутових параметрів колінного суглоба, а саме в разі корекції положення механічної осі кінцівки відповідно до фізіологічних параметрів (проходження її у 1-2 зонах), пацієнта госпіталізували та видаляли пластини з гвинтами або лише один гвинт, розташований у метафізарному відділі кістки. Рішення щодо часткового або повного видалення фіксатора приймали з урахуванням анамнезу, етіології фронтальної ЕДКС, віку пацієнта. У разі високого ризику рецидиву деформації видаляли гвинт із метафазу кістки, у іншому випадку проводили повне видалення фіксатору.

У пацієнтів Групи 2, яким основну корекцію кутової деформації проводили інтраопераційно, у післяопераційному періоді проводили динамічне клінічне спостереження та рентгенологічні дослідження. По рентгенограмах оцінювали осьові параметри та характер перебігу процесів консолідації в зоні остеотомії кісток гомілки. Після консолідації кісткових фрагментів у зоні остеотомії виконували демонтаж АЗФ в умовах стаціонару після проведення клінічної проби. Демонтували АЗФ під внутрішньовенним наркозом.

2.6 Метод математичного моделювання

Важливим етапом під час проведення досліджень, які мають на меті покращення результатів хірургічного лікування будь-яких деформацій довгих кісток із застосуванням певного фіксатора, є вивчення особливостей

системи біомеханічної системи «кістка – фіксатор». У випадку лікування фронтальних ЕДКС у дітей методом ТОБ НЗ клінічний ефект досягається шляхом впливу (механічного блокування) на процеси поздовжнього росту довгих кісток.

Серед відомих методів біомеханічних досліджень значного поширення набув метод кінцевих елементів (МКЕ). Порівняно з іншими МКЕ дає змогу збудувати геометричну модель, наближену до реальної анатомії кісткових структур, а також врахувати механічні властивості досліджуваних тканин та матеріалів й завдати складну тривимірну систему навантажень [68].

Метод кінцевих елементів – один з основних методів вирішення задач механіки деформованого тіла, теплопровідності, гідромеханіки та ін. Ідея методу полягає в апроксимації суцільного середовища з нескінченною кількістю ступенів свободи сукупністю простих елементів, пов’язаних між собою у вузлових точках. Для МКЕ характерний широкий діапазон використання, інваріантність по відношенню до геометрії конструкції та механічних властивостей матеріалів, простота визначення взаємодії конструкції із зовнішнім середовищем (механічне та температурне навантаження, граничні умови тощо), високий ступінь пристосованості до автоматизації всіх етапів розрахунків. Дослідження проводили в лабораторії біомеханіки ДУ «Інститут патології хребта та суглобів ім. проф. М.І. Ситенка НАМН» (свідоцтво про атестацію № 100-129/2014 від 03.07.2014, чинно до 02.07.2018).

Під час створення математичної моделі кісткової структури виконували такі етапи:

– побудову геометричної моделі тіла (елемента, який потребує дослідження);

– складання схеми закріплень і умов навантаження (розроблення та застосування різних схем навантаження, закріплення моделі);

– введення механічних характеристик (пружні постійні) для використовуваних матеріалів (надання окремим елементам моделі певних механічних характеристик;

– проведення розрахунку, який дає змогу отримати дані про величину та розподіл напружень у межах досліджуваної моделі, величину деформації елементів моделі або переміщення елементів моделі.

У зв’язку з тим, що тіло зі складною геометрією неможна описати за допомогою одного математичного виразу, під час побудови геометричної моделі робили спрощення, але при цьому стежили, щоб модель повторювала найбільш значущі анатомічні особливості вихідної анатомічної ділянки кістки.

Моделювання та розрахунки проведені із використанням програм Solid Works та COSMOS Works.

Для дослідження властивостей фіксаторів та вивчення НДС у метаепіфізарному відділі кістки дитини створено 3D-модель великогомілкової кістки.

Структурною особливістю довгих кісток у дітей є наявність наросткової зони, представленої хрящовою тканиною, яка розділяє епіфіз та метафіз. Структура трубчатих кісток неоднорідна: діафізарний відділ кістки складається переважно з компактної кісткової тканини, а проксимальний та дистальний епіфізи мають тонкий шар коркової кістки, а внутрішній об’єм заповнений губчастою кістковою тканиною з іншими механічними властивостями. Для виконання завдання дослідження вирішено, що під час дослідження епіфіза, де структура кістки однорідніша, немає необхідності створювати шари кортикальної та губчастої кісткової тканини. На підставі аналізу КТ-досліджень з 3D-реконструкцією великогомілкової кістки дитини віком 10 років була створена 3D-модель кістки, яка містила наросткову зону товщиною 3 мм (рис. 2.7).

Механічні характеристики кісткової та хрящової тканини (окремих елементів моделі), за даними джерел літератури, мають дуже великий діапазон значень та залежать від віку. Наприклад, межа міцності кісткової тканини великогомілкової кістки у віці 5 років становить 6,77-7,06 МПа, а після 25 років – 2,55-5,88 МПа. Для нашого дослідження ми обрали середні

показники механічних властивостей елементів моделей. Характеристики матеріалів, використаних у розрахунках моделей наведені в табл. 2.7 [222].

а б в г

Рис. 2.7. Модель великогомілкової кістки дитини, що зростає: вигляд спереду (а) та збоку (б); наближено наросткова зона спереду (в) та збоку (г).

Таблиця 2.7

Характеристики матеріалів, використані в розрахунках моделей

Елемент моделі	Матеріал	Модуль пружності, МПа	Коефіцієнт Пуассона	Межа міцності під час стискання, МПа
Дистальна частина	Компактна кістка	5000	0,29	5
Проксимальна частина моделі	Компактна кістка	5000	0,29	5
Середня частина (наросткова зона)	Хрящова Тканина	500	0,35	2,5
Пластина	Титановий сплав Ti-6Al-4V	10480	0,31	827
Елементи кріплення (гвинти)	Титановий сплав Ti-6Al-4V	10480	0,31	827
Скоби	Титановий сплав Ti-6Al-4V	10480	0,31	827

На основі розробленої моделі проксимального відділу великогомілкової кістки дитини були створені додаткові три моделі, в яких виконано однобічне блокування трьома різними фіксувальними пристроями, що використовують у лікуванні фронтальних ЕДКС у дітей:

1) модель, в якій однобічне блокування проксимальної НЗ великогомілкової кістки виконано скобами Блаунта;

2) модель, в якій для блокування НЗ використана блокована пластина (пластина з кутовою стабільністю гвинтів);

3) модель із неблокованою пластиною, в якій можлива зміна кута розташування гвинтів відносно пластини (рис. 2.8).

Довжина гвинтів у моделях дорівнювала половині перетину проксимального епіфіза кістки.

а б в

Рис. 2.8. Моделі, в яких виконано латеральне блокування проксимальної наросткової зони великогомілкової кістки:

а) трьома скобами Блаунта;

б) блокованою пластиною;

в) неблокованою пластиною.

Для визначення впливу однобічного блокування НЗ фіксаторами різних типів на НДС проксимального відділу великогомілкової кістки дитини на створених моделях виконані такі експериментальні моделювання:

1. Дослідження НДС моделі проксимального відділу великогомілкової кістки дитини в разі навантаження в нормі та в умовах, характерних для варусної ЕДКС, а також в умовах ТОБ НЗ фіксаторами різних типів.

2. Дослідження НДС моделі проксимального відділу великогомілкової кістки дитини за умов поздовжнього зростання кістки та ТОБ НЗ фіксаторами різних типів.

Вибір варусної ЕДКС для подальшого дослідження в експерименті на створених моделях проксимального відділу великогомілкової кістки обумовлений найбільшим рівнем ускладнень лікування дітей із зазначеною формою фронтальних ЕДКС, що, за даними окремих авторів, сягає до 80 %. (необхідністю дослідити НДС відразу після встановлення фіксувальних елементів, коли має місце варусна деформація проксимального відділу кістки і залишається незбалансоване навантаження колінного суглоба)**.**

Особливості комп’ютерного моделювання для представлених експериментальних досліджень описані нижче.

Великогомілкова кістка витримує одночасно декілька різних видів навантажень. Для нашого дослідження ми обрали навантаження, яке виникає у фазі одноопорного стояння – осьове (рис. 2.9).



а б

Рис. 2.9. Схема моделі великогомілкової кістки в разі осьового навантаження: а) зона навантаження; б) зона кріплення.

Відомо, що у випадку варусної деформації колінного суглоба відбувається перерозподіл навантажень на медіальний та латеральний виростки великогомілкової кістки зі збільшенням навантаження на медіальний виросток [223].

Для забезпечення необхідних зони та напрямку навантаження ми застосували додаткові елементи навантаження, які контактували безпосередньо з виростками великогомілкової кістки. Під час навантаження величина сили, прикладеної до обох навантажувальних елементів, становила 200 Н (що дорівнює 20,39 кг).

У випадку моделювання навантаження на виростки великогомілкової кістки за умов нормальних осьових взаємовідносин у колінному суглобі (норма), навантаження на медіальний та латеральний виростки було розподілено рівномірно, тобто по 50 %.

Враховуючи результати досліджень [224, 225], для моделювання навантажень на виростки великогомілкової кістки, яке є характерним для варусної деформації її проксимального відділу (*tibia vara*), розподіл виконали так: 60 % на елемент, який навантажує медіальний виросток, та 40 % на елемент, який навантажує латеральний виросток. Дистальна частина кістки була жорстко закріплена, що необхідно для проведення дослідження. Таке віддалене розташування зони кріплення не призводило до додаткового впливу на ділянку дослідження.

Таким чином, виконано серію моделювань навантаження проксимального відділу великогомілкової кістки:

1) у нормі;

2) в умовах, характерних для варусної ЕДКС;

3) в умовах, характерних для варусної ЕДКС у разі однобічного (латерального) блокування проксимальної наросткової зони фіксаторами різних типів (скобами Блаунта, неблокованою та блокованою пластинами).

Для дослідження НДС моделі проксимального відділу великогомілкової кістки дитини за умов поздовжньому росту кістки в умовах

ТОБ НЗ фіксаторами різних типів моделювали ріст кістки у довжину шляхом збільшення висоти наросткової зони за допомогою переміщення її меж в обидві сторони.

Оцінювали НДС моделі шляхом аналізу фронтальних та поперечних зрізів на різних рівнях.

2.7 Експериментальне моделювання

Дослідження проведено в атестованих лабораторіях ДУ «Інститут патології хребта та суглобів ім. проф. М.І. Ситенка НАМН України»: морфології сполучної тканини (Свідоцтво про атестацію № 100-147/2014 р., від 21.07.2014, чинно до 20.07.2018), експериментального моделювання (Свідоцтво про атестацію № 100-143/2014 р., від 17.07.2014, чинно до 16.07.2018).

Експерименти виконані на 32 безпородних кролях-самцях віком 2 міс. з середньою масою тіла (1,5 ± 0,2) кг. Експериментальна модель була валідизована U.S. Aykut, N. Mast [212, 226]. При роботі з тваринами дотримувалися вимог Європейської конвенції про захист хребетних тварин, що використовуються для дослідних та інших наукових цілей та закону України «Про захист тварин від жорстокого поводження» [227]. Протокол проведення експериментів на тваринах затверджений Комітетом з біоетики ДУ «ІПХС ім. проф. М.І. Ситенка НАМН України» (протокол № 116 від 25.03.2013; № 154 від 27.06.2016 р.).

Для проведення ТОБ НЗ довгих кісток в експерименті були виготовлені три види фіксаторів:

1) неблокована пластина (рис. 2.10, а), що дозволяє кутове відхилення гвинтів до 10°;

2) блокована пластина, тобто пластина із кутовою стабільністю гвинтів (рис. 2.10, б).

3) П-подібні металеві скоби самостійно виготовлені із спиць Кіршнера, аналогічні скобам Блаунта [25] (рис. 2.10, в).



а б в

Рис. 2.10. Використані в експерименті фіксатори: а) неблокована пластина з гвинтами; б) блокована пластина з гвинтами; в) скоба Блаунта. Схематично зображено кутове відхилення гвинта в неблокованій і блокованій пластинах.

Відповідно до використаних фіксаторів та методу дослідження результатів експерименту кролів розділили на чотири серії:

1-а – рентгенологічне дослідження формування варусної ЕДКС у разі використання неблокованої та плокованої пластин – 5 тварин;

2-я – морфологічне дослідження структурних особливостей НЗ в умовах її однобічного блокування скобами Блаунта – 9 тварин;

3-а – морфологічне дослідження структурних особливостей НЗ в умовах її однобічного блокування неблокованою пластиною – 9 тварин;

4-а – морфологічне дослідження структурних особливостей НЗ в умовах її однобічного блокування блокованою пластиною – 9 тварин.

2.7.1 Техніка виконання хірургічного втручання

Тваринам виконували хірургічне втручання в умовах асептики в операційній експериментально-біологічної клініки під внутрішньовенною анестезією комбінацією препаратів кетаміну (35 мг/кг) та ксилазіну (5 мг/кг).

Шкіру нижніх кінцівок виголювали та обробляли розчином бетадину тричі. Через лінійний поздовжній розріз шкіри по внутрішній поверхні верхньої третини великогомілкової кістки довжиною до 1,5 см виконували фіксацію медіальної частини відповідної наросткової зони одним із фіксаторів відповідно до дизайну експерименту (рис. 2.11, а, б).

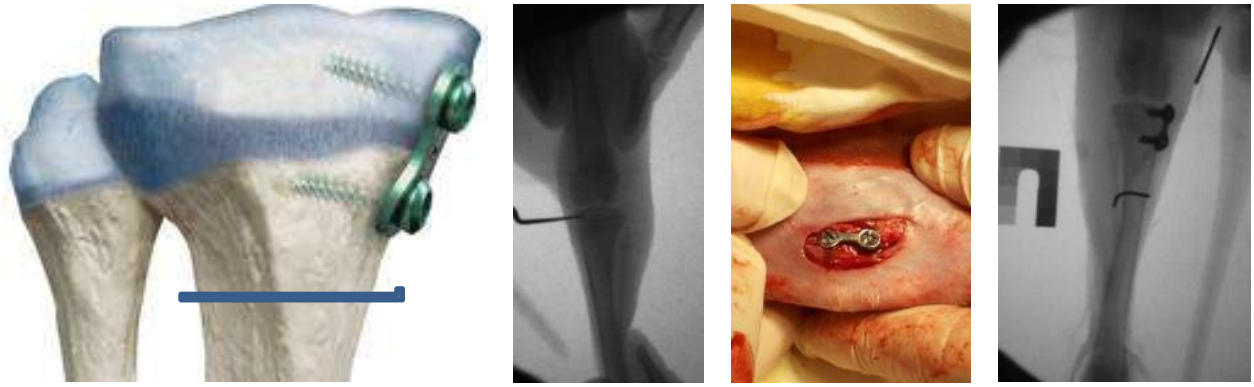

а б в

Рис. 2.11. Розміщення пластини з гвинтами для моделювання варусної деформації великогомілкової кістки шляхом ТОБ проксимальної наросткової зони в експерименті: а) схема розміщення пластини в проксимальному відділі лівої великогомілкової кістки; б) ілюстрація етапів операції; в) рентгенограма правої нижньої кінцівки експериментальної тварини після імплантації блокованої пластини.

Довжина гвинтів або наконечників скоби не перевищувала половини поперекового розміру проксимального епіфіза великогомілкової кістки у фронтальній площині.

В усіх випадках фіксатор встановлювали екстраперіостально. Коректність розташування гвинтів перевіряли за допомогою рентгенологічного контролю (рис. 2.11, в).

У до- та післяопераційному періодах тварин розміщали в окремих клітках та забезпечували повноцінним раціоном харчування і водою *ad labitum*. Протягом перших 3 діб після операції тваринам виконували перев'язування післяопераційних ран. Тварин виводили з експерименту шляхом внутрішньовенної ін'єкції летальної дози фенобарбіталу (150 мг/кг), після попередньої седації комбінацією препаратів кетаміну (35 мг/кг) та ксилазіну (5 мг/кг).

2.7.2 Протокол експериментального дослідження № 1: «Рентгенологічна оцінка розвитку варусної епіметафізарної деформацій колінного суглоба в разі тимчасового однобічного блокування наросткової зони неблокованою і блокованою пластинами»

Тип дослідження: рандомізоване контрольоване експериментальне дослідження

Завдання: провести порівняльну рентгенологічну оцінку розвитку варусной деформації гомілки в разі тимчасового однобічного (медіального) блокування проксимальної наросткової зони великогомілкової кістки неблокованою і блокованою пластинами.

Дизайн дослідження: у кожної тварини одним із двох дослідників випадковим чином одна кінцівка розподілена в досліджувану групу, а інша – в контрольну. Вибір проводили шляхом підкидання монети. Для моделювання варусної ЕДКС у контрольній групі виконано хірургічне втручання: медіальне блокування проксимальної наросткової зони великогомілкової кістки блокованою пластиною з двома гвинтами, у контрольній – неблокованою пластиною з двома гвинтами.

Усім тваринам щотижнево з 1 по 5-й тиждень виконували оглядову рентгенографію нижніх кінцівок у прямій проекції.

Рентгенографічні дослідження виконували в ідентичних умовах після стандартної медикаментозної седації тварин з використанням спеціально розробленого фіксатора (рис. 2.12, а).

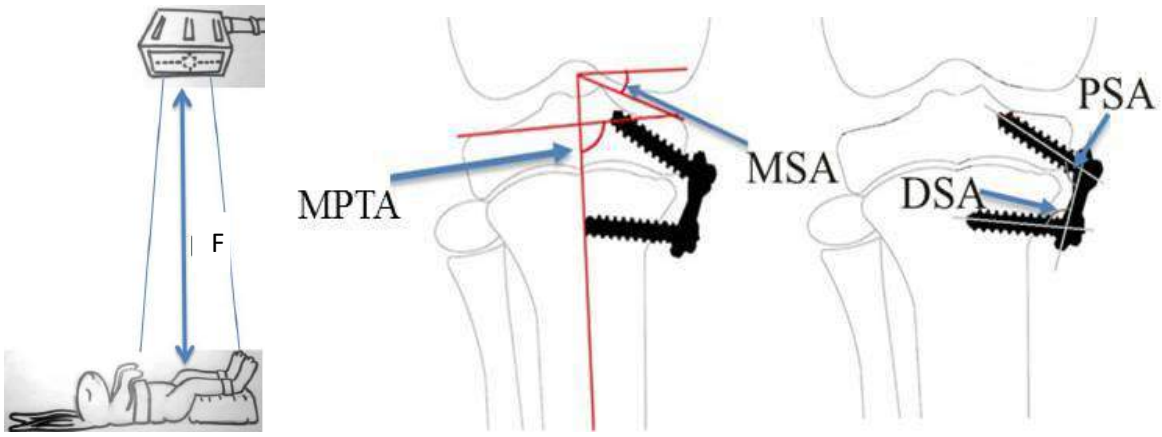

а б

Рис. 2.12. Схема проведення рентгенологічного обстеження у тварин (а) та визначення кутових параметрів великогомілкової кістки та пластин – кутів MPTA, MSA, PSA і DSA (б). F – фокусна відстань від апарата до досліджуваного об’єкта, постійна за всіх видів дослідження.

На оглядових рентгенограмах визначали такі кутові параметри (рис. 2.12, б):

- медіальний проксимальний кут великогомілкової кістки – MPTA – (скор. з *англ*. medial proximal tibial angle);

- кут нахилу проксимального гвинта – PSA (скор. з *англ*. proximal screw angle);

- кут нахилу дистального гвинта – DSA (скор. з *англ*. distal screw angle);

- швидкість розвитку деформації (ШвДеф) (град./тиждень)

Усі вимірювання проводили на цифрових рентгенівських знімках з використанням програми «Angle» [228].

2.7.3 Протокол експериментального дослідження № 2: «Морфологічні зміни наросткової зони в умовах тимчасового однобічного блокування фіксаторами різних типів»

Тип дослідження: порівняльне контрольоване експериментальне дослідження.

Завдання: провести визначення морфологічних змін проксимальної наросткової зони великогомілкової кістки кролів в умовах однобічного блокування різної тривалості фіксаторами різних типів.

Дизайн дослідження: у кожної тварини, виконано медіальне блокування проксимальної наросткової зони правої великогомілкової кістки одним із трьох фіксаторів – блокованою, неблокованою пластинами; двома скобами Блаунта. Залежно від виду використаного для ТОБ фіксатора тварин поділили на три групи по 9 кролів в кожній – 3-5-а серії експерименту.

У кожної тварини досліджували оперовану та інтактну (ліву) кінцівки.

Через 3, 5 та 7 тижнів з усіх груп виводили по три тварини. Проксимальні відділи обох великогомілкових кісток (оперованої та контралатеральної) вилучали для подальшого морфологічного дослідження.

2.8 Гістологічне дослідження

Для *гістологічного дослідження* виділяли проксимальні епіметафізи оперованої та контралатеральної великогомілкових кісток кролів та фіксували в 10 % нейтральному розчині формаліну. Декальцинували матеріал у мурашиній кислоті, розбавленої формаліном (1:1), зневоднювали в спиртах зростальної концентрації та суміші спирту з діетиловим ефіром, заливали в целоїдин [229]. Виготовлені у фронтальній проекції гістологічні зрізи товщиною 8–10 мкм (по 7 зрізів з кожного зразка) забарвлювали гематоксиліном та еозином, а також пікрофуксином за Ван-Гізоном. Аналіз

отриманих гістологічних препаратів виконували під світловими мікроскопами «Primo Star» (Carl Zeiss) та «Olympus BX-63».

Гістоморфометричне дослідження. Вимірювали висоту епіфізарного хряща в медіальній, латеральній та середній ділянках оперованої та контралатеральної кінцівок, виконуючи 10 вимірювань для кожної ділянки («Olympus BX-63», ок.10, об. 10) [132]. Медіальні та латеральні ділянки визначали на відстані 2,4 мм від центральної осі епіфізарного хряща.

Кількість клітин підраховували у 15 стовпчиках у зоні проліферації та нижче розташованій зоні гіпертрофії на обраній ділянці епіфізарного хряща прооперованої та контралатеральної кінцівок. Підрахунок проводили у 3 полях зору мікроскопу на 3 зрізах на збільшенні ок.10 об. 40 («Olympus BX-63»).

2.9 Статистичні методи

Для опрацювання результатів *клінічних досліджень* використовували всі методи описової статистики (табличне, графічне, параметричне представлення даних), оцінку закону розподілу даних, непараметричні критерії перевірки статистичних гіпотез.

Вибір методу обґрунтований тим, що перевірка даних клінічних досліджень на нормальний закон розподілу дала негативну відповідь, тобто розподіл показників не відповідає нормальному закону і для їх опрацювання потрібно використовувати методи непараметричної статистики, серед яких був обраний критерій Манна-Уітні U із рівнем значущості $p = 0.05$.

Аналіз рентгенометричних показників експериментальних досліджень. Під час вивчення змін кутових параметрів великогомілкової кістки у кролів в умовах ТОБ НЗ фіксаторами різних типів у досліджуваній і контрольній групах використаний t-критерій Стьюдента для залежних вибірок. Для критерію Стьюдента t був обраний рівень значущості рівний 0,05.

Вибір методу обґрунтований тим, що перевірка даних експериментальних досліджень на нормальний закон розподілу дала позитивний результат.

Статистична обробка отриманих даних виконана за допомогою комп’ютерної програми Statistica 10.0.

Отримані в результаті *гістоморфометричного дослідження* числові показники опрацьовували методами описової статистики з використанням програми «Microsoft Office Excel 2003». Для порівняння середніх значень використовували t-критерій Стьюдента. Різницю між середніми значеннями вважали статистично значущою за $p \leq 0,05$.

РОЗДІЛ 3
РЕЗУЛЬТАТИ ЕКСПЕРИМЕНТАЛЬНИХ ДОСЛІДЖЕНЬ

На сучасному етапі розвитку ортопедії для лікування фронтальних ЕДКС у дітей використовують скоби Блаунта, а також пластини різної модифікації (неблоковані, блоковані та з наявністю петльового механізму). Різноманіття запропонованих фіксаторів відображає відсутність розуміння взаємодії «фіксатор – наросткова зона» і є спробою вирішення накопичених науково-практичних питань. Загальновідомі ускладнення використання скоб Блаунта – міграція та порушення цілісності скоб, передчасне закриття НЗ, що може розвиватись як у відповідь на компресію зі сторони скоби, так і після травматичного її видалення. Створення неблокованої пластини із гвинтами [21] не дало змогу вирішити зазначені ускладнення, а розробка інших модифікації пластин (блокованих, з петльовим механізмом) свідчить про зміни в розумінні функції фіксатора для ТОБ НЗ, які, на думку розробників, мають сприяти швидшому блокуванню НЗ (у випадках блокованої пластини), а також зменшити концентрацію напружень та полегшити корекцію епіметафізарної деформації (пластина із петльовим механізмом).

У деяких дослідженнях проаналізовані темпи формування деформації довгих кісток в умовах ТОБ скобами Блаунта та неблокованими пластинами [149, 166, 168], що виявили суперечливі результати і не дали однозначної відповіді на питання про перевагу того чи іншого з фіксаторів. У 2015 р. Z. Wu зі співавт. [148] провели рентгенологічну порівняльну оцінку темпів формування *tibia vara* після ТОБ проксимальної НЗ великогомілкової кістки неблокованою пластиною та пластиною із петльовим механізмом, відзначивши переваги останньої. При цьому в літературі немає жодної експериментальної роботи, де проводилось би порівняння темпів формування епіметафізарних деформацій за умов використання блокованих пластин та відомих стандартних фіксаторів.

В основу проведеного експерименту покладено гіпотезу про швидше формування епіметафізарних деформації довгих кісток у разі використання блокованих пластин порівняно із неблокованими завдяки наявності кутової стабільності гвинтів, що дає змогу забезпечите скоріше однобічне блокування НЗ.

3.1 Рентгенологічна оцінка розвитку варусної епіметафізарної деформації колінного суглоба в разі тимчасового однобічного блокування наросткової зони неблокованою і блокованою пластинами

У представленому підрозділі роботи наведені результати рентгенометричних досліджень, які дали можливість оцінити формування варусної деформації великогомілкової кістки кролів у динаміці в разі медіального однобічного блокування її проксимальної наросткової зони фіксаторами різних типів. Відповідно це була 1-а серія експериментів – використання неблокованої пластини (у цьому підрозділі розглянуто як контрольну групу) та блокованої пластини (розглянуто як дослідну групу).

У всіх тварин післяопераційні рани зажили первинним загоєнням. У післяопераційному періоді тварини були активними, споживали достатню кількість їжі та води.

На початку дослідження (після виконання хірургічного втручання) за показниками рентгенометрії не встановлено значущих відмінностей величин кутових параметрів проксимального відділу великогомілкової кістки (MPTA, MSA) ($p > 0,05$). Різниця величин кутів відхилення гвинтів (PSA, DSA) у тварин дослідної (блокована пластина) та контрольної (неблокована) груп також визначена, як статистично незначуща ($p > 0,05$).

У подальшому під час оцінювання рентгенологічних показників оперованої та контралатеральної кінцівок відмічено прогресоване формування варусної деформації проксимального відділу великогомілкової

кістки, при цьому зміни показників MPTA і MSA виявлені з першого тижня блокування (табл. 3.1).

Таблиця 3.1

Середні показники кутової деформації проксимального відділу великогомілкової кістки кролів в умовах ТОБ НЗ фіксаторами різних типів

Використана пластина	Термін дослідження				
	Після операції	1 тиждень	3 тижні	5 тижнів	7 тижнів
MPTA, град.					
Блокована	89,65 ± 0,8	83,2 ± 0,52	74,9 ± 1,25	71,14 ± 0,9	63,8 ± 1,42
Неблокована	90 ± 0,79	84,52 ± 0,8	78,1 ± 1,44	73,3 ± 1,24	65,3 ± 1,36
p-value	0,84147	0,072574	0,015571	0,01404	0,144065
MSA, град.					
Блокована	11,2 ± 0,57	16,5 ± 1,0	23,2 ± 1,2	24,3 ± 1,4	30,8 ± 1,9
Неблокована	10,47 ± 0,7	14,2 ± 1,1	20,2 ± 1,4	23,5 ± 1,6	29,8 ± 1,8
p-value	0,2607	0,033	0,0028	0,492	0,256

Як бачимо з табл. 3.1, медіальне однобічне блокування НЗ проксимального відділу великогомілкових кісток кролів із використанням фіксаторів різних типів (неблокованої та блокованої пластин) призвело до формування прогресованої варусної ЕДКС у всіх оперованих суглобах експериментальних тварин.

Середня швидкість формування варусної деформації проксимального відділу великогомілкової кістки виявлена у тварин, яким встановлювали блоковану пластину, –3,74° на тиждень, а у випадку використання неблокованої пластини – –3,52° на тиждень.

В оперованих кінцівках кролів дослідної групи, яким встановлено блоковану пластину, показник кутової деформації проксимального відділу великогомілкової кістки MPTA був достовірно меншим порівняно з

аналогічним показником оперованої кінцівки контрольної групи у період спостереження з 2 по 5-й тижні ($p < 0,05$) (рис. 3.1), а показник MSA – значуще меншим з 1 по 3-й тижні після операції ($p < 0,05$).

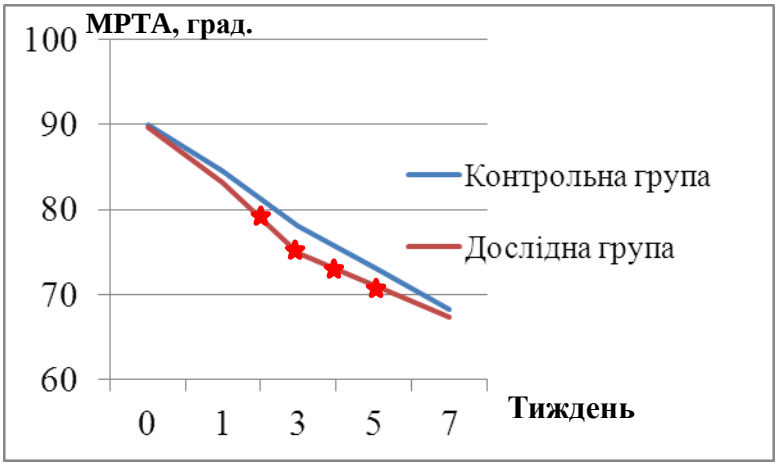

а

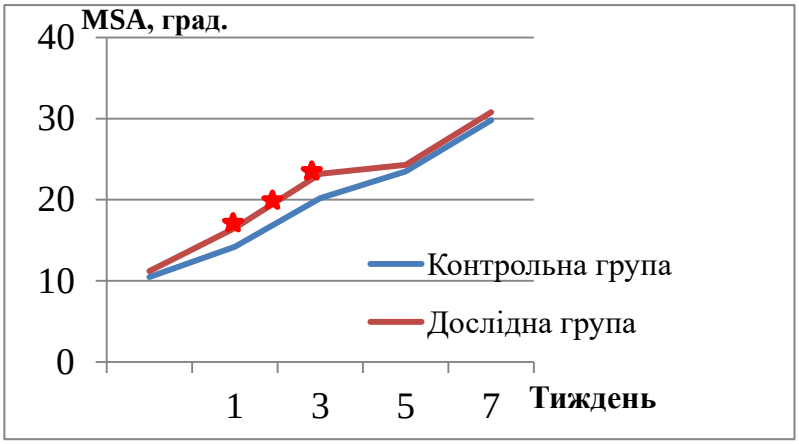

б

Рис. 3.1. Графіки зміни показників у кролів досліджуваних груп у динаміці: а) MPTA; б) MSA. Значущу різницю ($p < 0,05$) відмічено зірочкою.

Кутові показники, які характеризують положення гвинтів у пластині PSA і DSA в досліджуваній групі тварин з використанням блокованої пластини не змінилися за період спостереження та становили 88,5° ± 1,0° і 88,8° ± 1,5° відповідно.

У групі кролів, яким встановлено неблоковану пластину, виявлено зміну показників PSA і DSA в різні терміни спостереження. Зокрема, безпосередньо після операції показники PSA і DSA становили 87,1° ± 2° та

92,4° ± 2° відповідно, а через 7 тижнів – 98,3° ± 1,5° та 97,6° ± 1,9° відповідно ($p < 0,05$).

Зазначені зміни рентгенометричних показників у тварин, яким встановлювали неблоковану пластину, свідчать про поступове відхилення гвинтів у ній в процесі росту кістки в довжину, яке відбувається завдяки проліферації хондроцитів епіфізарного хряща, та пояснюються дизайном вказаних пластин (не мають кутової стабільності гвинтів), що допускає кутове відхилення гвинта до 10°.

У процесі візуального аналізу структури проксимального відділу великогомілкової кістки тварин на першому тижні не відзначено відмінностей інтенсивності їх структури, ширина коркового шару і кістковомозкового каналу D = S. На третьому тижні зареєстровано витончення коркового шару кістки на випуклому боці деформації, дифузний остеопороз у латеральній половині епіметафіза оперованої кістки. Відмічено, що наросткова зона проксимального відділу великогомілкової кістки була звужена за умов використання фіксаторів обох видів, місцями на рентгенограмах її не візуалізували, особливо з боку розташування пластини. Через 7 тижнів блокування НЗ не виявлено помітних ознак прогресування остеопорозу. Істотних відмінностей структури кісток між обома групами не виявлено (рис. 3.2).

Ускладнень у вигляді міграції або порушення цілісності металоконструкцій не виявлено. Обмеженнями виконаного дослідження можна визнати малу кількість тварин у досліджуваних групах та похибки, пов’язані з проведенням вимірів.

Таким чином, у результаті виконання рентгенологічних досліджень (з рентгенометрією) великогомілкових кісток кролів після виконання ТОБ НЗ фіксувальними пристроями різних видів встановлено, що використання блокованої пластини призводить до швидшого порівняно з неблокованою пластиною формування кутової епіметафізарної деформації довгих кісток, що відзначено з другого по п’ятий тижні в післяопераційному періоді.

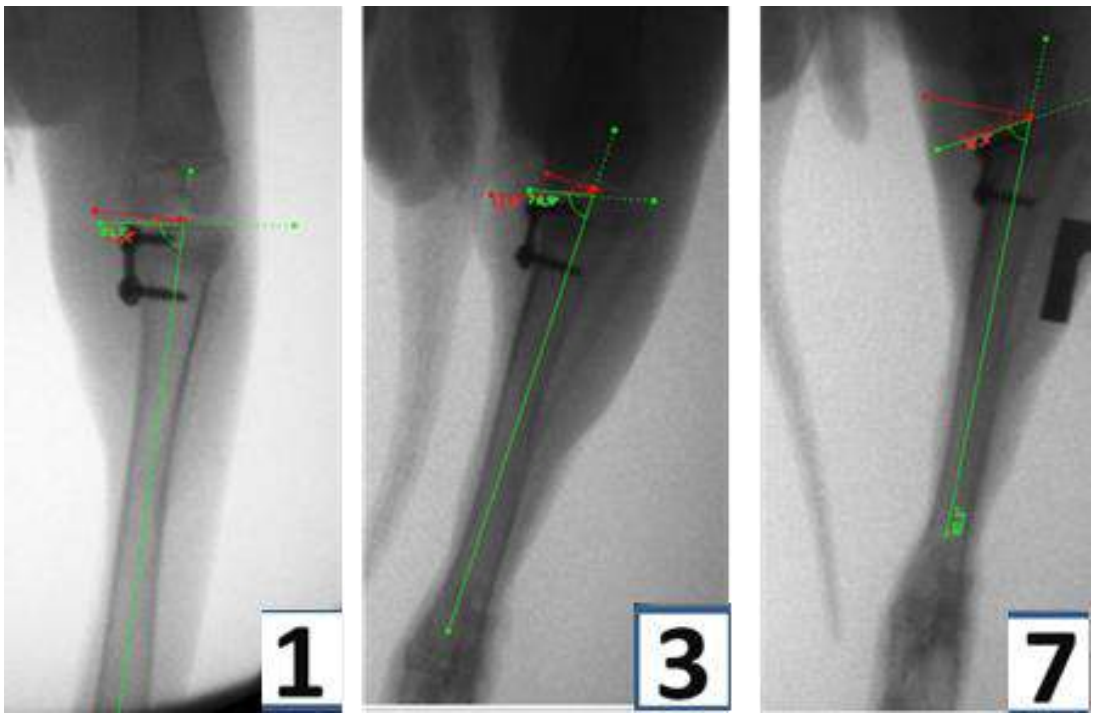

а

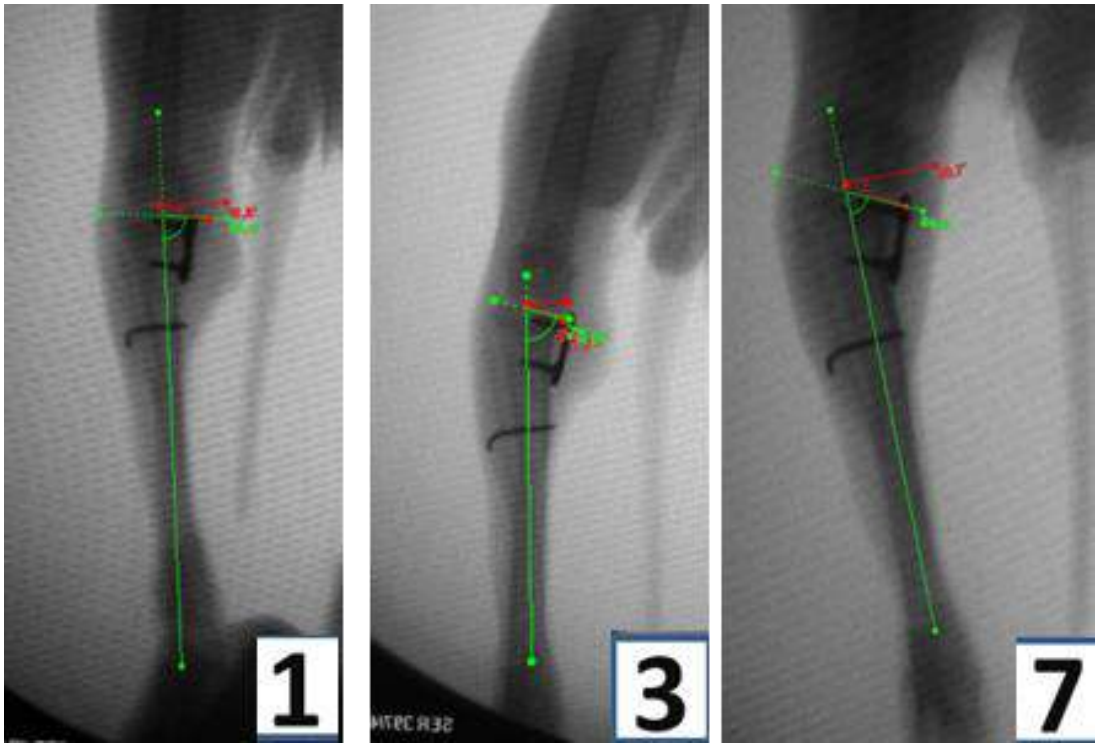

б

Рис. 3.2. Оглядові рентгенограми нижніх кінцівок кролів у динаміці (1, 3, та 7-й тижні): а) ТОБ виконано неблокованою пластиною; б) ТОБ виконано блокованою пластиною.

Встановлена особливість може бути використана під час планування лікування кутових деформацій у дітей старшої вікової групи.

3.2 Морфологічні зміни наросткової зони в умовах тимчасового однобічного блокування фіксаторами різних типів

3.2.1 Морфологія проксимального епіметафіза великогомілкової кістки кролів після однобічного блокування блокованою пластиною

Через *3 тижні* після хірургічного втручання в процесі мікроскопічного аналізу виявлено, що наросткова зона (за гістологічною номенклатурою [230] епіфізарний хрящ) в проксимальному епіметафізі великогомілкової кістки мала нерівномірну висоту на ділянках. З медіального боку кістки, де була розташована блокована пластина, наросткова зона була звужена порівняно з латеральним боком. У контралатеральній кінцівці наросткова зона визначалася куполоподібним шаром з відносно рівномірним розташуванням клітин по всій території і за висотою перевищувала показники в оперованій кінцівці: з медіального боку майже в 2 рази, з латерального – в 1,6 раза, у середній частині – в 1,3 раза ($p < 0,001$) (табл. 3.2).

У наростковій зоні оперованої кінцівки визначали зону збереженого хряща у вигляді одного шару клітин, поодинокі хондроцити якої були розташовані перпендикулярно до довгої вісі кінцівки. Клітини мали сплощену форму та невеликі базофільні ядра.

Зона проліферації різнилася за структурною організацією. Стовпчики хондроцитів втрачали вертикальну спрямованість відносно центральної осі та розміщувалися під різними кутами (рис. 3.3, а, б). З боку розміщення пластинки на ділянках була порушена цитоархітектоніка стовпчиків хондроцитів. Вони були різної висоти. Клітини містилися у широких лакунах та мали щільні сплощені ядра. У деяких лакунах відмічені клітини-тіні або клітинний детрит. Виявляли також поодинокі запустілі лакуни. Матрикс наросткової зони був забарвлений нерівномірно. Переважали ділянки з базофільним забарвленням, що свідчить про зміну тинкторіальних властивостей, а також відмічені осередки мінералізації хряща (рис. 3.3, б).

Таблиця 3.2

Висота (мкм) проксимальної наросткової зони великогомілкової кістки в прооперованій та контралатеральній задній кінцівках кролів за умов використання для ТОБ блокованої пластини

Досліджені відділи НЗ	Терміни дослідження					
	3 тижні		5 тижнів		7 тижнів	
	Контра-латеральна	Оперована	Контра-латеральна	Оперована	Контра-латеральна	Оперована
Латеральний	237,67 ± 10,17	142,92 ± 9,26	427,80 ± 21,60	218,14±12,76	345,20 ± 14,13	145,64 ± 4,27
	$p_1 < 0,001$[1)]		$p_1 < 0,001$		$p_1 < 0,001$	
Середній	232,69 ± 8,01	178,27 ± 6,91	462,77 ± 27,14	255,14 ± 9,21	352,81 ± 9,45	177,24 ± 8,93
	$p_1 < 0,001$		$p_1 < 0,001$		$p_1 < 0,001$	
Медіальний	236,35 ± 13,69	118,64 ± 9,43	423,80 ± 12,55	184,92 ± 9,29	341,14 ± 6,99	144,70 ± 4,75
	$p_1 < 0,001$ p_2[2)] $< 0,001$		$p_1 < 0,001$ $p_2 < 0,001$		$p_1 < 0,001$ $p_2 < 0,001$	

Примітки:

1. p_1 – порівняння середніх значень оперованої та контралатеральної кінцівки в однакових зонах;

2. p_2 – порівняння середніх значень латеральної та медіальної зон в оперованій кінцівці.

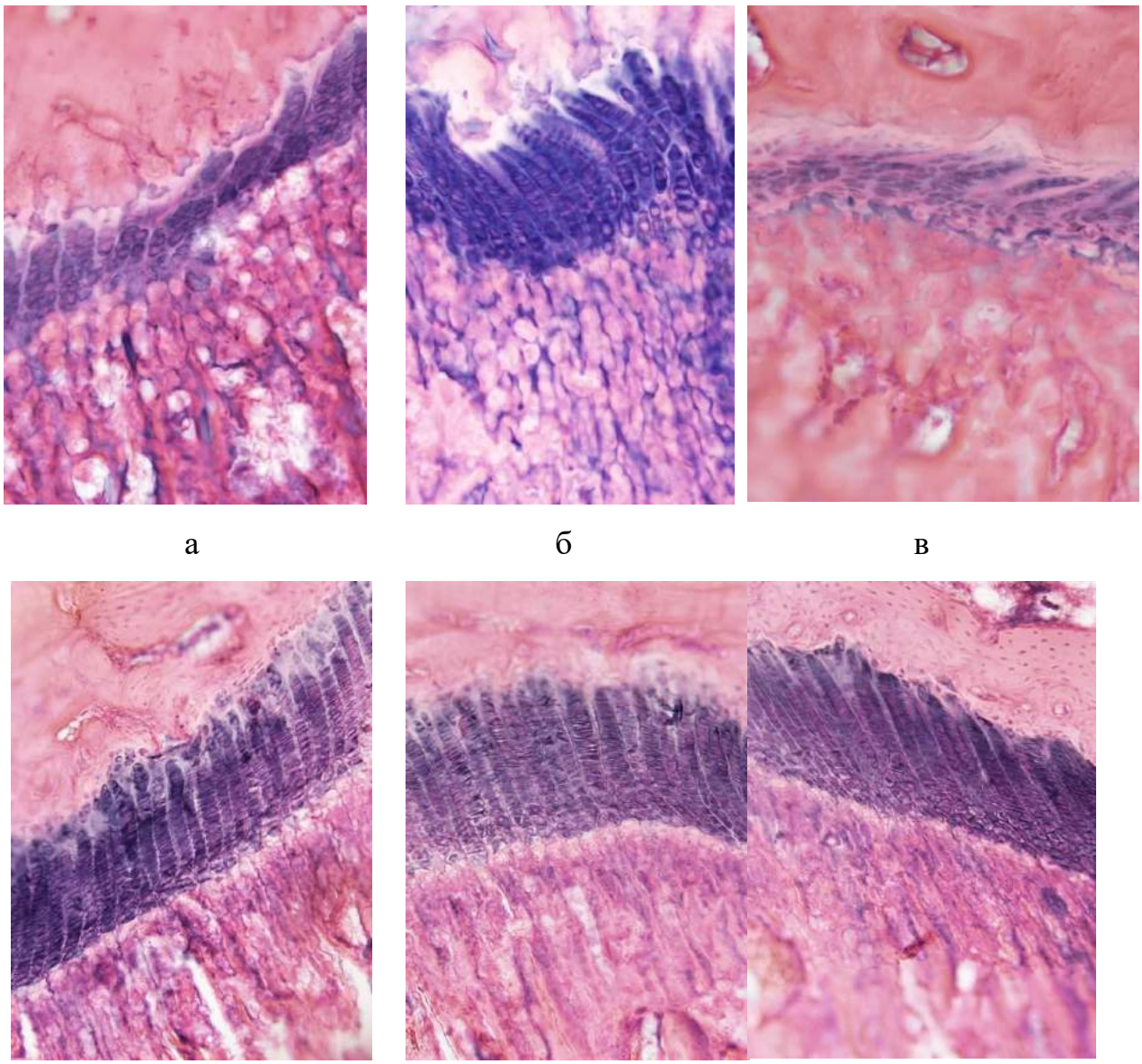

Рис. 3.3. Фотовідбитки гістопрепаратів. Наросткова зона проксимального епіметафіза великогомілкової кістки кроля через 3 тижні після однобічного ТОБ блокованою пластиною. Оперована кінцівка: медіальна частина НЗ (з боку встановлення пластини), порушення гістоархітектоніки (а); середня (б); латеральна (в). Контралатеральна кінцівка: медіальна (г); середня (д) та латеральна (е) частини НЗ. Гематоксилін та еозин. Зб. 200.

У контралатеральній кінцівці в зоні проліферації наросткової зони колонки хондроцитів були орієнтовані паралельно одна одній та довгій осі

кістки. Хондроцити в них мали характерну сплощену видовжену форму, містили вузькі гіперхромні ядра, оточені шаром цитоплазми.

У процесі морфометричного аналізу встановлено, що в стовпчиках хондроцитів зони проліферації епіфізарного хряща оперованої кінцівки з медіального боку містилося достовірно менше клітин в 2,6 раза ($p < 0,001$) порівняно з такою самою зоною контралатеральної кінцівки. З латерального боку (протилежного від стояння пластини) та у середній частині епіфізарного хряща у стовпчиках кількість хондроцитів також була достовірно знижена порівняно з контралатеральною кінцівкою – в 1,8 ($p < 0,001$) та 1,7 раза ($p < 0,001$) відповідно. Слід зазначити, що на території наросткової зони прооперованої кінцівки з латерального боку кількість хондроцитів у стовпчиках була більшою в 1,4 раза ($p < 0,001$), ніж у медіальній частині (табл. 3.3).

Зона гіпертрофії, як у наростковій зоні оперованої кінцівки, так і контралатеральної, зберігала характерні ознаки для нормальної наросткової зони, тобто в ній розташовувались гіпертрофовані хондроцити сферичної форми, які значно перевищували за розмірами клітини зони проліферації. Хондроцити мали ознаки дегенерації, у деяких лакунах були кальцифікованими. Виявлялись поодинокі порожні лакуни та лакуни з клітинним детритом. Однак кількість гіпертрофованих хондроцитів з латеральною боку була в 1,5 рази більшою ($p < 0,05$) порівняно з медіальною ділянкою (табл. 3.3).

Під час дослідження кісткової тканини, яка розташовувалася під зоною кальцифікації наросткової зони, виявлено, що кісткові трабекули, які формувались з боку встановлення блокованої пластини, не мали характерної орієнтації, а розташовувалися під різними кутами одна до одної та до довгої ості кістки у вигляді невеличких острівців. Це свідчить про порушення архітектоніки кістки, що формується. У епіметафізах великогомілкової кістки з латерального боку кісткові трабекули орієнтувалися паралельно одна одній, так само, як і в аналогічній зоні контралатеральної кінцівки (рис. 3.3, в).

Таблиця 3.3

Кількість клітин у зонах проліферації та гіпертрофії проксимальної наросткової зони великогомілкової кістки в оперованій та контралатеральній кінцівках кролів за умов використання для ТОБ блокованої пластини

Досліджені відділи	Зони наросткової зони	Терміни дослідження					
		3 тижні		5 тижнів		7 тижнів	
		Контралатер.	Оперована	Контралатер.	Оперована	Контралатер.	Оперована
Латеральний	проліферації	25,4 ± 0,98	14,5 ± 0,68	33,9 ± 0,60	22,48 ± 0,74	26,50 ± 0,78	14,87 ± 1,13
	p-value	p_1[1]< 0,001		p_1< 0,001		p_1< 0,001	
	гіпертрофії	20,0 ±2,30	22,0 ± 2,54	41,4 ± 3,17	38,40 ± 1,44	26,67 ± 1,11	24,00 ± 1,02
	p-value	p_1< 0,001		p_1< 0,001		p_1< 0,001	
Середній	проліферації	28,3 ±0,96	16,6 ± 0,62	33,69 ±1,02	12,39 ± 0,86	25,38 ± 1,60	18,75 ± 0,51
	p-value	p_1< 0,001		p_1 < 0,001		p_1 < 0,001	
	гіпертрофії	21,2 ± 2,27	26,7 ± 5,65	53,20 ± 5,39	35,00 ± 2,07	58,33 ± 0,15	19,67 ± 1,01
	p-value	< 0,001		p_1 < 0,05		p_1 < 0,001	
Медіальний	проліферації	27,2 ± 2,27	10,4 ± 0,50	35,93 ± 1,00	4,81 ± 0,31	24,15 ± 1,06	7,42 ± 0,67
	p-value	p_1 < 0,001; p_2[2)]< 0,001		p_1 < 0,001; p_2< 0,001		p_1 < 0,001; p_2< 0,001	
	гіпертрофії	17,6 ± 0,87	14,9 ± 1,35	39,40 ± 4,97	33,3 ± 1,58	33,00 ± 2,12	19,33 ± 1,21
	p-value	p_1 < 0,001; p_2< 0,05		p_1 < 0,001; p_2< 0,05		p_1 < 0,001; p_2< 0,001	

Примітки:

1. p_1 – порівняння середніх значень оперованої та контралатеральної кінцівки в однакових зонах;

2. p_2 – порівняння середніх значень латеральної та медіальної ділянок НЗ в оперованій кінцівці.

Таким чином, висота наросткової зони була зменшеною у всіх ділянках прооперованої кінцівки порівняно з контралатеральною через зниження висоти зон проліферації та гіпертрофії. Зафіксовано порушення орієнтації стовпчиків хондроцитів зони проліферації, щільність клітин у них була зниженою.

Через *5 тижнів* після виконання ТОБ загальна висота епіфізарного хряща прооперованої кінцівки з медіального боку була нижчою в 2,3 рази ($p < 0,001$) з латерального – в 1,9 раза ($p < 0,001$), у середній ділянці – в 1,8 раза ($p < 0,001$) за показники у контралатеральній кінцівці.

З боку накладання пластини в зоні збереженого хряща подекуди спостерігали клітини-тіні, які поодиноко розташовувалися вздовж короткої осі кінцівки (рис. 3.4, а). З протилежного боку від пластини в зоні збереженого хряща відмічали клітини видовженої форми зі світлими ядрами, які розміщувалися в еозинофільній міжклітинній речовині (рис. 3.4, б).

У зоні проліферації у стовпчиках кількість клітин була зниженою з боку розміщення пластини в 7,5 раза ($p < 0,001$), з латерального боку – в 1,5 раза ($p < 0,001$), у середній частині – у 2,7 раза ($p < 0,001$) порівняно з аналогічними ділянками наросткової зони контралатеральної кінцівки (табл. 3.3).

Хондроцити зони проліферації з медіального боку мали гіперхромні ядра, були оточені вузьким шаром цитоплазми. Подекуди відмічали запустілі лакуни та клітини-тіні. Матрикс був забарвлений нерівномірно (рис. 3.4, а). На відміну від цього з латерального боку кістки в зоні проліферації розташовувалися клітини зі сплощеними ядрами, характерними для цієї частини наросткової зони. Кількість хондроцитів у стовпчиках з латерального боку була більшою в 4,7 раза ($p < 0,001$) порівняно з медіальним боком прооперованою кінцівки (табл. 3.3).

Зона гіпертрофії з боку розташування пластини була нерівномірною, містила гіпертрофовані хондроцити, клітини-тіні, щільні лакуни з клітинним детритом. Кількість клітин з медіального боку була в 1,2 рази нижчою порівняно з латеральною ділянкою ($p < 0,05$) (табл. 3.3).

У процесі гістологічного дослідження зони первинного остеогенезу виявлено порушення характерної орієнтації новоутворених кісткових трабекул з боку встановлення пластини – вони розташовувалися не паралельно довгій осі кістки, а під різними кутами до неї та одна до одної (рис. 3.4, а).

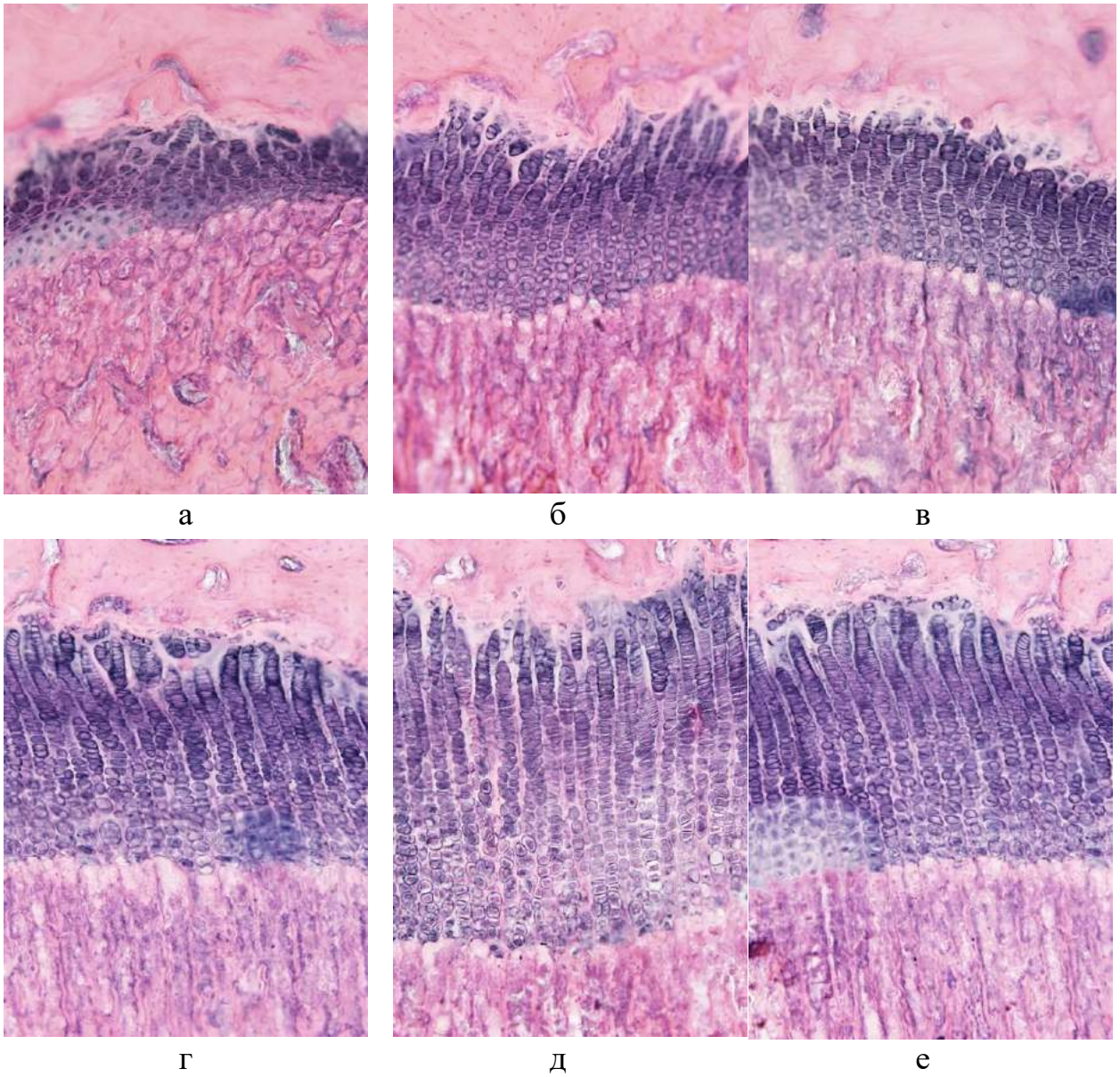

Рис. 3.4. Фотовідбитки гістопрепаратів. Наросткова зона проксимального епіметафіза великогомілкової кістки кролика через 5 тижнів після однобічного ТОБ блокованою пластиною. Оперована кінцівка: медіальна частина (з боку стояння пластини) НЗ (а); середня (б) та латеральна (в). Контралатеральна кінцівка: медіальна (г); середня (д) та латеральна (е) частини НЗ. Гематоксилін та еозин. Зб. 200.

У центральних ділянках великогомілкової кістки та з її латерального боку кісткові трабекули первинної спонгіози були орієнтовані паралельно, як і в аналогічній зоні контралатеральної кінцівки (рис. 3.4, в).

Таким чином, через 5 тижнів після встановлення блокованої пластини прогресувало зниження висоти наросткової зони порівняно з попереднім терміном дослідження, як з медіального боку (місце встановлення блокованої пластини), так і в у середній та латеральній частинах НЗ великогомілкової кістки. Щільність клітин в зонах проліферації у наростковій пластинці оперованої кінцівки була зниженою на всіх вимірюваних ділянках, а в зоні гіпертрофії – тільки з боку розташування блокованої пластини порівняно з контралатеральною кінцівкою.

Через *7 тижнів* після виконання ТОБ загальна висота наросткової зони прооперованої кінцівки з медіального та з латерального боків була в 2,4 раза ($p < 0,001$), а у середній частині – в 1,99 раза ($p < 0,001$) меншою за показники аналогічних ділянок у контралатеральній кінцівці.

Зміни в зональній будові хряща, які виявлені на попередній термін дослідження, зберігалися. Щільність хондроцитів була нерівномірною, подекуди спостерігали клітини-тіні (рис. 3.5).

Під час морфометричного дослідження встановлено, що кількість хондроцитів у зоні проліферації була у 2 рази зниженою з боку розміщення пластини ($p < 0,001$) порівняно з латеральною частиною та у 3,3 раза ($p < 0,001$) – порівняно з контралатеральною кінцівкою (табл. 3.3). З латерального боку прооперованої кінцівки кількість хондроцитів у стовпчиках також була зменшеною в 1,8 раза ($p < 0,001$) порівняно з контралатеральною кінцівкою. Клітини в стовпчиках з латерального та медіального боків мали гіперхромні сплощені ядра та вузьку цитоплазму. Відмічали запустілі лакуни та клітини-тіні.

Як і на попередні терміни дослідження, стовпчики хондроцитів були розташовані під різними кутами один до одного за винятком середньої частини наросткової зони, де їх орієнтація відповідала розташуванню у

контралатеральній кінцівці. Матрикс був забарвлений нерівномірно, на ділянках разом з еозинофільним забарвленням виявляли осередки базофілії.

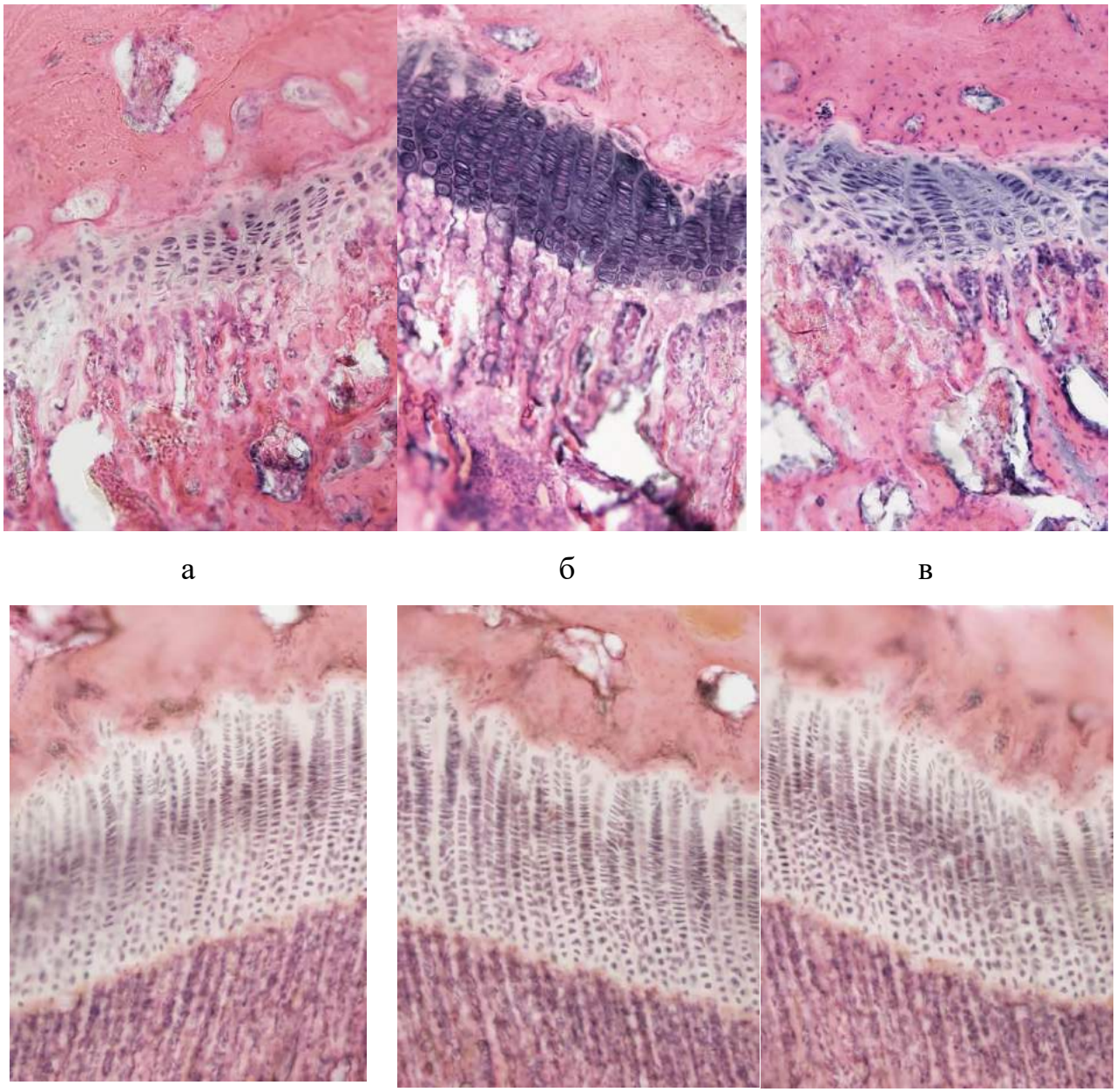

Рис. 3.5. Фото гістопрепаратів. Наросткова зона проксимального епіметафіза великогомілкової кістки кролика через 7 тижнів після однобічного ТОБ блокованою пластиною: медіальна частина (з боку стояння пластини) (а), середня (б) та латеральна (в) частини. Наросткова зона контралатеральної кінцівки: медіальна (г), середня (д) та латеральна (е) частини. Гематоксилін та еозин. Зб. 200.

Зона гіпертрофії з боку розташування пластини була нерівномірної ширини, вона містила гіпертрофовані хондроцити, клітини-тіні, лакуни з клітинним детритом. Кількість хондроцитів була зниженою в 1,3 раза ($p < 0,05$) з медіального боку наросткової зони порівняно з латеральним та у 1,7 рази порівняно з контралатеральною кінцівкою ($p < 0,001$) (табл. 3.3).

Трабекули первинної спонгіози з медіального боку великогомілкової кістки, як і на попередні терміни дослідження, характеризувалися різноспрямованістю та розташовувалися під різними кутами до довгої осі кістки. У центральних ділянках великогомілкової кістки та з її латерального боку кісткові трабекули первинної спонгіози орієнтувалися паралельно, так само, як і в контралатеральній кінцівці.

Наступним етапом дослідження було порівняння висоти вимірюваних зон (латеральної, середньої, медіальної) наросткової зони оперованої кінцівки на різні терміни дослідження (3, 5 та 7 тижнів). На рис. 3.6 відображено зміну висоти наросткової зони відносно висоти у контралатеральній кінцівці (у %). При цьому вважали показник висоти наросткової зони контралатеральної кінцівки за 1, а показник в оперованій кінцівці – як частку від нього (у %).

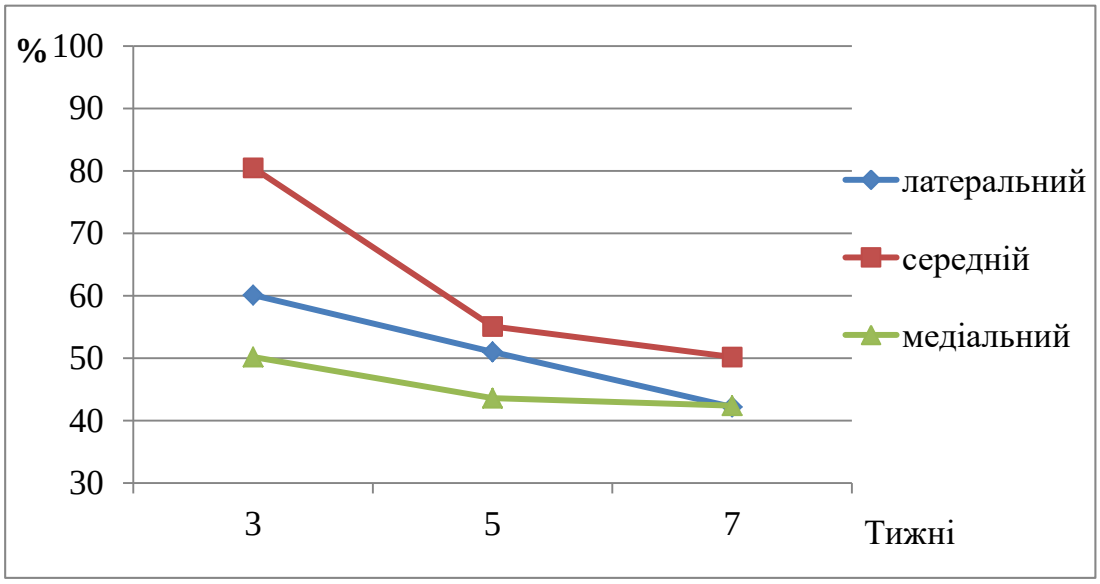

Рис. 3.6. Графік зміни відносної висоти досліджуваних відділів наросткової зони (%) у тварин після ТОБ НЗ блокованою пластиною в різні терміни дослідження.

У результаті аналізу зміни висоти наросткової зони на різні терміни дослідження встановлено, що через 3 тижні з боку стояння пластини відбувалося максимальне зниження цього показника на 49,8 %, водночас у латеральній ділянці – на 39,9 %, а у середній частині – на 19,5 % порівняно з контралатеральною кінцівкою. Через 5 тижнів спостерігали найбільше зниження висоти наросткової зони у середній частині – на 25,4 %, водночас у латеральній ділянці зафіксовано на 9,1 %, а у медіальній – на 6,6 % порівняно з показниками через 3 тижні спостереження. Через 7 тижнів після встановлення блокованої пластини оказники висоти наросткової зони найбільше зменшилися в латеральній ділянці – на 8,8 %, у середній частині – на 4,9 %, а найменшим досліджуваний показник виявився в медіальній ділянці – 1,2 %.

Таким чином, у результаті гістологічного дослідження виявлено, що через 3, 5 та 7 тижнів після встановлення блокованої пластини з медіального боку великогомілкової кістки кролів відбувалася перебудова структурної організації наросткової зони з вираженим проявом з боку накладання пластини. Внаслідок використання блокованої пластини в період до 7 тижнів відбувалося поступове зниження висоти наросткової зони з максимальним проявом безпосередньо з боку стояння пластини на термін у 3 тижні.

У результаті морфометричного аналізу встановлено, що на всі терміни спостереження загальна висота наросткової зони в прооперованій кінцівці була меншою за показники контралатеральної.

У процесі перебудови наросткової зони під дією блокованої пластини зберігалися всі зони. Однак наросткова зона потоншувалася, кількість клітин у ній зменшувалася. Зона проліферації зберігалася у вигляді колонок хондроцитів, однак їх висота була зниженою. Кількість клітин у стовпчиках зони проліферації була вірогідно меншою порівняно з контралатеральною кінцівкою на всі терміни спостереження, найбільше це проявлялося з боку розташування пластини. Також кількість хондроцитів у стовпчиках з медіального боку була зниженою порівняно із латеральною частиною

наросткової зони. Структурні порушення в зоні гіпертрофії були пов’язані зі зменшенням кількості клітин.

3.2.2 Морфологічні особливості проксимального епіметафіза великогомілкової кістки кролів після однобічного блокування неблокованою пластиною

Через *3 тижні* після встановлення неблокованої пластини в результаті мікроскопічного дослідження оперованої великогомілкової кістки виявлено, що на відміну від контралатеральної кінцівки наросткова зона характеризувалася неоднаковою шириною на досліджуваних ділянках. Її висота з медіального боку (розташування пластини) була в 1,1 рази ($p < 0,05$) меншою порівняно з латеральним боком та з показником контралатеральної кінцівки (табл. 3.4). Наросткова зона була потоншеною, особливо з медіального боку, де в ній виявляли переважно клітини-тіні. З протилежного боку від пластини в цій зоні відмічали подовжені хондроцити зі світлими ядрами. Деякі з них містили пікнотичні ядра.

У зоні проліферації гістоархітектоніка наросткової зони з латерального та медіального боків на цей термін дослідження практично не відрізнялася. Спостерігали осередки порушення упорядкованості розташування стовпчиків та хондроцитів у них. Сплощені клітини мали гіперхромні ядра, були оточені вузьким шаром цитоплазми. Матрикс був забарвлений різко базофільно. За результатами морфометричного аналізу з медіального боку кількість хондроцитів у стовпчиках була в 1,1 рази ($p < 0,01$) нижчою в порівнянні з контралатеральною кінцівкою (табл. 3.4), а в латеральній та середній частинах наросткової зони достовірних відмінностей не виявлено.

Зона гіпертрофії з боку розташування пластини була нерівномірною, вона містила гіпертрофовані хондроцити, клітини-тіні, лакуни з клітинним детритом. Кількість клітин у полі зору мікроскопу була меншою в 1,1 рази ($p < 0,01$) порівняно з латеральним боком та в 1,2 рази ($p < 0,001$) порівняно з показником контралатеральної кінцівки. У латеральній частині кількість

клітин також була зменшеною порівняно з контралатеральною кінцівкою – в 1,1 рази ($p < 0,05$).

У зоні первинного остеогенезу не виявили порушення орієнтації новоутворених кісткових трабекул з боку кріплення неблокованої пластини. Трабекули первинної спонгіози були орієнтовані паралельно одна одній але під кутом до осі кінцівки (рис. 3.7).

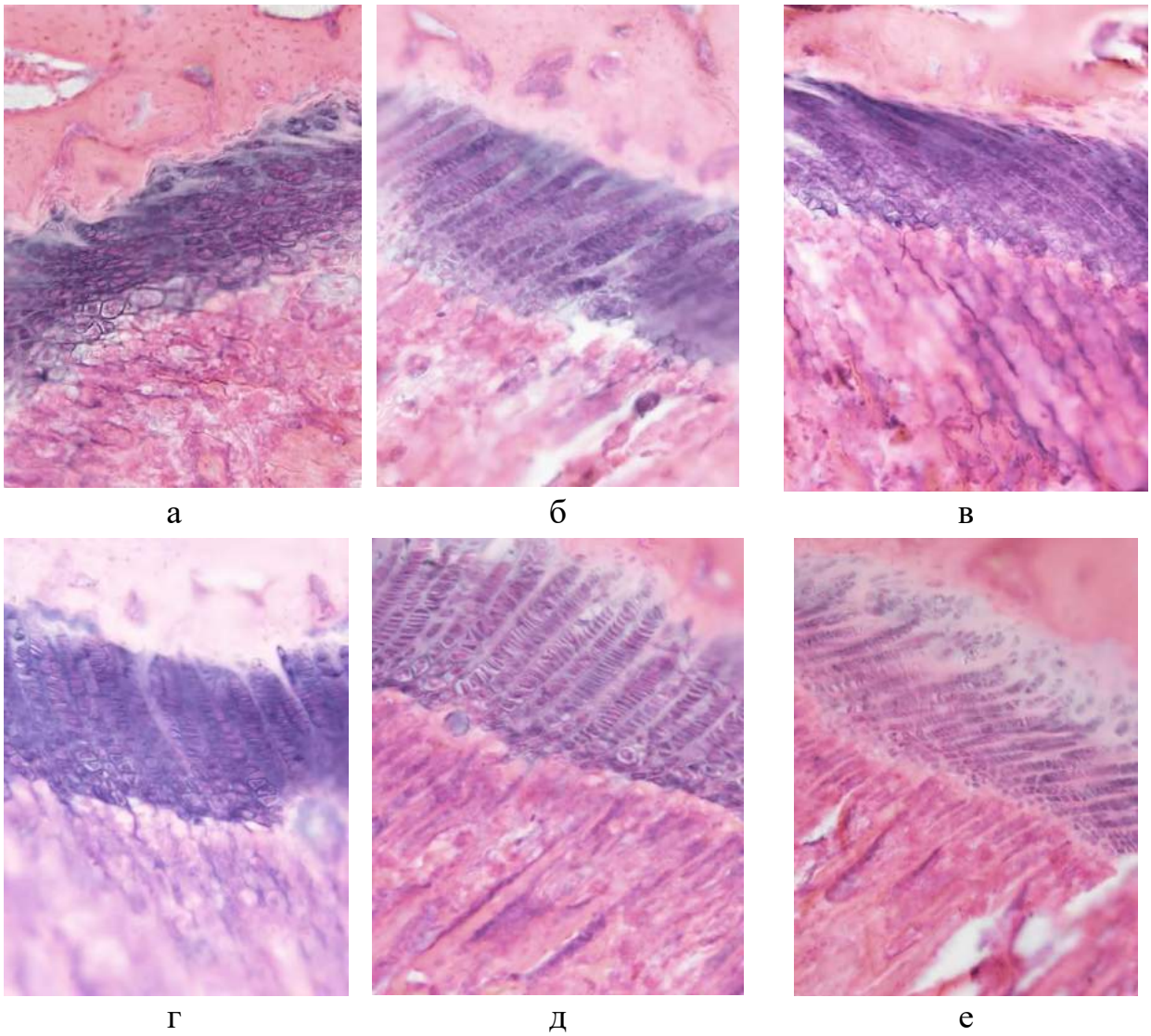

Рис. 3.7. Фото гістопрепаратів. Наросткова зона проксимального епіметафіза великогомілкової кістки кролика через 3 тижні після ТОБ неблокованою пластиною. Оперована кінцівка: медіальна частина (з боку стояння пластини) (а); середня (б) та латеральна (в) частина НЗ. Контралатеральна кінцівка: медіальна (г) середня (д) та латеральна (е) частини НЗ. Гематоксилін та еозин. Зб. 200.

Таблиця 3.4

Висота (мкм) проксимальної наросткової зони великогомілкової кістки в прооперованій та контралатеральній кінцівках тварин в умовах використання для ТОБ неблокованої пластини

Досліджені відділи НЗ	Терміни дослідження					
	3 тижні		5 тижнів		7 тижнів	
	Контра латеральна	Оперована	Контра латеральна	Оперована	Контра латеральна	Оперована
Латеральний	228,18 ± 10,76	212,22 ± 5,65	306,39 ± 3,07	169,36 ± 6,53	317,98 ± 8,21	158,25 ± 7,75
	p_1[1)] > 0,001		p_1 < 0,001		p_1 < 0,001	
Середній	258,96 ± 6,01	268,80 ± 4,61	283,98 ± 16,00	184,60 ± 6,84	384,10 ± 6,31	159,91 ± 8,69
	p_1 < 0,001		p_1 < 0,001		p_1 < 0,001	
Медіальний	208,06 ± 3,72	190,27 ± 6,49	234,71 ± 3,63	89,85 ± 3,58	274,28 ± 5,95	110,30 ± 6,68
		p_1 < 0,05 p_2[2)] < 0,05		p_1 < 0,001 p_2 < 0,001		p_1< 0,001 p_2< 0,01

Примітки:

1. p_1 – порівняння середніх значень оперованої та контралатеральної кінцівок в однакових зонах;

2. p_2 – порівняння середніх значень латеральної та медіальної ділянок в оперованій кінцівці.

Через *5 тижнів* після виконання ТОБ з використання неблокованої пластини під час гістологічного дослідження наросткову зону визначали вздовж всієї ширини великогомілкової кістки. У ній визначали всі зони. Проте її висота з медіального боку, де встановлювали пластину, була зниженою в 1,8 раза ($p < 0,001$) у порівнянні з протилежною стороною і у 2,6 раза ($p < 0,001$) порівняно з контралатеральною кінцівкою (табл. 3.4).

Зона збереженого хряща з боку розташування пластини була представлена невеликими сплощеними клітинами з базофільно забарвленими ядрами. Подекуди виявляли поодинокі клітини-тіні в еозинофільній міжклітинній речовині (рис. 3.8, а)

Зона хряща, який проліферує, з боку розміщення пластини характеризувалася порушенням структури. Клітини мали сплощену форму, розміщувалися в стовпчиках, паралельно та під різними кутами. Ядра були гіперхромними, оточеними вузькою облямівкою цитоплазми. Кількість клітин у стовпчиках з медіального боку (розташування пластини) була меншою в 1,3 рази ($p < 0,001$) порівняно з латеральною ділянкою і в 2,5 рази ($p < 0,001$) – з відповідним відділом контралатеральної кінцівки (табл. 3.5).

Зона гіпертрофії з медіального боку великогомілкової кістки була звуженою. Клітини характеризувалася нерівномірним забарвленням цитоплазми. У деяких капсулах визначали детрит. З протилежного (латерального) боку великогомілкової кістки зона гіпертрофії зберігала характерну для нормальної наросткової зони структуру. Проте щільність хондроцитів у ній була в 1,5 рази ($p < 0,001$) меншою порівняно як з латеральною частиною, так і з контралатеральною кінцівкою.

У зоні розташування неблокованої пластини кісткові трабекули у ділянці первинного остеогенезу розміщувалися під кутом одна до одної. У середній частині наросткової зони та в латеральній ділянці оперованої великогомілкової кістки, а також у контралатеральній кінцівці кісткові трабекули були розташовані паралельно одна одній.

Таблиця 3.5

Кількість клітин у зонах проліферації та гіпертрофії проксимальної наросткової зони великогомілкової кістки в оперованій та контралатеральній кінцівках кролів за умов використання для ТОБ неблокованої пластини

Досліджені відділи НЗ	Зони епіфізарного хряща	Терміни дослідження					
		3 тижні		5 тижнів		7 тижнів	
		Контралат.	Оперована	Контралат.	Оперована	Контралат.	Оперована
Латеральний	проліферації	27,56 ± 0,62	25,50 ± 0,67	25,86 ± 0,40	14,00 ± 0,35 $p_1 < 0,001$	19,29 ± 0,54	13,64 ± 0,37
	p-value	p_1[1)] > 0,05		$p_1 < 0,001$		$p_1 < 0,001$	
	гіпертрофії	36,20 ± 0,68	38,40 ± 0,68	28,20 ± 1,07	30,80 ± 0,58	17,20 ± 0,37	33,00 ± 0,71
	p-value	$p_1 < 0,05$		$p_1 < 0,001$		$p_1 < 0,001$	
Середній	проліферації	29,69 ± 0,53	28,60 ± 0,55	26,79 ± 0,48	15,50 ± 0,40	22,07 ± 1,40	20,57 ± 1,00
	p-value	$p_1 > 0,05$		$p_1 < 0,001$		$p_1 < 0,001$	
	гіпертрофії	40,80 ± 0,93	41,20 ± 0,71	31,00 ± 0,71	45,60 ± 0,40	15,40 ± 0,40	27,80 ± 0,58
	p-value	$p_1 < 0,001$		$p_1 < 0,001$		$p_1 < 0,001$	
Медіальний	проліферації	27,19 ± 0,60	24,25 ± 0,57	26,00 ± 0,35	10,57 ± 0,37	19,36 ± 0,52	11,86 ± 0,51
	p-value	$p_1 < 0,05$; p_2[2)] > 0,05		$p_1 < 0,001$; $p_2 < 0,001$		$p_1 < 0,001$; $p_2 < 0,05$	
	гіпертрофії	43,40 ± 0,68	35,00 ± 0,71	29,60 ± 1,08	45,40 ± 0,51	16,80 ± 0,58	28,40 ± 0,40
	p-value	$p_1 < 0,001$; $p_2 < 0,01$		$p_1 < 0,001$; $p_2 < 0,001$		$p_1 < 0,001$; $p_2 < 0,001$	

Примітки:

1. p_1 – порівняння середніх значень прооперованої та контралатеральної кінцівок в однакових зонах;

2. p_2 – порівняння середніх значень латеральної та медіальної зон НЗ в оперованій кінцівці.

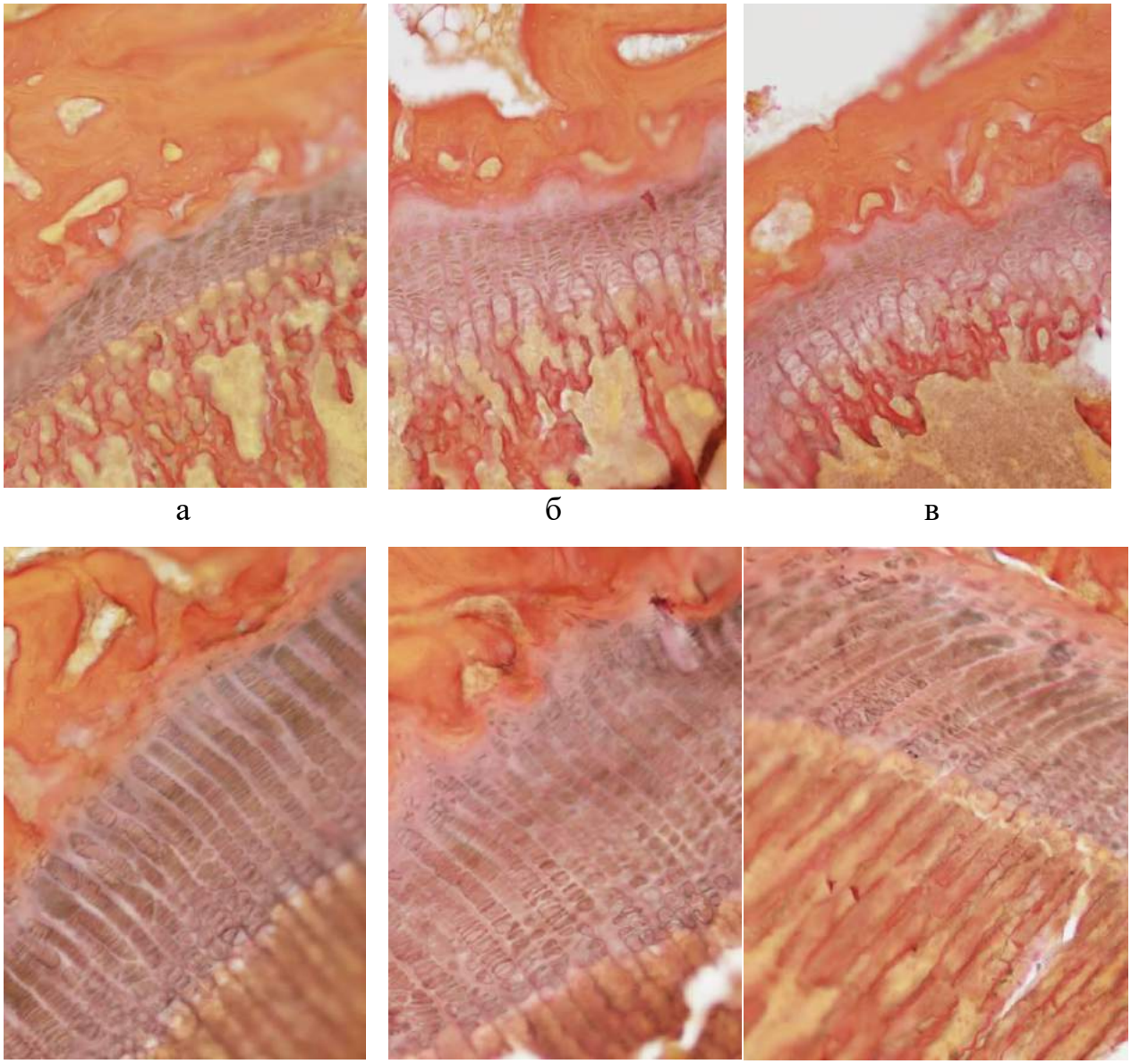

Рис. 3.8. Фото гістопрепаратів. Наросткова зона проксимального епіметафіза великогомілкової кістки кролика через 5 тижнів після ТОБ неблокованою пластиною. Оперована кінцівка: медіальна частина (з боку стояння пластини) НЗ (а), середня (б) та латеральна (в). Контралатеральна кінцівка: медіальна (г), середня (д) та латеральна (е) частини НЗ. Пікрофуксин за Ван-Гізоном. Зб. 200.

Через *7 тижнів* після операції під час мікроскопічного дослідження в оперованій кінцівці виявлено наросткову зону по всій ширині епіметафізу великогомілкової кістки (рис. 3.9). Висота її в медіальній частині була у 2,5

раза ($p < 0,001$) меншою порівняно з контралатеральною кінцівкою і в 1,4 раза ($p < 0,001$) – порівняно з латеральною стороною. У середній частині НЗ висота хряща була знижена у 2,4 раза ($p < 0,001$) порівняно з показником контралатеральної кінцівки (табл. 3.4).

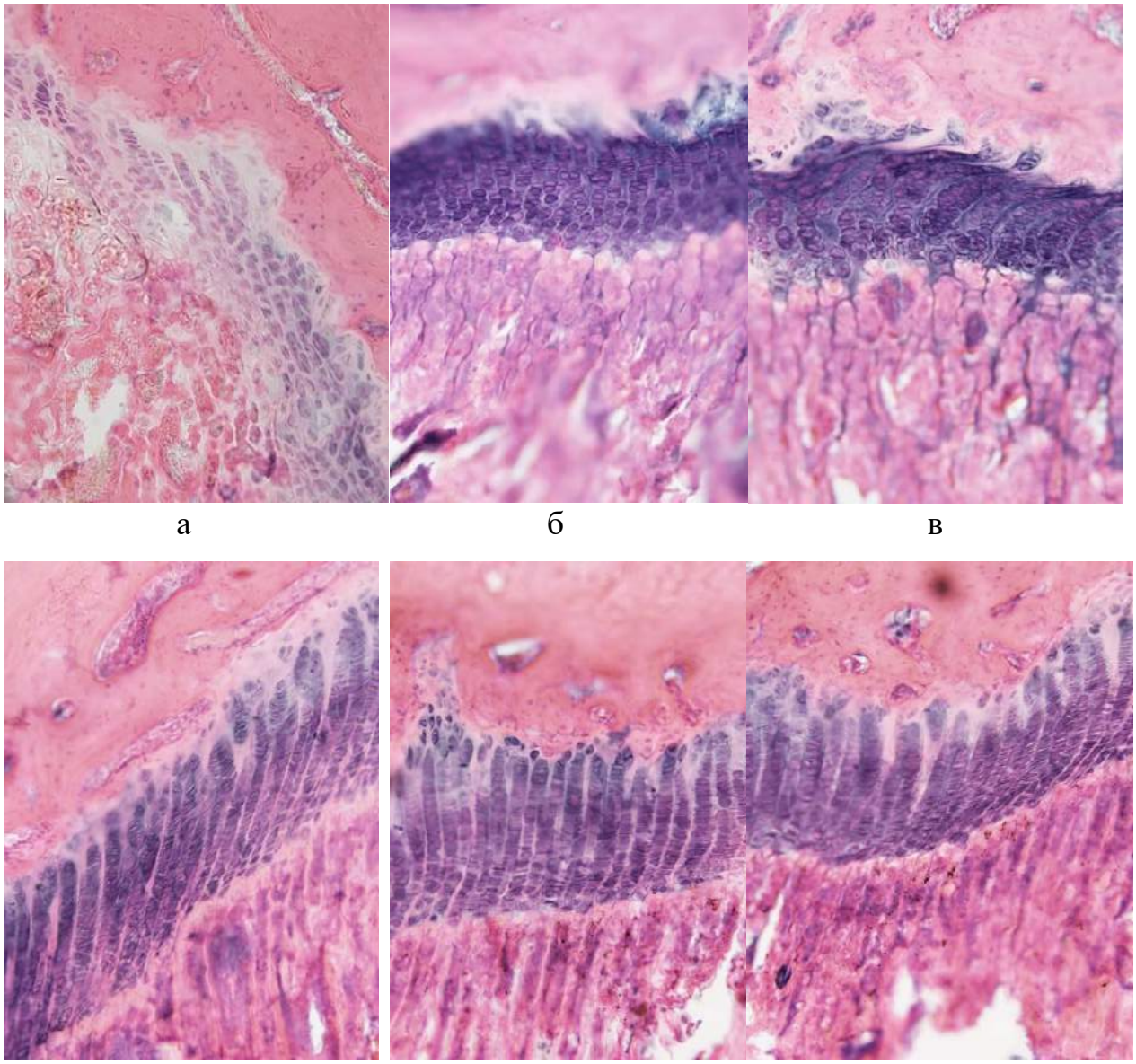

Рис. 3.9. Фото гістопрепаратів. Наросткова зона проксимального епіметафіза великогомілкової кістки кроля через 7 тижнів після ТОБ неблокованою пластиною. Оперована кінцівка: медіальна частина (з боку стояння пластини) наросткової зони (а), середня (б) та латеральна (в). Контралатеральна кінцівка: медіальна (г), середня (д) та латеральна (е) частини НЗ. Гематоксилін та еозин. Зб. 200.

У зоні проліферації в середній та латеральній ділянках наросткової зони відмічали чітку структуру стовпчиків хондроцитів, які були паралельними один одному та довгій осі кістки, на відміну від медіальної ділянки. Сплощені клітини у стовпчиках розташовувалися в широких лакунах, містили гіперхромні ядра, оточені вузьким шаром цитоплазми (рис. 3.9). Кількість клітин у стовпчиках у медіальній ділянці була меншою в 1,6 рази ($p < 0,001$) порівняно з контралатеральною кінцівкою і в 1,4 рази ($p < 0,001$) – порівняно з латеральною ділянкою (табл. 3.5).

Зона гіпертрофії зберігала характерні структурні ознаки для нормальної наросткової зони, тобто містила гіпертрофовані хондроцити, розташовані у щільних лакунах. Кількість цих клітин була більшою в 1,7 рази ($p < 0,001$) в медіальній частині оперованої кінцівки, ніж у тій самій ділянці контралатеральної кінцівки.

Під час дослідження кісткової тканини під зоною кальцифікації наросткової зони відмічено, що новоутворені кісткові трабекули первинної спонгіози розташовувались паралельно одна одній в середній та латеральній ділянках, однак у медіальній частині прооперованої великогомілкової кістки гістоархітектоніка їх була порушеною через формування коротких, непов’язаних між собою, кісткових трабекул.

У результаті аналізу зміни висоти наросткової зони на різні терміни дослідження встановлено, що на 3-й тиждень з боку стояння неблокованої пластини виявлено зниження цього показника на 8,6 %, а в латеральній та середній ділянках цього не зафіксовано порівняно з контралатеральною кінцівкою (рис. 3.10).

Через 5 тижнів після хірургічного втручання виявлено найбільше зниження висоти наросткової зони в медіальній частині – на 53,1 %, у середній – на 35 %, латеральній – на 44,7 % порівняно з показниками 3-го тижня спостереження. Через 7 тижнів показники висоти наросткової зони найбільше зменшилися в середній ділянці – на 23,4 %, у латеральній – на 5,5 %, а в медіальній ділянці збільшилися на 1,9 %.

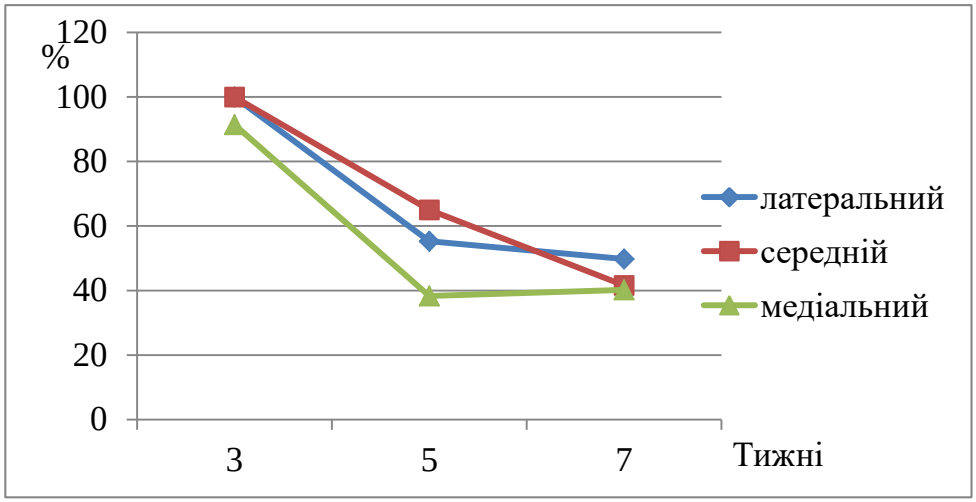

Рис. 3.10. Графік зміни відносної висоти досліджуваних відділів наросткової зони (%) у тварин після ТОБ НЗ неблокованою пластиною у різні терміни дослідження.

Таким чином, через 3 тижні після встановлення неблокованої пластини на проксимальний метаепіфіз великогомілкової кістки визначено, що в наростковій зоні зберігалися всі зони, проте її висота була зменшеною. Кісткоутворення зберігалося на всій території метаепіфізу. Через 5 тижнів не встановлено порушення структури наросткової зони та зони первинного остеогенезу, однак її висота з боку стояння пластини була зменшеною порівняно з протилежною стороною та контралатеральною кінцівкою. Через 7 тижнів виявлено, що висота наросткової зони в оперованій кінцівці знижена по всій довжині, найбільше – з боку розташування пластини.

У результаті вивчення висоти наросткової зони на досліджені терміни встановлено поступове її зниження з боку стояння неблокованої пластини в період від початку експерименту до 5 тижня, а на 7 тиждень відмічено незначне підвищення цього показника, що, ймовірно, пов’язано з особливістю використаної пластини (відсутністю кутової стабільності гвинтів). Крім того, зниження висоти наросткової зони також зафіксовано в латеральній та середній ділянках, але в період з 5 по 7 тиждень дослідження. Характерні для епіфізарного хряща зони, хоча й з деякими структурними порушеннями (зменшення висоти та кількості хондроцитів), спостерігали на всіх термінах дослідження. Розташування кісткових трабекул під

наростковою зоною (ділянка первинного остеогенезу) було порушено тільки з боку, де встановлювали пластину.

3.2.3 Морфологія проксимального епіметафіза великогомілкової кістки кролів після однобічного блокування проксимальної наросткової зони скобами Блаунта

Через *3 тижні* після хірургічного втручання виявлено, що зі сторони стояння скоби наросткова зона зменшена по висоті в 2,4 рази ($p < 0,001$) – в порівнянні з латеральною ділянкою, та в 2,5 рази ($p < 0,001$) – з контралатеральною кінцівкою. Висота середньої зони в оперованій та контрольній кінцівці майже не відрізнялась (табл. 3.6, рис. 3.11).

Наросткова зона (епіфізарний хрящ) оперованої великогомілкової кістки мала звичайну гістологічну будову: у ній виявляли зону збереженого хряща, проліферації та гіпертрофії. У зоні збереженого хряща на всій території наросткової зони відмічали аналогічні зміни порівняно з випадком використання для ТОБ неблокованої пластини.

У зоні проліферації відмічали чітку структуру стовпчиків хондроцитів, які зберігали характерну орієнтацію. Сплощені клітини у стовпчиках розташовувалися в широких лакунах, містили гіперхромні ядра та вузький шар цитоплазми. Кількість клітин у стовпчиках була зниженою в 1,2 рази ($p < 0,01$) порівняно з зоною проліферації наросткової зони контралатеральної кінцівки і майже не відрізнялась від середньої та латеральної ділянок (табл. 3.7).

Зона гіпертрофії зберігала характерну будову, тобто вона мала гіпертрофовані хондроцити, які містилися у великих лакунах. Кількість гіпертрофованих клітин з боку, де стояла скоба, була знижена в 1,3 рази ($p < 0,01$) порівняно з аналогічною зоною латеральної ділянки оперованої кінцівки та контралатеральної кінцівки. Під час дослідження кісткової тканини, яка розташовувалася під зоною кальцифікації наросткової зони, виявлено, що формування кісткових трабекул не порушено.

Таблиця 3.6

Висота (мкм) проксимальної наросткової зони великогомілкової кістки в прооперованій та контралатеральній кінцівках кролів за умов використання для ТОБ скоби Блаунта

Досліджені відділи НЗ	Терміни дослідження					
	3 тижні		5 тижнів		7 тижнів	
	Контра латеральна	Оперована	Контра латеральна	Оперована	Контра латеральна	Оперована
Латеральний	294,16 ± 9,02	284,82 ± 2,28	208,13 ± 5,36	206,27 ± 6,03	359,28 ± 6,81	271,48 ± 10,40
	p_1[1)] < 0,001		$p_1 < 0,001$		$p_1 < 0,001$	
Середній	333,09 ± 7,15	303,54 ± 11,54	343,86 ± 8,67	288,71 ± 7,09	524,37 ± 9,45	441,92 ± 6,28
	$p_1 < 0,001$		$p_1 < 0,001$		$p_1 < 0,001$	
Медіальний	99,16 ± 4,57	120,50 ± 3,90	239,14 ± 4,88	139,78 ± 9,61	320,36 ± 13,54	254,57 ± 5,51
	$p_1 < 0,001$; p_2[2)] < 0,001		$p_1 < 0,001$; $p_2 < 0,001$		$p_1 < 0,01$; $p_2 < 0,001$	

Примітки:

1. p_1 – порівняння середніх значень показників оперованої та контралатеральної кінцівки в однакових зонах;

2. p_2 – порівняння середніх значень показників латеральної та медіальної ділянок НЗ в оперованій кінцівці.

Таблиця 3.7

Кількість клітин у зонах проліферації та гіпертрофії проксимальної наросткової зони великогомілкової кістки в оперованій та контралатеральній кінцівках кролів за умов використання для ТОБ скоби Блаунта

Досліджені відділи НЗ	Зони росту	Терміни дослідження					
		3 тижні		5 тижнів		7 тижнів	
		контралатер.	оперована	контралатер.	оперована	контралатер.	оперована
Латеральний	проліферації	24,77 ± 0,60	23,25 ± 0,96	28,71 ± 0,22	28,36 ± 0,31	27,07 ± 0,35	26,21 ± 0,55
	p-value	p_1[1)] < 0,001		p_1 < 0,001		p_1 < 0,001	
	гіпертрофії	53,60 ± 1,63	47,50 ± 2,90	59,20 ± 0,73	58,00 ± 0,89	35,00 ± 0,45	45,00 ± 0,45
	p-value	p_1 < 0,001		p_1 < 0,001		p_1 < 0,001	
Середній	проліферації	25,08 ± 0,53	28,89 ± 2,39	32,64 ± 0,68	29,36 ± 0,77	30,64 ± 0,49	28,50 ± 0,55
	p-value			p_1 < 0,01		p_1 < 0,05	
	гіпертрофії	45,20 ± 1,39	91,00 ± 7,37	42,40 ± 0,51	50,20 ± 0,86	38,60 ± 0,51	39,00 ± 0,71
	p-value	p_1 < 0,001		p_1 < 0,001		p_1 < 0,001	
Медіальний	проліферації	25,86 ± 0,60	22,20 ± 0,80	32,57 ± 0,43	23,71 ± 0,47	30,14 ± 0,33	21,36 ± 0,60
	p-value	p_1 < 0,01; p_2[2)] < 0,05		p_1 < 0,001; p_2< 0,001		p_1 < 0,001; p_2< 0,001	
	гіпертрофії	45,33 ± 7,06	35,00 ± 1,44	35,40 ± 1,86	69,80 ± 0,58	34,00 ± 0,89	47,20 ± 0,80
	p-value	p_1 < 0,001; p_2< 0,01		p_1 < 0,001; p_2< 0,001		p_1 < 0,001; p_2< 0,05	

Примітки:

1. p_1 – порівняння середніх значень показників оперованої та контралатеральної кінцівки в однакових зонах;

2. p_2 – порівняння середніх значень показників латеральної та медіальної частини НЗ в оперованій кінцівці.

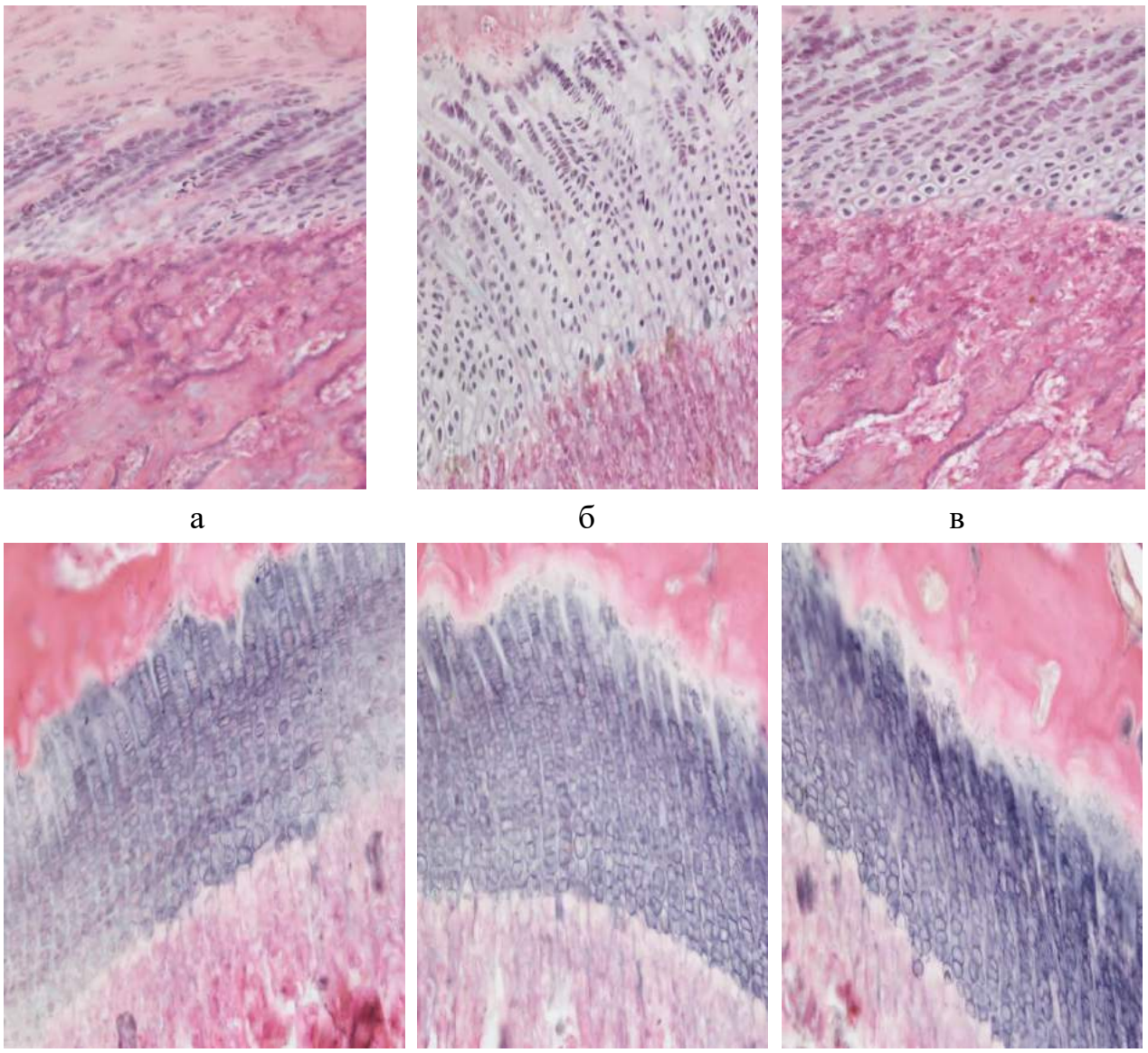

Рис. 3.11. Фото гістопрепаратів. Наросткова зона проксимального епіметафіза великогомілкової кістки кроля через 3 тижні після ТОБ скобою Блаунта. Оперована кінцівка: медіальна частина (з боку стояння скоби) НЗ (а), середня (б) та латеральна (в). Контралатеральна кінцівка: медіальна (г), середня (д) та латеральна (е) частини НЗ. Гематоксилін та еозин. Зб. 200.

Через *5 тижнів* після хірургічного втручання з боку розташування скоби в проксимальному епіметафізі великогомілкової кістки в епіфізарному хрящі визначали всі характерні зони, але висота з боку стояння скоби була зниженою 1,5 раза ($p < 0,001$) порівняно з латеральною ділянкою та в 1,7 раза ($p < 0,001$) – з контралатеральною кінцівкою. У середній частині оперованої

кінцівки висота НЗ була зниженою в 1,5 раза ($p < 0,001$) порівняно з аналогічною ділянкою контралатеральної кінцівки (табл. 3.6).

Зона збереженого хряща була частково відсутня, подекуди відмічали клітини-тіні, місцями хондроцити були сплощеними, з пікнотичними ядрами (рис. 3.12, а).

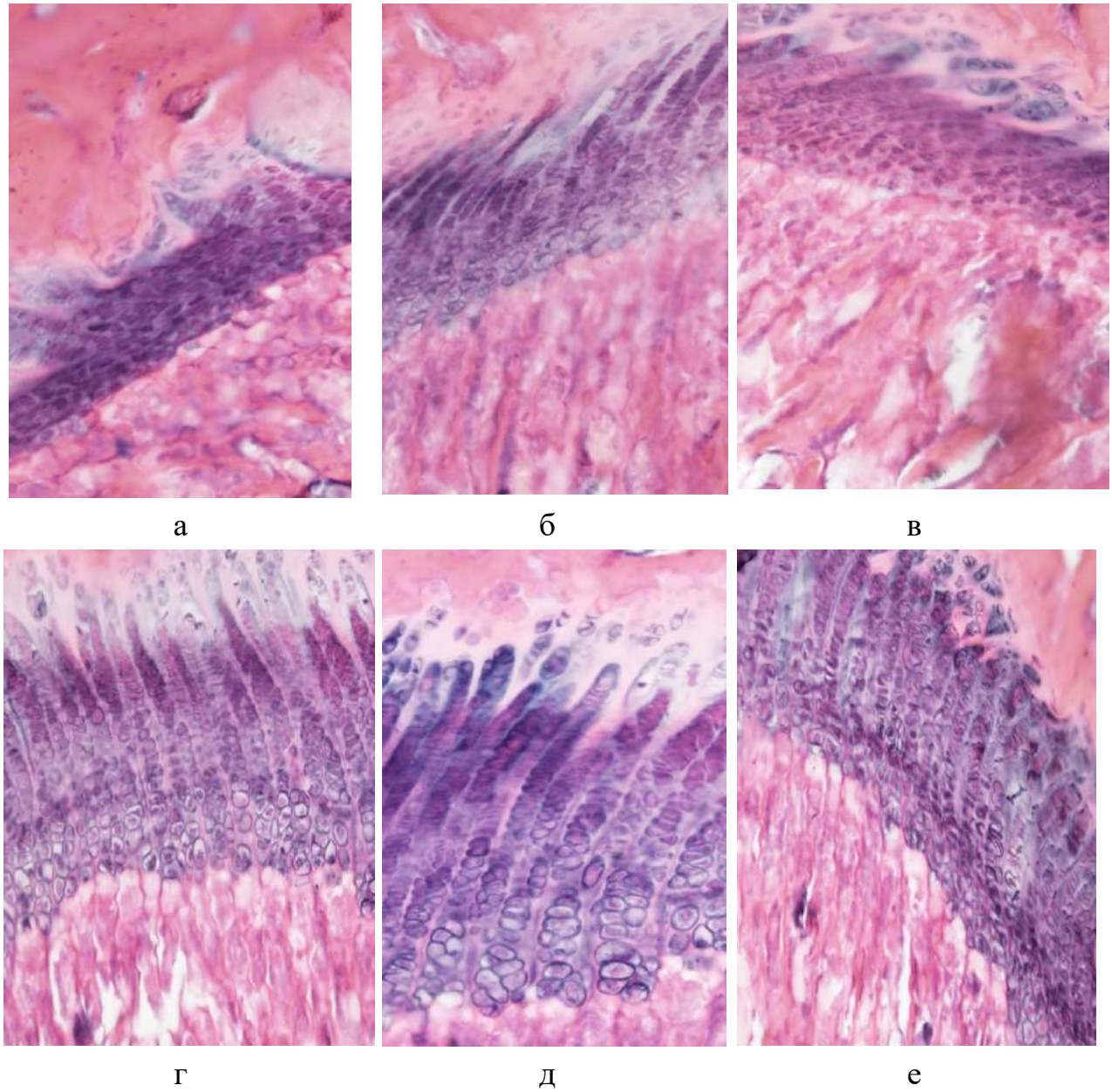

Рис. 3.12. Фото гістопрепаратів. Наросткова зона проксимального епіметафіза великогомілкової кістки кроля через 5 тижнів після ТОБ скобою Блаунта. Оперована кінцівка: медіальна частина (з боку стояння скоби) НЗ (а), середня (б) та латеральна (в). Контралатеральна кінцівка: медіальна (г), середня (д) та латеральна (е) частини НЗ. Гематоксилін та еозин. Зб. 200.

З протилежного боку від пластини в зоні збереженого хряща клітини мали видовжену форму, світле ядро, розміщувалися в еозинофільній міжклітинній речовині.

Зона проліферації з боку розміщення скоби характеризувалася порушенням структури. Вона була нерівномірною, кількість клітин була зниженою в 1,2 рази ($p < 0,001$) порівняно з латеральною ділянкою, а з контралатеральною кінцівкою – в 1,4 рази ($p < 0,001$). У середній частині наросткової зони кількість хондроцитів була зниженою в 1,1 рази ($p < 0,01$) порівняно з аналогічною ділянкою контралатеральної кінцівки (табл. 3.7). Хондроцити зони проліферації з боку стояння скоби містили щільні базофільні ядра, оточені вузькою цитоплазмою, розташовувалися в капсулах з базофільними краями (рис. 3.12, а). Зона проліферації в латеральній ділянці кістки, як і в контралатеральній кінцівці, мала характерну для норми будову (рис. 3.12, б, в).

Зона гіпертрофії з боку розташування скоби була вузькою, характеризувалася нерівномірним забарвленням матриксу, наявністю клітинного детриту в деяких капсулах. У латеральному відділі зона гіпертрофії зберігала характерні особливості для наросткової зони. Кількість клітин гіпертрофованої зони була підвищена в 1,2 раза ($p <0,001$) порівняно з латеральною та медіальною ділянками, та в 1,9 раза ($p < 0,001$) – з контралатеральною кінцівкою.Під час дослідження зони первинного остеогенезу встановлено порушення позиційної орієнтації новоутворених кісткових трабекул з боку кістки, де розташувалася скоба. У центральних ділянках прооперованої великогомілкової кістки та в її медіальному відділі, а також в контралатеральній кінцівці кісткові трабекули розташовувалися паралельно одна одній.

Через *7 тижнів* після хірургічного втручання з боку розташування скоби виявлено, що епіфізарний хряща в епіметафізі великогомілкової кістки за будовою був схожим з контралатеральною кінцівкою (без хірургічного втручання) (рис. 3.13).

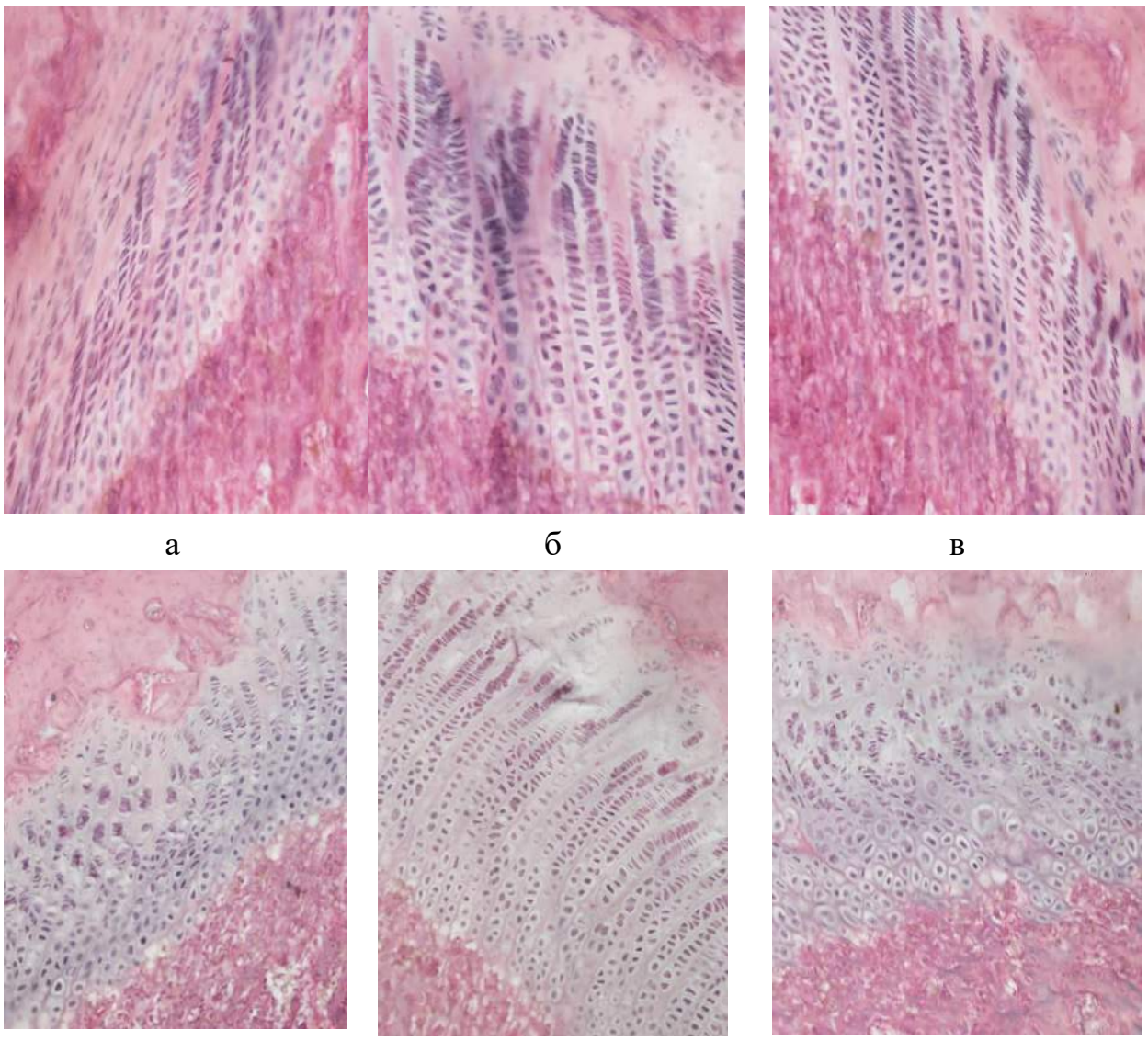

Рис. 3.13. Фото гістопрепаратів. Наросткова зона проксимального епіметафіза великогомілкової кістки кроля через 7 тижнів після ТОБ скобою Блаунта. Оперована кінцівка: медіальна частина (з боку стояння скоби) НЗ (а), середня (б) та латеральна (в). Контралатеральна кінцівка: медіальна (г), середня (д) та латеральна (е) частини НЗ. Гематоксилін та еозин. Зб. 200.

Висота наросткової зони в медіальній ділянці була знижена в 1,3 рази ($p < 0,01$) порівняно з латеральним відділом та контралатеральною кінцівкою (табл. 3.6). У прооперованій великогомілковій кістці зона збереженого хряща мала будову як на попередні терміни дослідження. У зоні проліферації відмічали чітку структуру стовпчиків хондроцитів, які були паралельними один одному та довгій осі кістки. Кількість клітин у стовпчиках була

зниженою в 1,2 раза ($p < 0,01$) порівняно з латеральною ділянкою та в 1,4 раза ($p < 0,01$) – з контралатеральної кінцівкою (табл. 3.7).

Зона гіпертрофії зберігала характерні ознаки для наросткової зони, тобто містила гіпертрофовані хондроцити різного ступеня зрілості. Під час дослідження кісткової тканини порушень у розташуванні кісткових трабекул не виявлено.

Аналізуючи стан епіфізарного хряща відносно контралатеральної кінцівки за термінами дослідження, виявлено що максимальне зниження висоти епіфізарного хряща з боку розташування фіксувальної скоби встановлено через 3 тижні після операції – у 2,5 раза порівняно з аналогічною зоною контралатеральної кінцівки, після чого відмічено менш виражене зниження: в 1,7 раза через 5 тижнів та в 1,3 раза через 7 тижнів, що можливо пов'язано з уповільненням процесу росту в контралатеральній кінцівці з віком, яку використовували як контрольну (рис. 3.14).

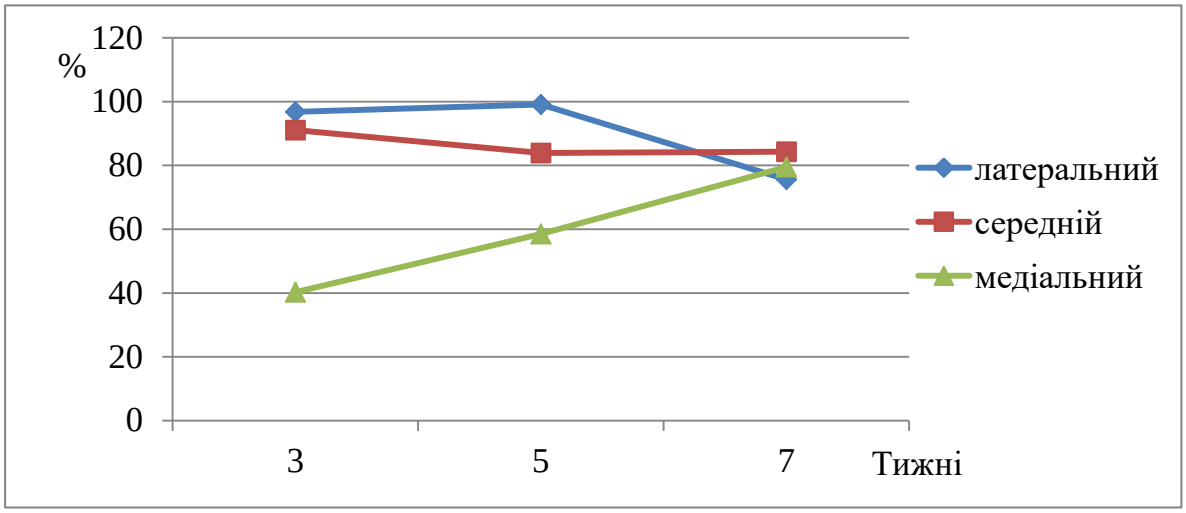

Рис. 3.14. Графік зміни відносної висоти досліджуваних відділів наросткової зони (%) у кролів після ТОБ НЗ скобами Блаунта залежно від терміну дослідження.

Таким чином, під час морфологічного дослідження через 3 тижні після застосування скоби Блаунта для однобічного блокування наросткової зони великогомілкової кістки 2-місячних кролів не встановлено порушення

структури наросткової зони та зони первинного остеогенезу. Через 3, 5 та 7 тижнів з боку розташування скоби Блаунта висота епіфізарного хряща була зменшена порівняно з контралатеральною кінцівкою, а на 3 та 5 тиждень – зі стороною, протилежною блокуванню. Усі зони епіфізарного хряща в зоні блокування зберігали характерну зональну організацію, однак відрізнялися за висотою. У центральному та латеральному відділах метаепіфіза великогомілкової кістки структура епіфізарного хряща також була збереженою. Під час порівняння його висоти на різні терміни дослідження встановлено зниження цього показника з максимальним проявом з боку стояння скоби. Повного закриття блокованої ділянки зони росту не зафіксовано, що є сприятливим для її подальшого функціонування після зняття фіксатора. Зазначений метод характеризується малою травматичністю, є потенційно безпечним і може бути використаним для корекції деформації кінцівки.

У результаті виконання експериментальних досліджень на тваринах (кролях 2-місячного віку) можна зробити такі висновки:

У результаті виконання експериментальних досліджень на тваринах (кролях 2-місячного віку) можна зробити такі висновки:

1. Однобічне медіальне блокування проксимальної НЗ великогомілкової кістки з використанням фіксаторів різних типів (скоби Блаунта, блокована та неблокована пластини) призводить до формування прогресованої варусної ЕДКС.

2. На підставі виконання рентгенометричного дослідження виявлено швидше (в період із другого по п’ятий тиждень) формування кутової епіметафізарної деформації довгих кісток в післяопераційному періоді за умов використання для ТОБ проксимальної НЗ великогомілкової кістки кролів блокованої пластини порівняно з неблокованою.

3. Під час морфологічного дослідження проксимального відділу великогомілкової кістки кролів після однобічного блокування наросткової зони різними фіксаторами встановлені схожі структурні особливості. В епіфізарному хрящі на всіх термінах дослідження (3, 5, та 7 тижнів після

операції) зберігалися всі зони, не виявлено також виражених порушень структури зони первинного остеогенезу.

4. Висота наросткової зони з медіального боку (місце розташування фіксаторів) через 3, 5, та 7 тижнів була зниженою порівняно з латеральною ділянкою та контралатеральною кінцівкою. Причому максимальне зменшення висоти медіальної ділянки наросткової зони у випадку застосування блокованої пластини та скоби Блаунта відмічено через 3 тижні (у 2 та 2,5 раза відповідно), а неблокованої пластини – через 5 (у 2,6 раза).

5. Загальна висота наросткової зони в прооперованій кінцівці в разі використання блокованої пластини та скоби Блаунта була меншою за показники контралатеральної через 3, 5 та 7 тижнів спостереження, а за умов використання неблокованої пластини – через 5 та 7 тижнів.

6. Кількість клітин у зонах проліферації та гіпертрофії з боку розташування фіксаторів виявилася вірогідно меншою порівняно з латеральною стороною та контралатеральною кінцівкою на всі терміни спостереження

7. Повного закриття блокованої ділянки наросткової зони не зафіксовано в жодному з варіантів фіксації на термін спостереження до 7 тижнів після блокування, що становить третину періоду активного росту кісток у кролів, що є сприятливим для її подальшого функціонування після видалення пристрою.

3.3 Результати математичного моделювання однобічного блокування наросткової зони моделі великогомілкової кістки дитини

3.3.1 Дослідження проксимального відділу великогомілкової кістки за різних видів навантаження

На першому етапі експериментального біомеханічного дослідження за допомогою методу кінцевих елементів визначено, до яких змін у напруженні проксимального відділу великогомілкової кістки призведе зміна

навантаження на медіальний та латеральний її виростки. Для аналізу було обрано модель навантаження у випадку варусної деформації проксимального відділу великогомілкової кістки. Такий стан може виникнути за ХЕБ та інших ортопедичних захворювань, які супроводжуються формуванням *genu varum*. На рис. 3.15-3.17 наведено розподіл напруження в проксимальному відділі великогомілкової кістки.

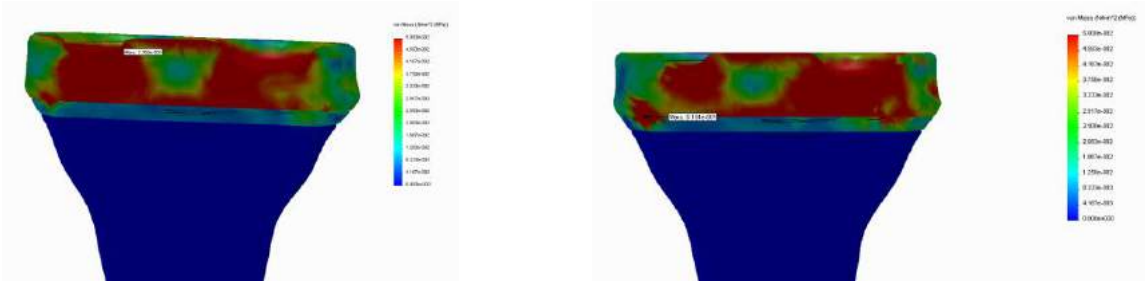

а б

Рис. 3.15. Розподіл напруження в проксимальному відділі великогомілкової кістки: а) за умов симетричного навантаження на виростки; б) у разі навантаження, характерного для варусної деформації проксимального відділу великогомілкової кістки.

У випадку зміни розподілу навантаження на виростки відбулося переміщення зони найбільшого напруження в ділянку проксимальної наросткової зони та збільшення величини максимального напруження від 0,339 до 0,610 МПа (рис. 3.16).

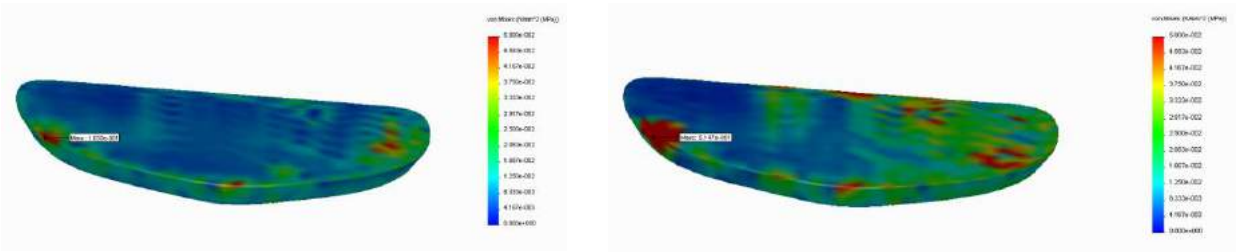

а б

Рис. 3.16 – Розподіл напруження в проксимальній наростковій зоні великогомілкової кістки: а) за умов симетричного навантаження на виростки; б) у разі навантаження, характерного для варусної деформації проксимального відділу великогомілкової кістки.

Крім того, слід зазначити, що також зафіксовані зміни напруження і в проксимальній наростковій зоні великогомілкової кістки, а саме: збільшення величини максимального напруження в латеральній частині від 0,103 до 0,514 МПа, а в медіальній – від 0,059 до 0,201 МПа (рис. 3.17).

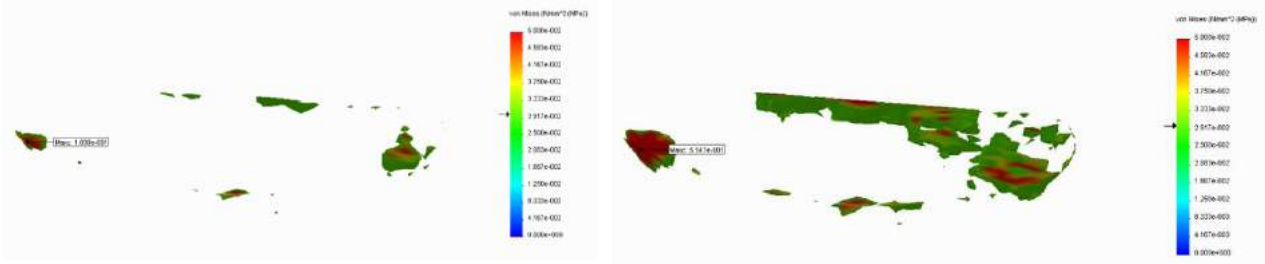

а б

Рис. 3.17. Розподіл напруження в наростковій зоні з величиною напруження вищою за 0,03 МПа: а) за умов симетричного навантаження на виростки; б) у разі навантаження, характерного для варусної деформації проксимального відділу великогомілкової кістки.

Також збільшилась загальна площа кістки, де показники напруження перевищували 0,03 МПа – від 0,49 до 1,98 %, причому переважно завдяки латеральній ділянці (рис. 3.17).

3.3.2 Дослідження напружено-деформованого стану моделі «великогомілкова кістка дитини – металевий фіксатор» за умов використання фіксаторів різних типів

На другому етапі біомеханічного дослідження проведено визначення впливу фіксатору для ТОБ НЗ на розподіл напруження у моделі великогомілкової кістки дитини.

Спочатку розглянуто розподіл напружень за умов навантаження на великогомілкову кістку, характерного для її варусної деформації.

Як видно на рис. 3.18, застосування фіксувальних елементів призводить до виникнення нової зони підвищених напружень, яна

розташована нижче наросткової зони та яка формується через перенесення навантаження на скоби, пластини та гвинти. Напруження в ділянці кісткової тканини, де розташовані гвинти та скоби, зростає.

У випадку застосування скоби Блаунта для ТОБ НЗ напруження підвищується до 1 135 МПа, а в разі використання пластин до 741,6 МПа (блокована пластина) та 630,7 МПа (неблокована). Найменше підвищення напруження зареєстровано у випадку використання для блокування НЗ пластин. Крім того, зафіксовано зменшення напруження в медіальному виростку великогомілкової кістки за умов використання всіх видів фіксаторів.

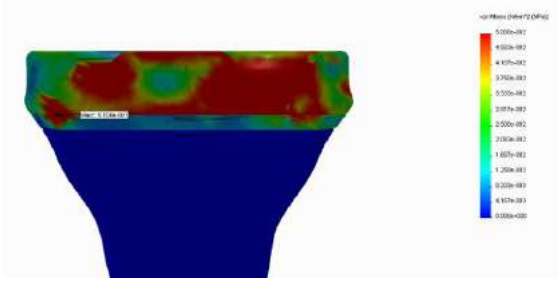

а

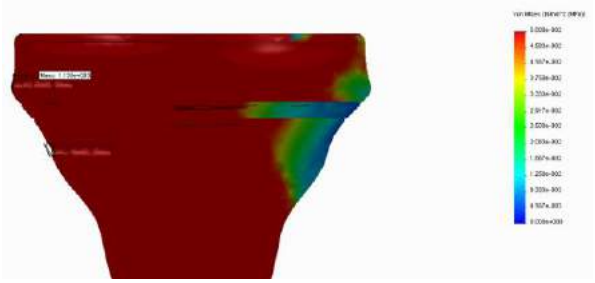

б

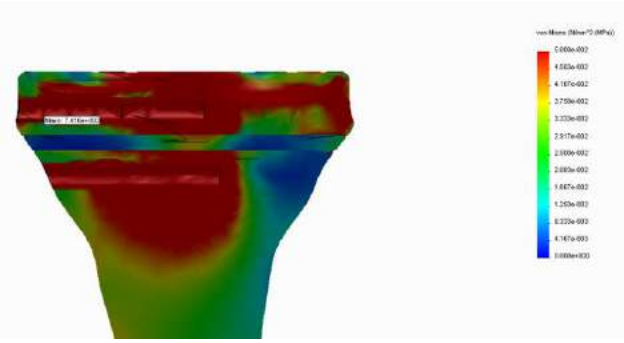

в

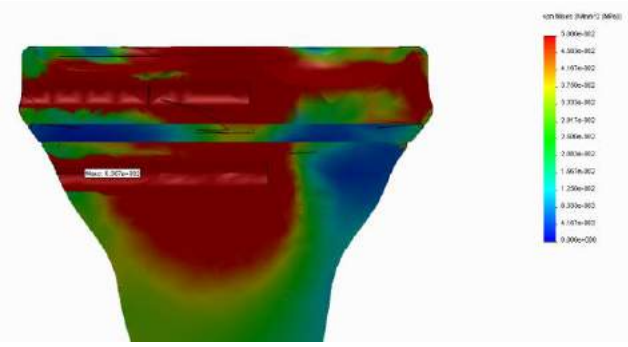

г

Рис. 3.18. Розподіл напруження в проксимальному відділі великогомілкової кістки дитини за умов навантаження на виростки, характерного для варусної її деформації: без фіксувальних елементів (а); модель з використанням для однобічного блокування НЗ трьох скоб Блаунта (б), блокованої (в) та неблокованої (г) пластини.

В усіх випадках застосування фіксу вальних пристроїв найбільші напруження виявлені в зоні контакту верхнього гвинта з пластиною або в

верхній частині третьої скоби, розташованої дорзально (рис. 3.19). Максимальні напруження розподілилися так: в скобі Блаунта – 2 747 МПа, у гвинті неблокованої пластини – 2 769 МПа, а у випадку застосування блокованої пластини – 4 114 МПа. Зауважимо, що ці зони підвищеного напруження розташовувалися за межами кісткової тканини, а в її межах найбільші напруження, навпаки, спостерігали в ділянці нижніх гвинтів. Концентрація значних напружень у розташованих нижче гвинтах в зоні контакту з кістковою тканиною може призвести до руйнування/перебудови кісткової тканини, яка має меншу міцність, ніж титановий сплав Ti-6Al-4V. Зміни в структурі кісткової тканини в свою чергу можуть призвести до збільшення напруження в гвинті. Це може бути потенційним механізмом та поясненням ускладнень (порушення цілісності гвинтів, встановлених в проксимальному епіметафізі великогомілкової кістки) лікування дітей з фронтальними ЕДКС, які виникли внаслідок ХЕБ.

а б в

Рис. 3.19. Розподіл напруження в фіксувальних елементах у разі навантаження на виростки, характерного для варусної деформації великогомілкової кістки у моделях з використанням для ТОБ НЗ: а) трьох скоб Блаунта; б) блокованої пластини; в) неблокованої пластини.

На горизонтальних перерізах відзначено суттєве збільшення напруження в кістковій тканині вище наросткової зони за умов застосування всіх видів фіксаторівції (рис. 3.20). Слід зауважити, що у випадку застосування для ТОБ НЗ скоб Блаунта концентрації напруження зареєстровані в ділянці розташування скоб. За умов використання конструкцій з гвинтами напруження дещо збільшувалося, але

характеризувалося рівномірнішим розподілом, хоча напруження в зоні розташування гвинтів виявилися дещо меншими.

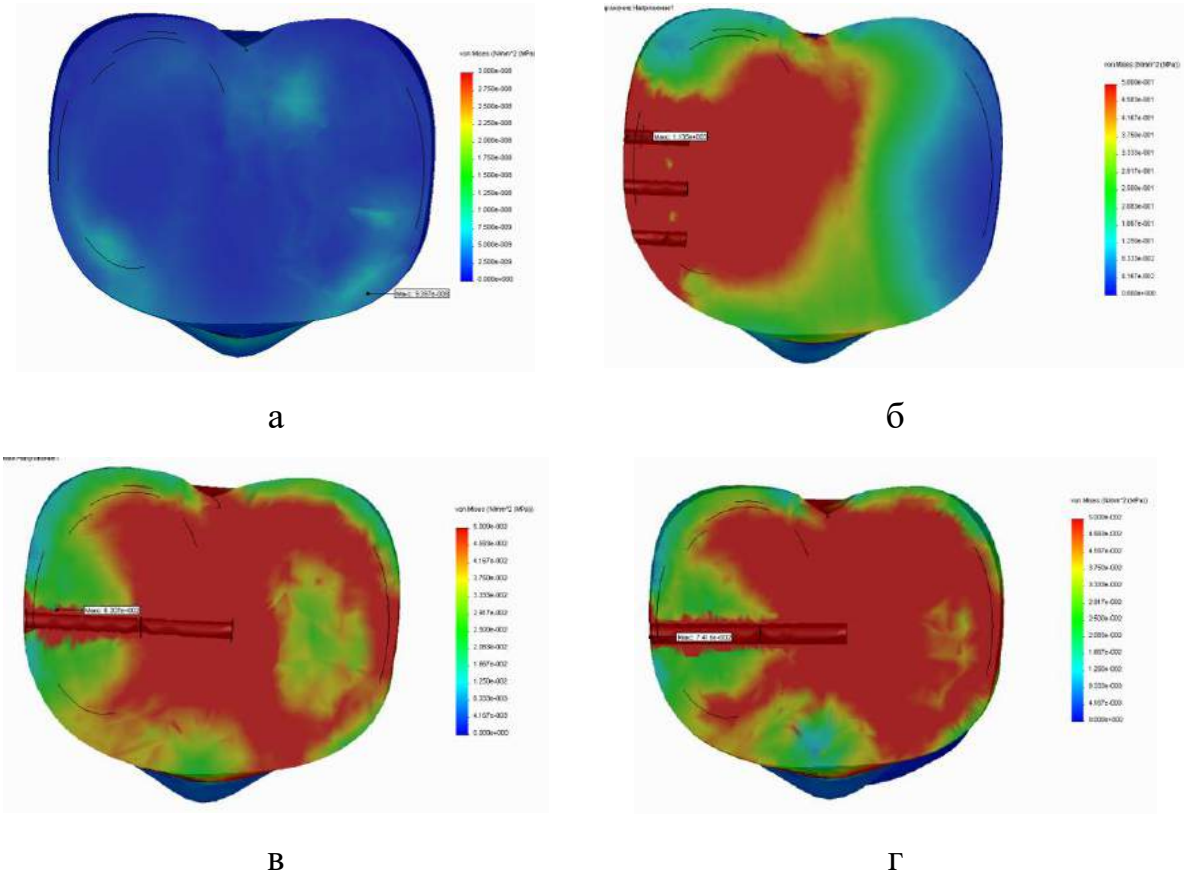

Рис. 3.20. Розподіл напруження в проксимальному епіфізі великогомілкової кістки у разі варусної її деформації у моделях без фіксувальних елементів (а); з використанням для ТОБ НЗ трьох скоб Блаунта (б), блокованої (в) та неблокованої (г) пластини.

На горизонтальних перерізах у кістковій тканині метафіза великогомілкової кістки також зафіксовано збільшення напруження (рис. 3.21). При цьому характер розподілу напруження майже не відрізнявся (зони концентрації напруження виявлені в ділянці розташування фіксувальних елементів: гвинтів або скоб).

У результаті математичного аналізу встановлено, що використання скоб дає змогу знизити напруження в медіальній частині наросткової зони, а в латеральній вони залишалися досить високими – 0,581 МПа.

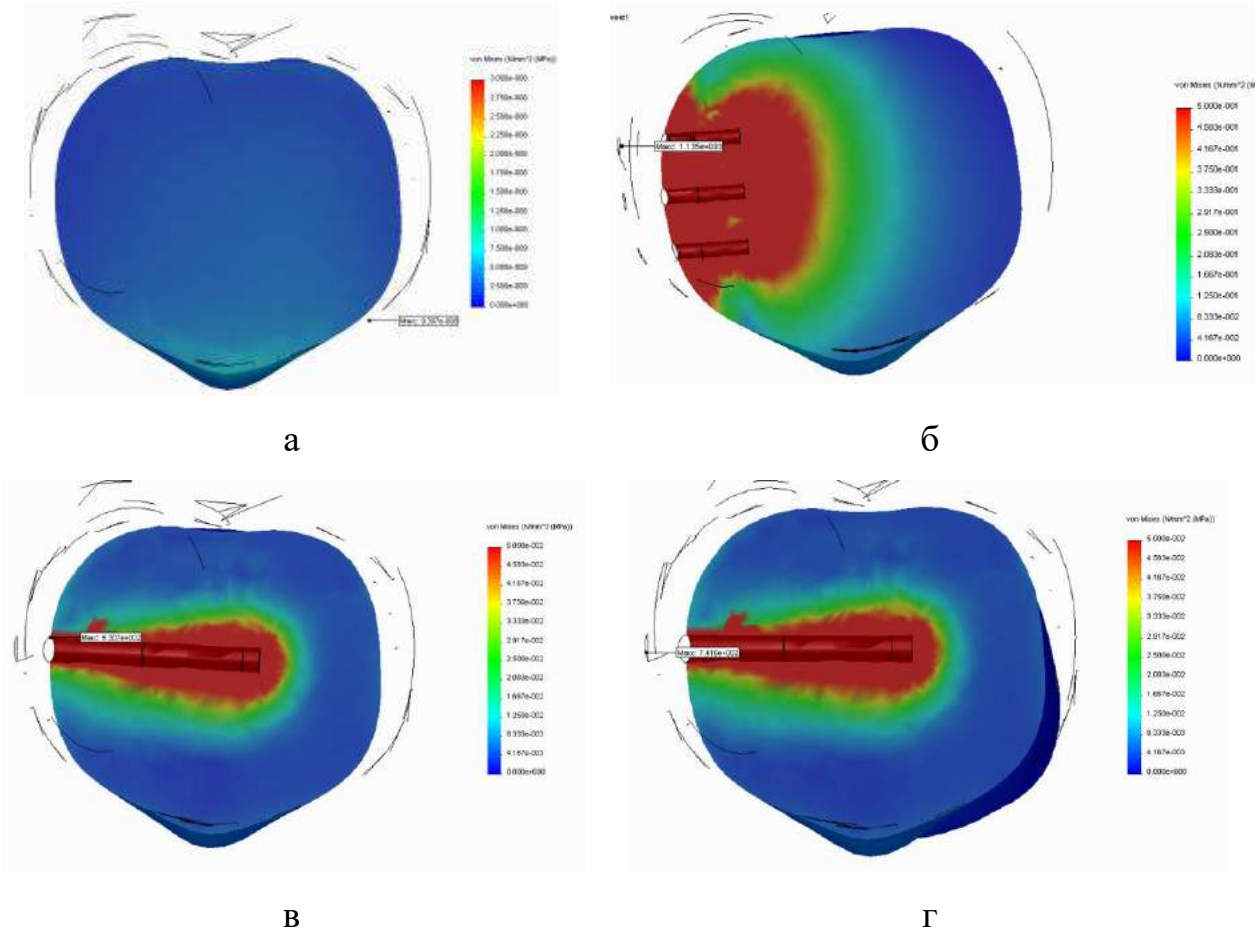

а б

в г

Рис. 3.21. Розподіл напруження в кістковій тканині проксимального метафіза великогомілкової кістки за умов навантаження, характерного для варусної її деформації, у моделях: без фіксувальних елементів (а); з використанням для ТОБ НЗ трьох скоб Блаунта (б), блокованої (в) та неблокованої (г) пластини.

У випадку застосування пластини та гвинтів зону максимальних напружень виявлено в медіальній ділянці великогомілкової кістки – 0,189 МПа (блокована пластина) та 0,191 МПа (неблокована пластина). Слід зазначити, що використання пластини з гвинтами призводить до появи зон підвищеного напруження в зоні розташування кінців гвинтів з його величиною близько 0,036 МПа в обох випадках (рис. 3.22).

Використання фіксувальних елементів дає змогу суттєво знизити обсяг напружень понад 0,03 МПа в наростковій зоні. Зокрема, у випадку використання скоб Блаунта цей показник становив 3,32 % від загального

об’єму наросткової зони, блокованої пластини – 1,17 %, неблокованої пластини – 1,12 %.

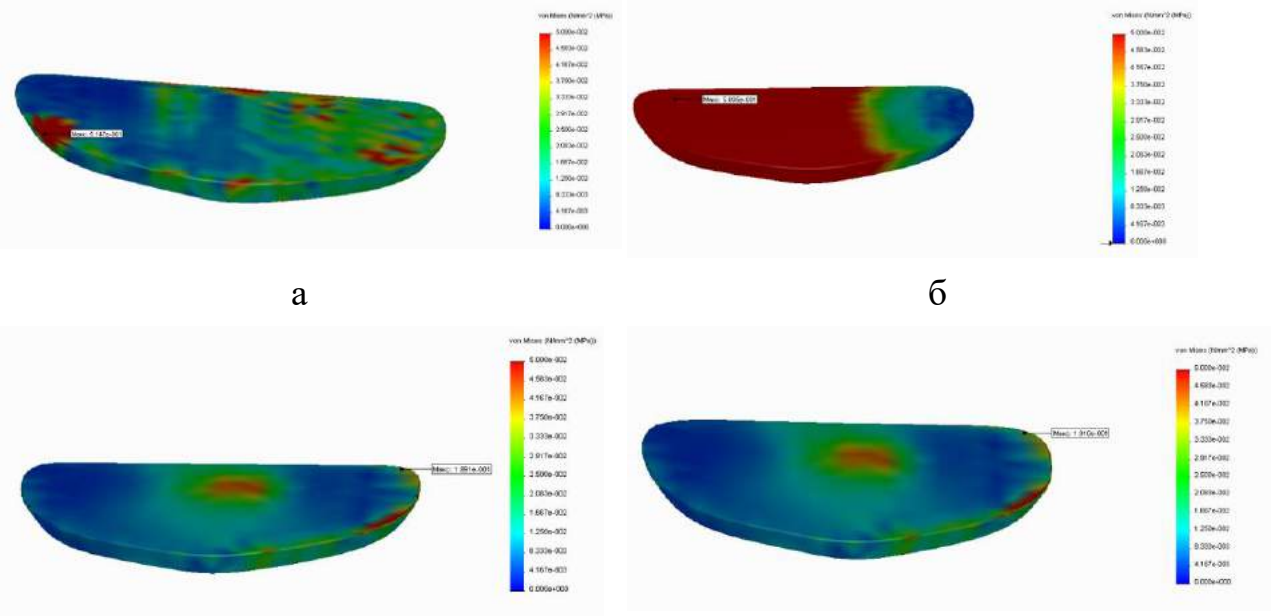

а б

в г

Рис. 3.22. Розподіл напруження в проксимальній наростковій зоні великогомілкової кістки за умов навантаження на виростки, характерного для варусної її деформації, у моделях: без фіксувальних елементів (а); з використанням для ТОБ НЗ трьох скоб Блаунта (б), блокованої (в) та неблокованої (г) пластини.

Якщо не застосовувати фіксувальні елементи, цей показник становив 1,98 %, що свідчить про зменшення об’єму зон напруження на 30-40 % (рис. 3.23).

За умов корекції варусної деформації великогомілкової кістки та нормалізації навантажень у колінному суглобі розподіл напружень змінився та виглядав, як показано на рис. 3.24.

Застосування фіксувальних елементів призводить, як і в попередньому випадку, до виникнення зон підвищеного напруження в ділянці контакту гвинтів або скоб з кістковою тканиною (рис. 3.24). При цьому у випадку застосування скоб напруження підвищується до 988,3 МПа, неблокованої пластини – до 1 232 МПа, блокованої пластини – до 4 839 МПа.

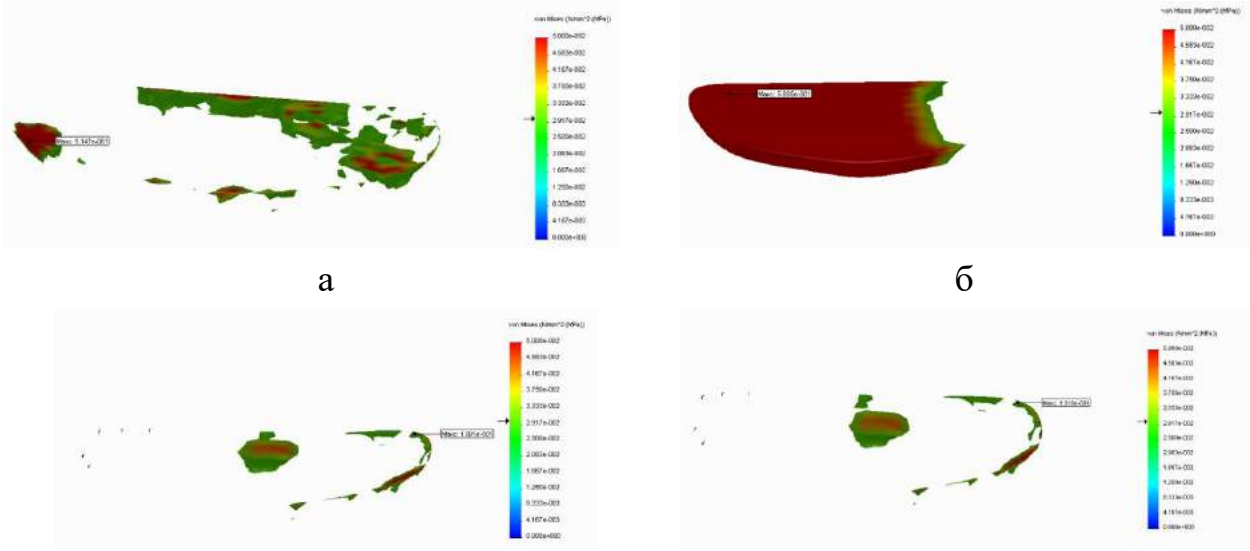

а б

в г

Рис. 3.23. Розподіл напруження в наростковій зоні з величиною напруження понад 0,03 МПа за умов навантаження на виростки великогомілкової кістки, характерного для варусної її деформації, у моделях: без фіксувальних елементів (а); з використанням для ТОБ НЗ трьох скоб Блаунта (б), блокованої (в) та неблокованої (г) пластини.

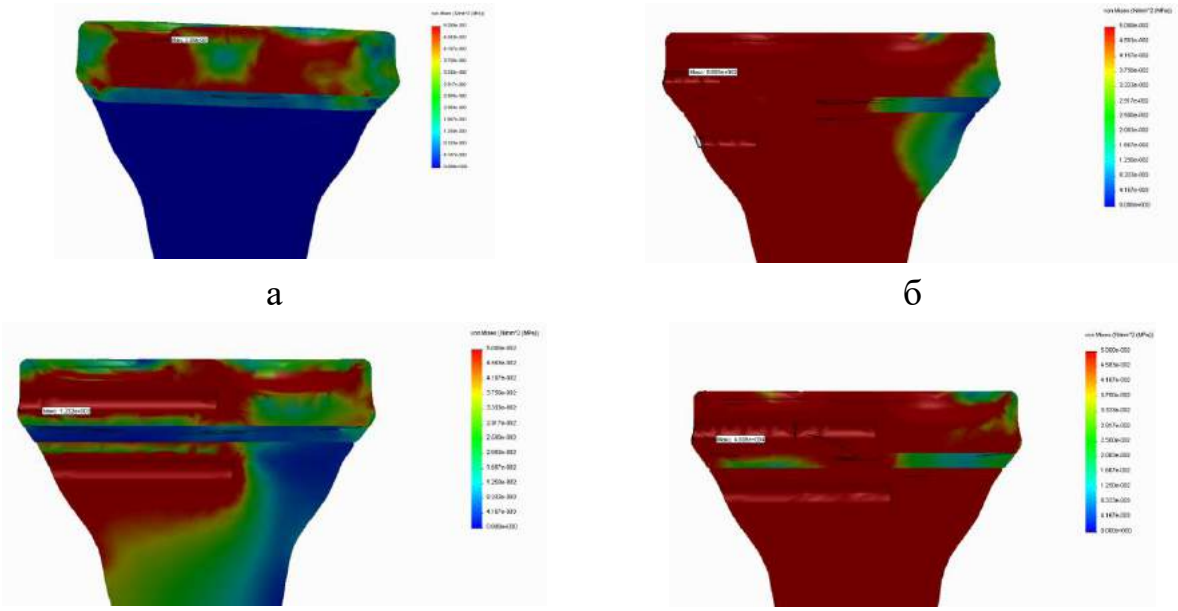

а б

в г

Рис. 3.24. Розподіл напруження в проксимальному відділі великогомілкової кістки після корекції варусної деформації (симетричне навантаження на виростки) у моделях: без фіксувальних елементів (а); з використанням для ТОБ НЗ трьох скоб Блаунта (б), блокованої (в) та неблокованої (г) пластини.

Отримані показники свідчать, що за умов нормалізації навантаження на великогомілкову кістку відбувається зменшення напруження в кістковій тканині в умовах використання скоби Блаунта. У разі застосування пластин з гвинтами в умовах нормалізації навантаження напруження в кістковій тканині великогомілкової кістки навпаки збільшується. Особливо суттєве збільшення відбувається за умов застосування блокованої пластини – майже в 7 разів.

За умов нормального навантаження на виростки та застосування блокованої пластини відбулося переміщення зони найбільшого напруження з верхнього гвинта на нижній (рис. 3.25). А величина максимального напруження розподілилася так: в скобі Блаунта – 2 444 МПа, у випадку фіксації неблокованою пластиною – 6 071 МПа, блокованою – 48 442 МПа. В усіх випадках зона підвищеного напруження виявилася за межами кісткової тканини.



а б в

Рис. 3.25. Розподіл напруження в фіксувальних елементах після корекції варусної деформації великогомілкової кістки (симетричне навантаження на виростки) у моделях без фіксувальних елементів (а); з використанням для ТОБ НЗ трьох скоб Блаунта (б), блокованої (в) та неблокованої (г) пластини.

Після корекції варусної деформації великогомілкової кістки та нормалізації навантаження на її виростки в епіфізі (на горизонтальних перерізах) відзначено суттєве збільшення напруження, незважаючи на використаний спосіб фіксації (рис. 3.26). Застосування скоб Блаунта

призводило до концентрації напруження в зоні їх розташування. У випадку застосування конструкцій з гвинтами (пластин обох типів) зареєстровано певне підвищення напруження, але його розподіл виявився рівномірнішим, хоча й спостерігали відокремлені зони збільшення напруження в корковій частині кістки.

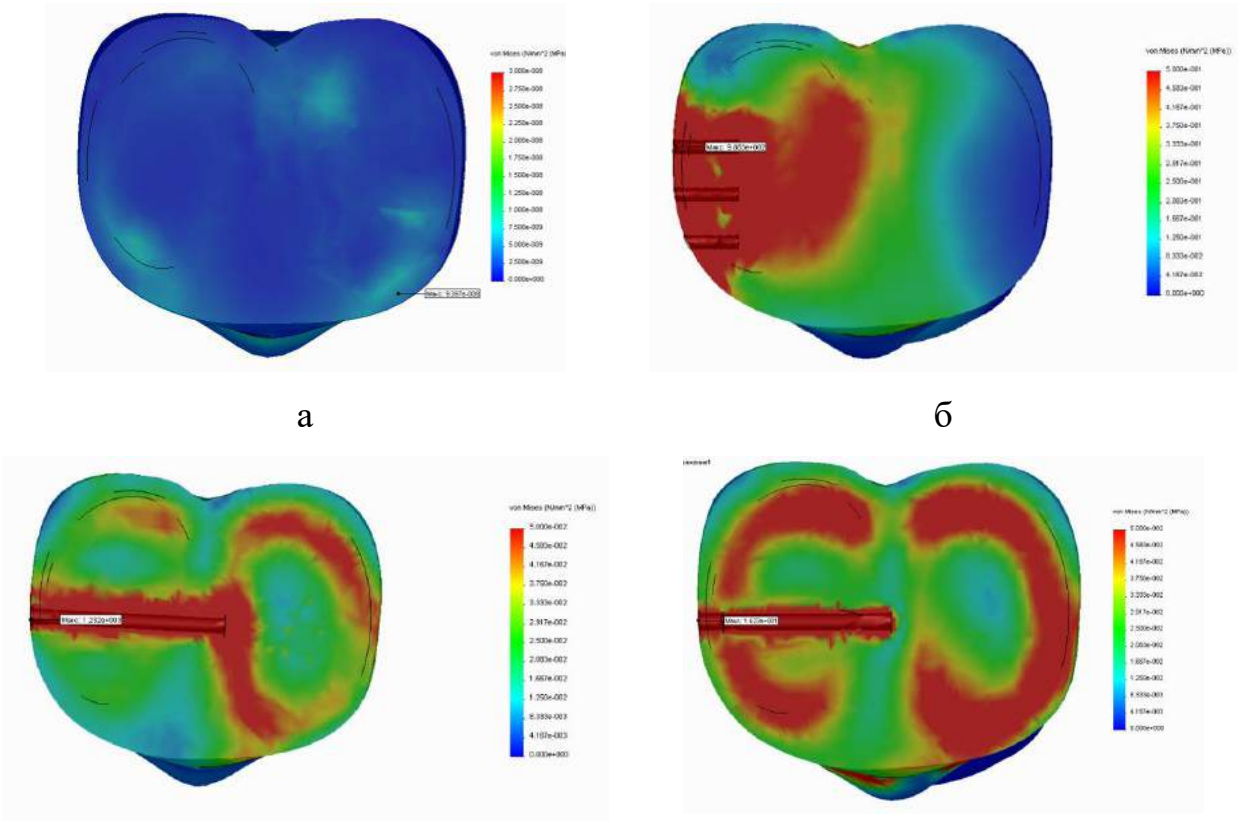

а б

в г

Рис. 3.26. Розподіл напруження в епіфізі великогомілкової кістки після корекції варусної її деформації за умов симетричного навантаження на виростки в моделях: без фіксувальних елементів (а); з використанням для ТОБ НЗ трьох скоб Блаунта (б), блокованої (в) та неблокованої (г) пластин.

На рівні метафіза відзначено також збільшення напруження в кістковій тканині (рис. 3.27), а розподіл майже не відрізнявся – концентрацію напруження зафіксовано в ділянці розташування фіксувальних елементів (гвинтів або скоб). У моделі, де для однобічного блокування наросткової зони використана неблокована пластина, спостерігали додаткове збільшення

напруження в зоні коркового шару кістки, що може свідчити про недостатню кутову стабільність конструкції та потенційно може призвести до деформації кістки в сагітальній площині.

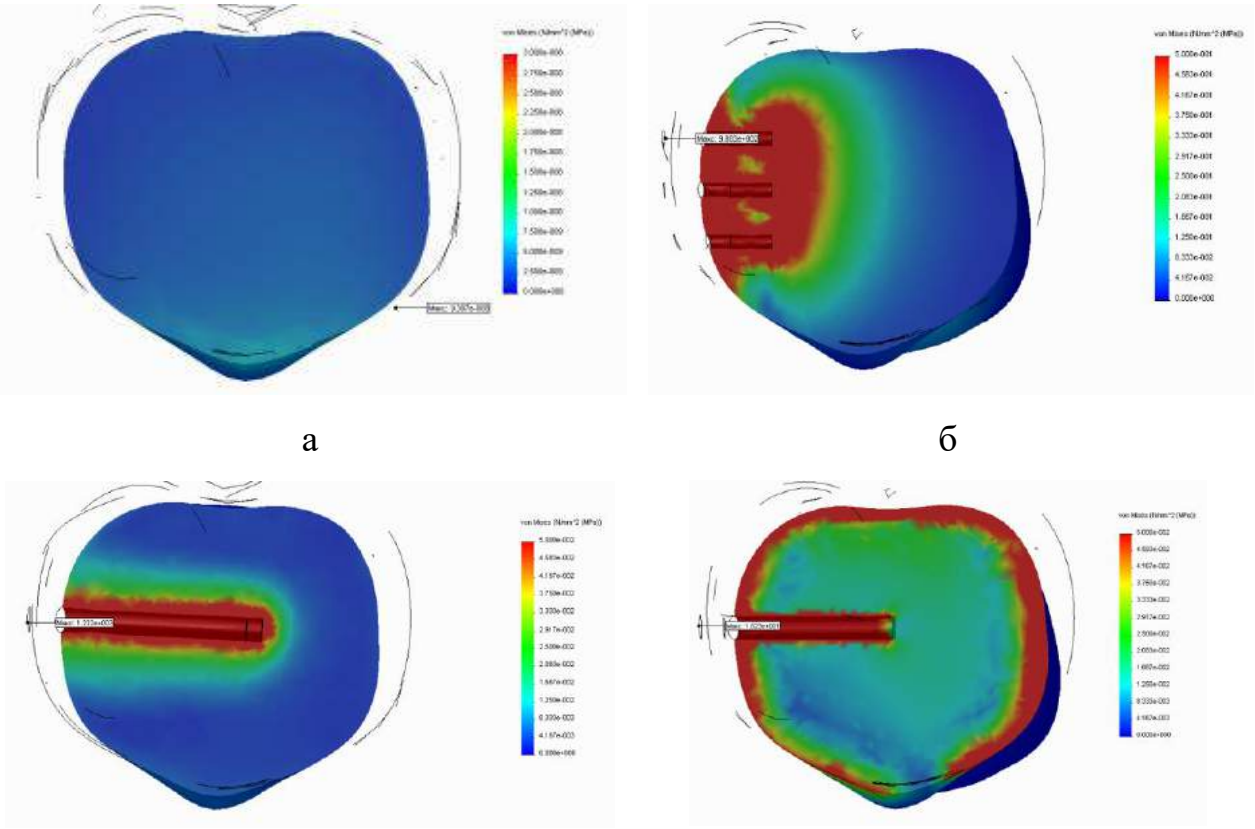

а б

в г

Рис. 3.27. Розподіл напруження в кістковій тканині проксимального метафіза великогомілкової кістки після корекції варусної її деформації (за умов симетричного навантаження на виростки) в моделях: без фіксувальних елементів (а); з використанням для ТОБ НЗ трьох скоб Блаунта (б), блокованої (в) та неблокованої (г) пластин.

У випадку використання скоб Блаунта в умовах нормального навантаження на виростки великогомілкової кістки характер розподілу зон напружень не змінився, хоча величина максимальних напружень зменшилась до 0,477 МПа.

Застосування неблокованої пластини також призвело до зменшення величини максимальних напружень до 0,060 МПа та зникнення зони

підвищених напружень у ділянці розташування кінців гвинтів. При цьому загальний характер розподілу напружень наближався до нормального (рис. 3.28, а). У випадку використання для ТОБ НЗ великогомілкової кістки за умов нормального навантаження на її виростки блокованої пластини виявлено підвищення напружень у латеральній частині НЗ до 0,401 МПа (рис. 3.28).

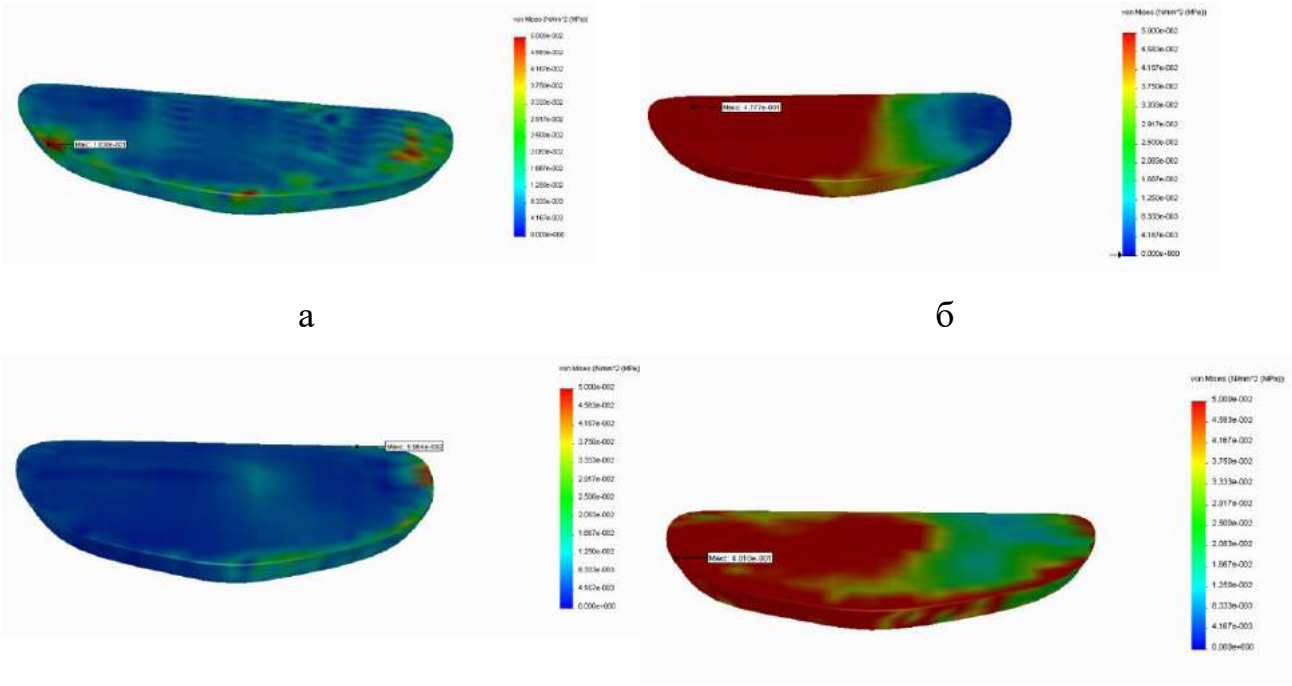

а б

в г

Рис. 3.28. Розподіл напруження в проксимальній наростковій зоні великогомілкової кістки після корекції варусної її деформації в моделях: без фіксувальних елементів (а); з використанням для ТОБ НЗ трьох скоб Блаунта (б), блокованої (в) та неблокованої (г) пластин.

За умов нормалізації навантаження на великогомілкову кістку в моделях, де для ТОБ НЗ використано скоби Блаунта та блоковану пластину, зареєстровано суттєве збільшення напружень понад 0,03 МПа в наростковій зоні. Зокрема, у разі застосування скоб Блаунта цей показник становив 3,14 % від загального обсягу наросткової зони, блокованої пластини – 4,84 %. Якщо не використовували фіксувальних елементів, цей

показник становив 0,49 %, а у випадку застосування неблокованої пластини він знизився до 0,29 % від загального обсягу наросткової зони (рис. 3.29).

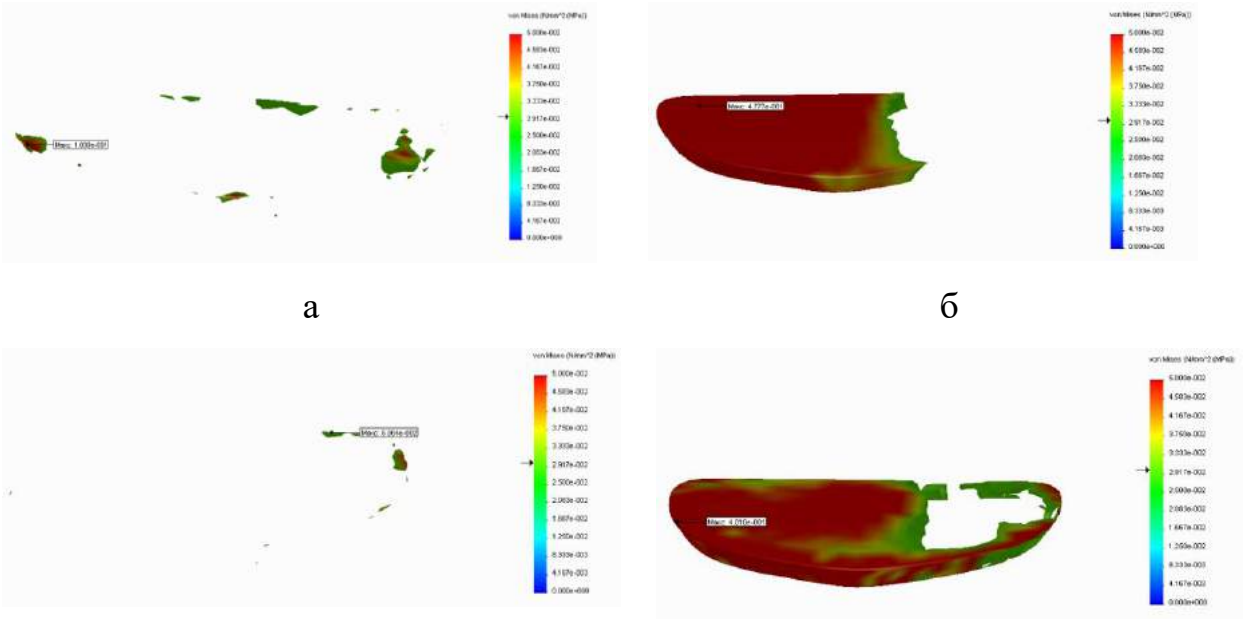

а б

в г

Рис. 3.29. Розподіл напруження в проксимальній наростковій зоні великогомілкової з величиною напруження понад 0,03 МПа за умов симетричного навантаження на виростки в моделях: без фіксувальних елементів (а); з використанням для ТОБ НЗ трьох скоб Блаунта (б), блокованої (в) та неблокованої (г) пластин.

Із наведеного вище, можна зробити такі висновки:

У випадку застосування створеної кінцево-елементної моделі великогомілкової кістки дитини відзначено збільшення напруження в медіальній частині наросткової зони за умов прикладання навантаження, характерного для варусної деформації великогомілкової кістки.

В умовах прикладання навантаження, характерного для варусної деформації великогомілкової кіски, до мінімального підвищення напруження в кістковій тканині призводять варіанти фіксації із застосуванням блокованої та неблокованої пластин.

Після нормалізації навантаження на великогомілкову кістку використання блокованої пластини призводить до значного підвищення напруження в кістковій тканині та елементах фіксації.

3.3.3 Дослідження напружено-деформованого стану моделі «великогомілкова кістка дитини – металевий фіксатор» в умовах тимчасового однобічного блокування наросткової зони фіксаторами різних типів під час поздовжнього зростання кістки

Поздовжнє зростання кістки моделювали шляхом збільшення висоти наросткової зони за допомогою переміщення її меж в обидві сторони. Величину переміщення обрали відповідності до даних D. Bylski-Austrow та співавт, які показали, що величина деформації скоби зростає із часом після операції. Середня швидкість переміщення наконечника становить (0,22 ± 0,14) мм/міс. для НЗ великогомілкової кістки та (0,25 ± 0,16) мм/міс для НЗ стегнової кістки [214], що відповідає оцінці росту НЗ за математичним методом Menelaus [215].

За відсутності елементів фіксації переміщення меж наросткової зони на 0,15 мм в обидві сторони майже не призводить до підвищення напруження в кістковій тканині дистальної та проксимальної частин моделі. Лише в кістковій тканині дистальної частини моделі відмічено незначне підвищення напруження по передній частині моделі (9,397 Па) (рис. 3.30).

Як видно на рис. 3.30, застосування фіксувальних елементів призводить до виникнення нових зон напруження в ділянках контакту кісткової тканини з елементами фіксації (скоби Блаунта та гвинти). У випадку застосування скоб Блаунта для ТОБ НЗ максимальне напруження в кістковій тканині становить 2,457 кПа, а пластин – 0,138 кПа (блокована) та 0,167 кПа (неблокована).

За умов використання для однобічного блокування наросткової зони скоб Блаунта та блокованої пластини в медіальній частині моделі не

спостерігали утворення зон напруження. Ця картина може свідчити про те, що фіксувальні елементи сприймають практично все навантаження, яке виникає в разі переміщення меж наросткової зони.

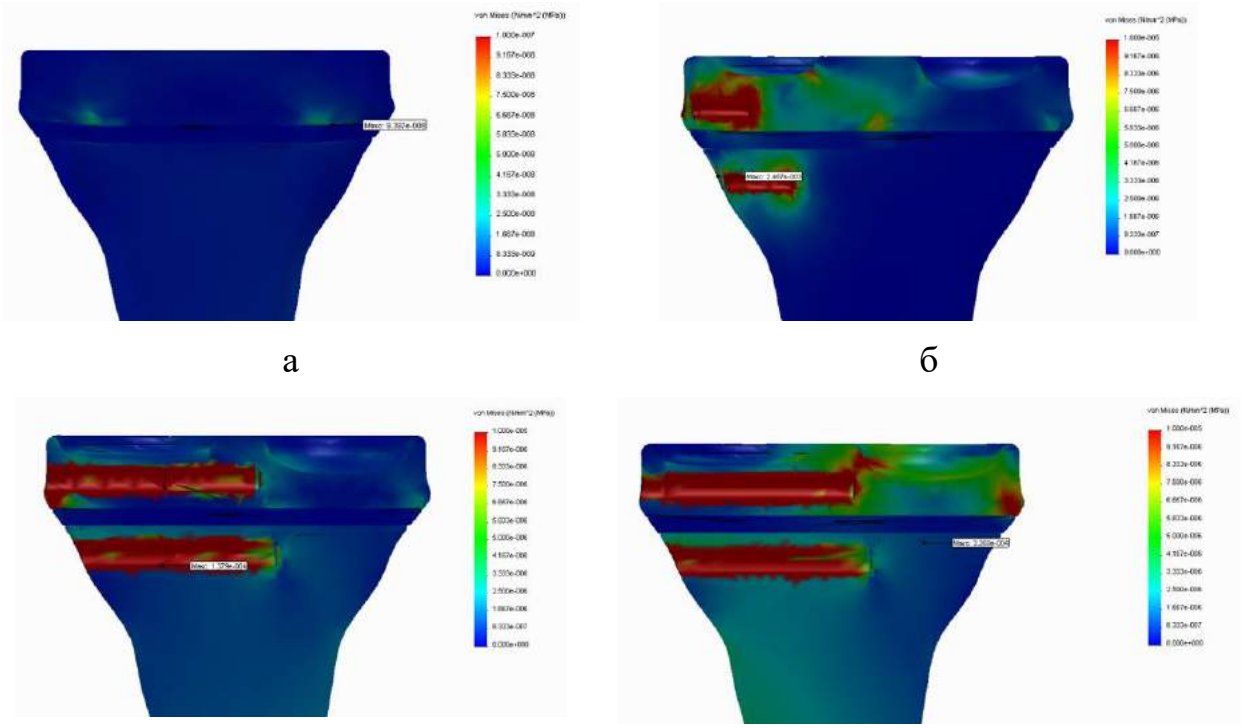

а б

в г

Рис. 3.30. Розподіл напруження в проксимальному відділі великогомілкової кістки за умов поздовжнього зростання НЗ на 0,3 мм у моделях: без фіксувальних елементів (а); з використанням для ТОБ НЗ трьох скоб Блаунта (б), блокованої (в) та неблокованої (г) пластин.

Під час дослідження моделі, де для ТОБ НЗ застосовано неблоковану пластину, крім місця розташування гвинтів, виявлені додаткові зони напруження в ділянці медіального виростка, а максимальні величини напруження зафіксовані в медіальній частині моделі на задній поверхні – 0,3269 кПа.

Під час оцінювання НДС моделі на поперечних перерізах виявлено різний його розподіл. У моделі з використанням неблокованої пластини відзначені напруження в місцях розташування гвинтів та додаткові зони напруження в ділянці медіального виростка (рис. 3.31).

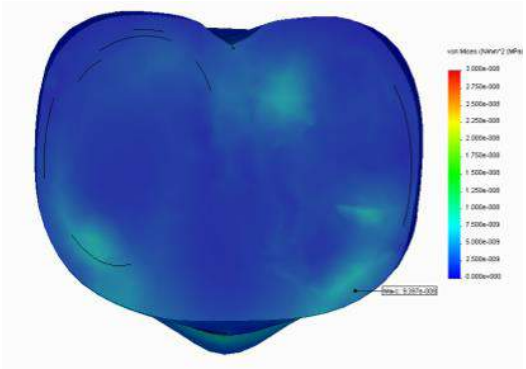

а

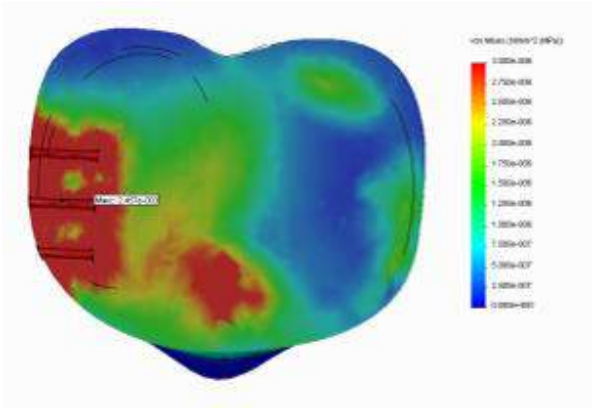

б

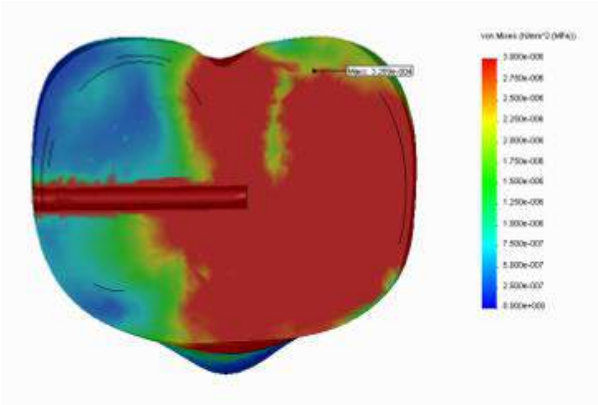

в

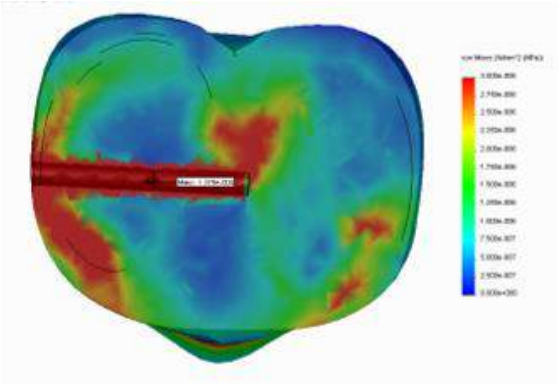

г

Рис. 3.31. Розподіл напруження в проксимальному епіфізі великогомілкової кістки за умов поздовжнього росту наросткової зони на 0,3 мм в моделях: без фіксувальних елементів (а); з використанням для ТОБ НЗ трьох скоб Блаунта (б), блокованої (в) та неблокованої (г) пластин.

На поперечних перерізах у ділянці проксимального метафіза великогомілкової кістки відзначено також збільшення напруження в кістковій тканині (рис. 3.32), розподіл якого майже не відрізнявся – зони концентрації напруження реєстрували в місцях розташування фіксувальних елементів.

У моделі, де для блокування наросткової зони використані пластини, спостерігали ділянку додаткового збільшення напруження витягнутої форми спереду назад в зоні перерізу. Причому в разі застосування блокованої пластини найбільші напруження зареєстровані на задній поверхні, а блокованої пластини – на передній, що може свідчити про

необхідність/важливість контролю правильного встановлювання гвинтів – посередині перетину.

Випадки вторинних деформацій у разі некоректного встановлення фіксатора представлені у спеціальній літературі [163].

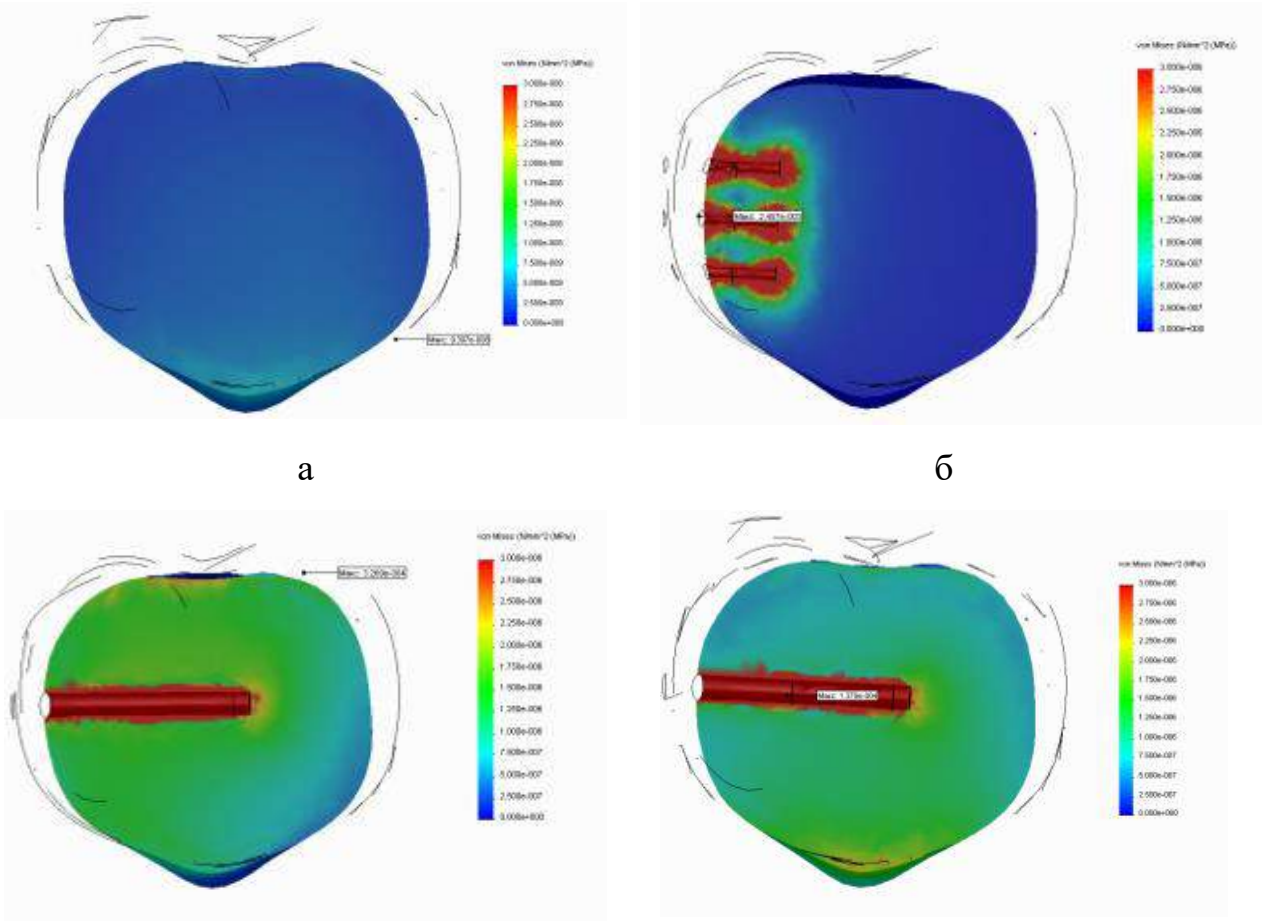

а б

в г

Рис. 3.32. Розподіл напруження в кістковій тканині проксимального метафіза великогомілкової кістки за умов поздовжнього зростання наросткової зони на 0,3 мм у моделях: без фіксувальних елементів (а); з використанням для ТОБ НЗ трьох скоб Блаунта (б), блокованої (в) та неблокованої (г) пластин.

Величина напружень у фіксувальних елементах в умовах зростання проксимальної наросткової зони великогомілкової кістки (рис 3.33) виявилася значно меншою, ніж у випадку прикладання зовнішнього

навантаження, але характер розподілу зон навантаження був майже незмінний.

Максимальні напруження розподілилися так:

- у випадку фіксації скобами Блаунта – 884,6 МПа у верхній скобі (порівняно із 2 747 МПа за умов навантаження, характерного для варусної деформації, та 2 444 МПа – у разі симетричного навантаження на виростки);

- за умов використання неблокованої пластини – 329,5 МПа в верхньому гвинті (порівняно із 2 769 за умов навантаження, характерного для варусної деформації, та 6 071 МПа – у разі симетричного навантаження на виростки);

- у разі фіксації блокованою пластиною – 538,1 МПа в пластині (4 114 МПа за умов навантаження, характерного для варусної деформації, та 4 8442 МПа – у разі симетричного навантаження на виростки).

Таким чином, напруження, які виникають в умовах росту проксимальної наросткової зони великогомілкової кістки, суттєво не впливають на деформацію або перелом фіксувальних елементів.

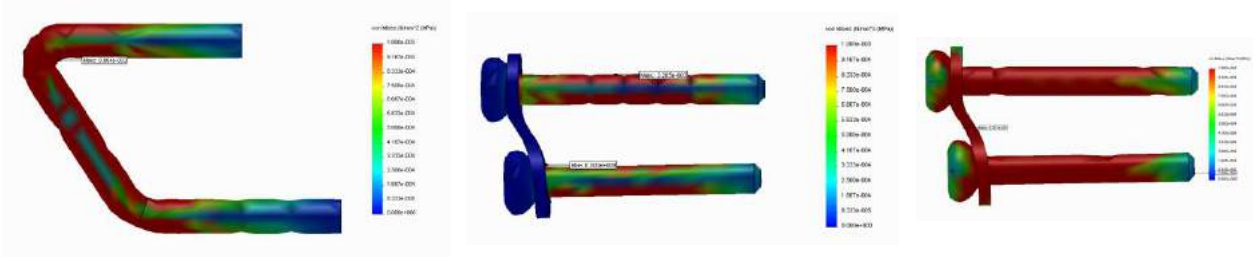

а б в

Рис. 3.33. Розподіл напруження в фіксувальних елементах в умовах росту проксимальної наросткової зони великогомілкової кістки у моделях: з використанням для ТОБ НЗ трьох скоб Блаунта (а), блокованої (б) та неблокованої (в) пластин.

У результаті виконання біомеханічного дослідження з вивчення НДС у моделі кістки дитини можна зробити такі висновки:

1. Аналіз НДС у створеній моделі великогомілкової кістки дитини, яка росте, показав, що в умовах варусної деформації проксимального відділу великогомілкової кістки під час навантаження збільшується напруження в медальній частині наросткової зони.

2. В умовах латерального блокування проксимальної НЗ великогомілкової кістки фіксаторами різних типів під час прикладання навантаження, характерного для варусної деформації зазначеної кістки, виникають зони підвищених напружень у кістковій тканині проксимального метафіза нижче наросткової зони, зменшується напруження на медіальному виростку великогомілкової кістки та відповідній частині наросткової зони, що відбувається завдяки перенесенню навантаження на скоби, пластини та гвинти.

3. В умовах навантаження, характерного для варусної деформації великогомілкової кістки, до мінімального підвищення напруження в кістковій тканині призводять варіанти фіксації із застосуванням пластин.

4. В умовах навантаження, характерного для варусної деформації великогомілкової кістки, тобто після встановлення пластин з гвинтами, виникає зона значного напруження в гвинті, розташованому нижче наросткової зони, що може бути одним із пояснень ускладнень використання методу ТОБ НЗ у дітей із ХЕБ, а саме порушення цілісності встановленого в метафізі гвинта.

5. За умов моделювання поздовжнього зростання проксимальної наросткової зони великогомілкової кістки в разі латерального її блокування фіксаторами різних типів виявлено, що блокування за допомогою скоб Блаунта та блокованої пластини дає змогу досягти жорсткої фіксації відразу після їх встановлення.

6. Використання довгих гвинтів призводить до збільшення напруження в кістковій тканині, імовірно через зменшення зони можливих переміщень, які виникають у разі переміщення межи контакту наросткової зони та кісткової тканини (збільшенні наросткової зони).

7. Використання неблокованої пластини на початковому етапі поздовжнього зростання наросткової зони не забезпечує надійної фіксації в латеральній частині та призводить до виникнення додаткового напруження на задній поверхні моделі, що свідчить про недостатню кутову стабільність у сагітальній площині.

РОЗДІЛ 4
МЕТОДИКА ТИМЧАСОВОГО ОДНОБІЧНОГО БЛОКУВАННЯ НАРОСТКОВОЇ ЗОНИ ДОВГИХ КІСТОК ТА РЕЗУЛЬТАТИ ХІРУРГІЧНОГО ЛІКУВАННЯ ФРОНТАЛЬНИХ ЕПІМЕТАФІЗАРНИХ ДЕФОРМАЦІЙ КОЛІННОГО СУГЛОБА В ДІТЕЙ

На основі виконаних експериментальних досліджень, біомеханічного моделювання та аналізу наукової літератури розроблена методика тимчасового однобічного блокування наросткових зон довгих кісток пластинами та проведена її клінічна апробація у 18 пацієнтів з фронтальними кутовими ЕДКС.

4.1 Методика тимчасового однобічного блокування наросткової зони довгих кісток

Хірургічне втручання виконували під внутрішньовенною анестезією в асептичних умовах операційної. За допомогою спиці Кіршнера або ін’єкційної голки під рентгенологічним контролем на шкірі визначали проекцію наросткової зони (рис. 4.1, а). Виконували два розрізи шкіри довжиною 0,5 см на боковій поверхні в проекції епіметафізарного відділу стегнової та/або великогомілкової кістки на 0,5 см вище та нижче позначеної лінії. За допомогою москіта тупо розділяли м’які тканини до періостального шару кістки, формували підшкірний канал, який з’єднував два розрізи (рис. 4.1, б).

Пластину розміщували підшкірно, за допомогою шила під рентгенологічним контролем формували канал в епіфізі чітко посередині передньо-заднього його розміру. Шило залишали в кістці та додатково фіксували пластину до кістки через отвір у середині пластини ін’єкційною голкою від шприца. Повторно виконували рентгенологічний контроль та встановлювали інше шило в метафізарному відділі кістки через другий отвір пластини. За умов коректного розміщення наконечників установочних

інструментів фіксували пластину спочатку гвинтом, введеним в епіфіз, потім другим гвинтом, введеним у метафіз. Гвинти, які фіксують пластину, вводили в епіфіз та метафіз кістки, не ушкоджуючи наросткову зону (рис. 4.1, в). Пластину розміщували екстраперіостально. Для покращення візуалізації епіфіза, що може бути необхідним під час хірургічних втручань у дітей молодшого віку (до 5 років), можна використовувати артрографію (рис. 4.1, а). Для фіксації пластини використовували канюльовані самонарізні спонгіозні гвинти діаметром 4,5 мм. Довжину гвинтів визначали інтраопераційно, але вона була не меншою за 35 мм згідно з рекомендаціями авторів методу [21, 161].

Блокування НЗ проводили на період, необхідний для повної корекції деформації, після чого блокування припиняли. Це може бути виконано видаленням пластини або гвинта із метафізарного відділу кістки (рис. 4.1, г).

У післяопераційному періоді іммобілізацію оперованої кінцівки не проводили, осьове навантаження на кінцівку дозволяли з 2-3-ї доби зі зменшенням больового синдрому. Середній термін перебування пацієнтів у стаціонарі в післяопераційному періоді становив 2-3 дні.

За наявності вираженого больового синдрому та в разі труднощів у реабілітації пацієнтів призначали фізіотерапевтичну реабілітаційну програму відповідну до відомої запропонованої схеми [203].

Додаткового лікування (фізіотерапевтичні процедури, остеотропні препарати) після виписки із стаціонару у випадку стандартного перебігу післяопераційного періоду не призначали.

Контрольний огляд пацієнтів проводили кожні 3 міс. для клінічного та рентгенологічного оцінювання динаміки корекції деформації. Рентгенологічне обстеження виконували 1 раз на 3-6 міс. Після досягнення повної корекції деформації і нормалізації кутових параметрів колінного суглоба (mLDFA, MPTA, зона проекції механічної осі) блокування припиняли шляхом повного видалення фіксатора або видалення гвинта із метафізарного відділу кістки.

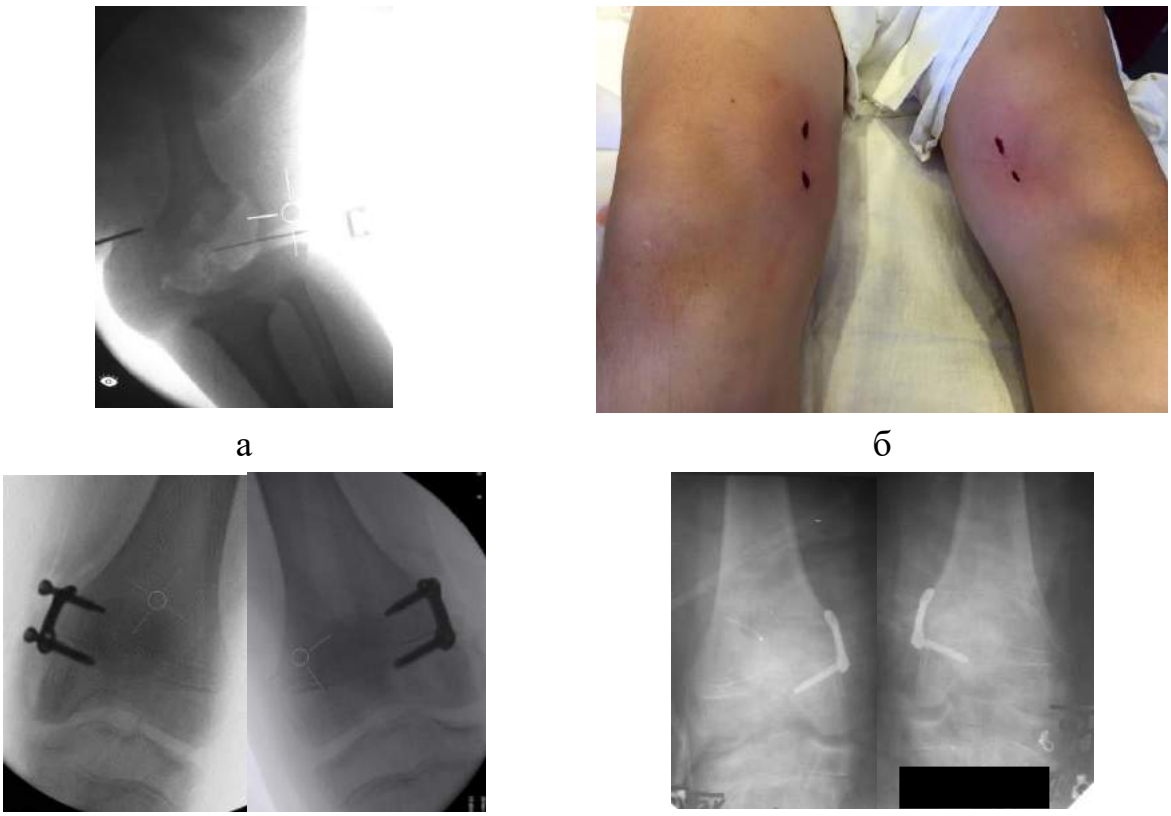

а б

в г

Рис. 4.1. Ілюстрація хірургічної методики ТОБ НЗ пластиною із гвинтами: а) фотовідбиток інтраопераційного рентген-контролю положення НЗ та спиць; б) зовнішній вигляд рани; в) рентгенограми після введення гвинтів вище и нижче НЗ; г) рентгенограми колінних суглобів після припинення блокування шляхом видалення гвинта із метафізарного відділу стегнової кістки.

4.2 Алгоритм хірургічного лікування фронтальних епіметафізарних деформацій колінного суглоба в дітей

Алгоритм для корекції фронтальних ЕДКС у дітей методом ТОБ НЗ довгих кісток у сучасній літературі відсутній.

Нами запропонований диференційований алгоритм хірургічного лікування фронтальних ЕДКС у дітей, який передбачає можливість вибору методу (ТОБ НЗ, коригувальної остеотомії чи їх комбінації) залежно від характеру деформації довгих кісток кінцівок та наявності чи відсутності зони передчасного закриття НЗ (рис. 4.2).

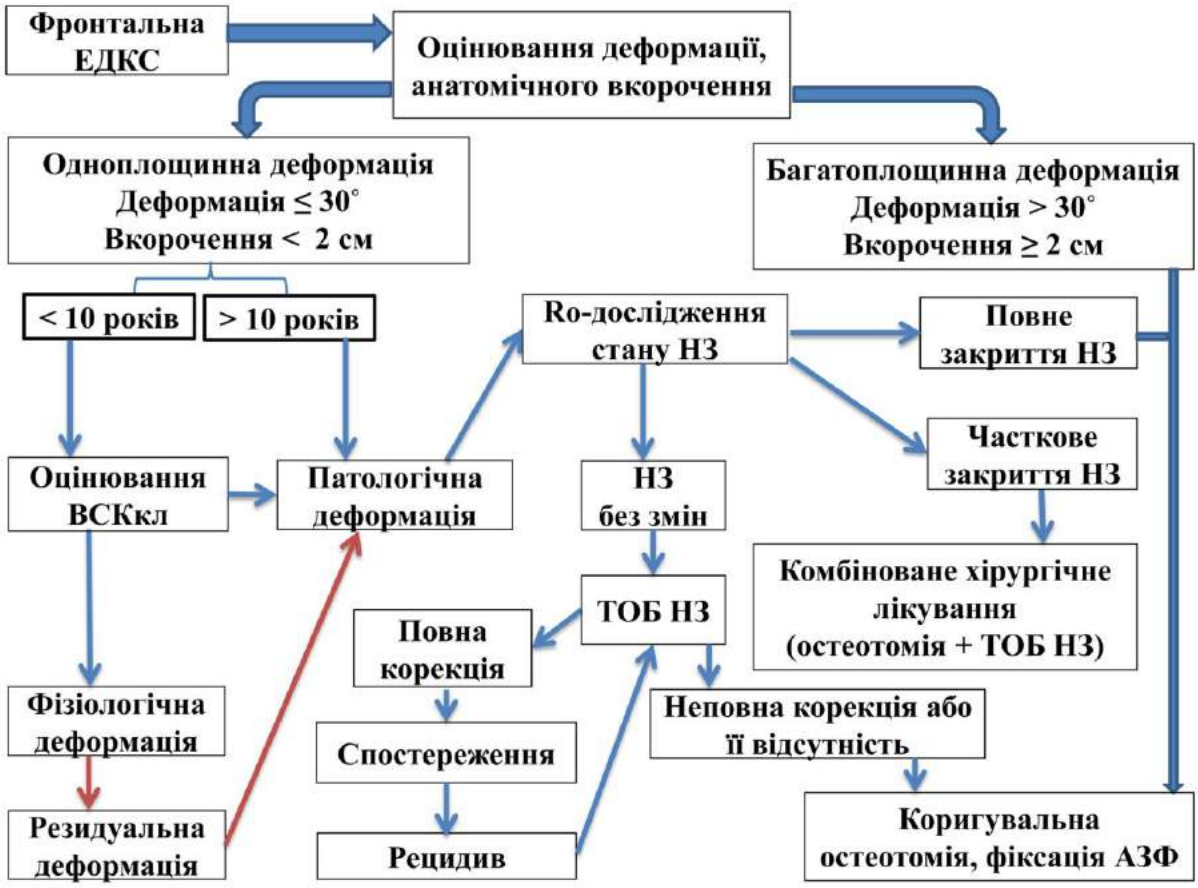

Рис. 4.2. Алгоритм вибору методу хірургічного лікування фронтальних ЕДКС у дітей.

Під час корекції осьових параметрів нижньої кінцівки за умов фронтальних ЕДКС важливо не тільки нормалізувати ось кінцівки, а й відновити нормальну орієнтацію суглобової щілини колінного суглоба.

Важливим аспектом можливості застосування методу ТОБ НЗ (як самостійно, так і в комбінації з іншими методами) у хірургічному лікуванні пацієнтів дитячого віку з фронтальними ЕДКС є прогнозування періоду корекції деформації, що прямо залежить від характеру захворювання, віку пацієнта, його потенціалу росту. Особливо важливим прогнозування є для дітей старших за 12 років, у яких період росту обмежений віком.

Очевидно, що створення універсальної методики або розрахункової формули для різноманітних патологічних станів неможливо через складність прогнозування росту. Однак, базуючись на відомих методиках прогнозування

росту (математичний метод Menelaus або Paley multiplier) [183], розрахунок (прогнозування) часу корекції деформації може бути виконаний, як показано на рис. 4.3.

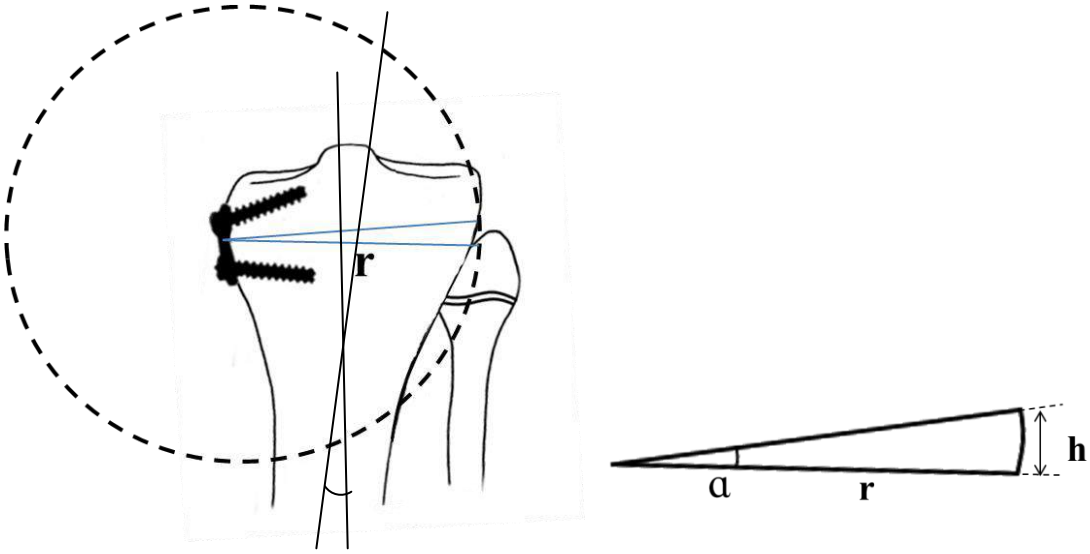

Рис. 4.3. Схема визначення величини зростання кістки (h), необхідної для корекції деформації на кут α. Зображено на прикладі проксимального відділу великогомілкової кістки.

Величину зростання кістки, необхідну для корекції деформації (h), визначають за формулою (4.1):

$$h = 2 \cdot (r \cdot \sin(\alpha/2), \qquad (4.1)$$

де r – ширина проксимальної наросткової зони великогомілкової кістки;

α – величина кутової деформації кістки.

Згідно з математичним методом Menelaus, проксимальна НЗ великогомілкової кістки забезпечує її зростання на 0,7 см/рік, а дистальна НЗ стегнової кістки – на 0,9 см/рік, що відповідає в середньому 0,075 мм/міс. та 0,6 мм/міс. для великогомілкової та стегнової кісток відповідно. Це дає можливість зробити теоретичний розрахунок часу, необхідного для зростання відповідних кісток колінного суглоба на певну величину, а, отже, визначити приблизний термін, необхідний для корекції деформації.

Клінічне підтвердження коректності (валідизація) представленої схеми може бути виконано тільки на чисельній групі пацієнтів, що неможливо в умовах клініки дитячої ортопедії Інституту та не було завданням представленого дослідження.

У пацієнтів досліджуваної (група 1) та контрольної (група 2) груп хірургічне лікування фронтальних ЕДКС виконували відповідно до запропонованого алгоритму (рис. 4.2), при цьому локалізацію ТОБ НЗ визначали згідно зі схемою (рис. 4.4).

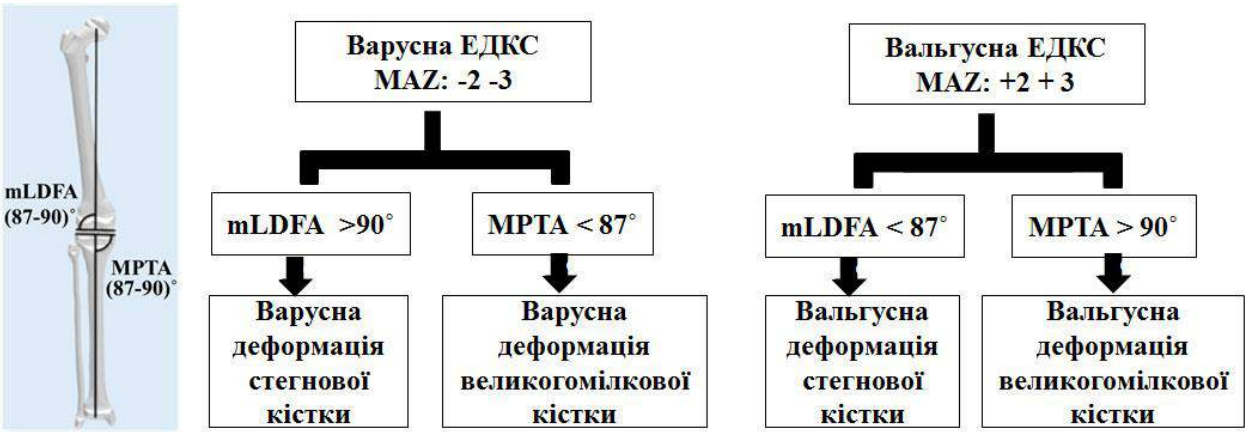

Рис. 4.4. Схема вибору локалізації ТОБ НЗ відповідно до характеру деформації колінного суглоба.

Під час аналізу результатів лікування пацієнтів з тяжкими формами фронтальних ЕКДС, проведеного за архівними матеріалами, виявлено значну кількість рецидивів та вкорочення ураженої кістки в пацієнтів з передчасним закриттям НЗ, що призвело до повторних втручань. Більшу частину таких пацієнтів становили хворі з варусною ЕДКС на фоні ХЕБ.

Для лікування зазначеної категорії пацієнтів запропоновано спосіб комбінованого лікування, який дає змогу врахувати порушення поздовжнього росту наросткової зони та патологічну похилу орієнтацію суглобової щілини колінного суглоба за її наявності (пат. 105856 UA).

Зазначений спосіб ілюстрований на прикладі варусної ЕДКС із зоною передчасного закриття медіальної частини проксимальної наросткової зони

великогомілкової кістки на рис. 2.12. Запропонований спосіб комбінованого лікування тяжких форм варусної ЕДКС у пацієнтів з наявністю зони передчасного закриття НЗ великогомілкової кістки заснований на застосуванні комбінації методів коригувальної остеотомії та ТОБ НЗ.

Спосіб передбачає передопераційне планування, під час якого визначають кутові параметри колінного суглоба (mLDFA, MPTA, MAZ) та орієнтацію його суглобової щілини. Також визначають кут корекції варусної деформації кісток гомілки, локалізацію ТОБ НЗ за наявності патологічної похилої орієнтації колінного суглоба та довжину, на яку необхідно подовжити великогомілкову кістку.

Для профілактики рецидиву варусної ЕДКС на латеральну частину проксимальної наросткової зони великогомілкової кістки встановлюють пластину із двома гвинтами (рис. 4.5, в) з метою повного блокування поздовжнього зростання проксимальної НЗ. Блокування також може бути проведене шляхом епіфізеодезу за Canale (свердління – кюретаж НЗ), яке однак є травматичнішим.

Корекцію супутньої фронтальної ЕДКС (варусної або вальгусної), яка обумовлює патологічний нахил суглобової щілини, проводять шляхом виконання ТОБ НЗ (латерального або медіального) відповідно.

Корекцію основної варусної епіметафізарної деформації кісток гомілки виконують шляхом коригувальної остеотомії кісток гомілки на вершині деформації (CORA – center of rotational angulation) із подальшою фіксацією в АЗФ. Принциповим моментом є те, що кут корекції варусної деформації кісток гомілки (позначений на рис. 4.5 – кут β) визначають з урахуванням патологічної похилої орієнтації суглобової щілини, яка обумовлена додатковою деформацією дистального епіметафіза стегнової кістки та визначається на етапі передопераційного планування.

У випадку наявності патологічного нахилу суглобової щілини під відкритим назовні кутом, кут корекції деформації β розраховують з урахуванням додаткової вальгусної деформації стегнової кістки (шляхом віднімання) за формулою:

Кут корекції деформації β = (89 – MPTA)° – (87 – mLDFA)° (4.2)

де (89 – MPTA) – кут варусної деформації гомілки,

(87 – mLDFA) – кут похилої орієнтації щілини колінного суглоба (кут вальгусної деформації дистального відділу стегнової кістки).

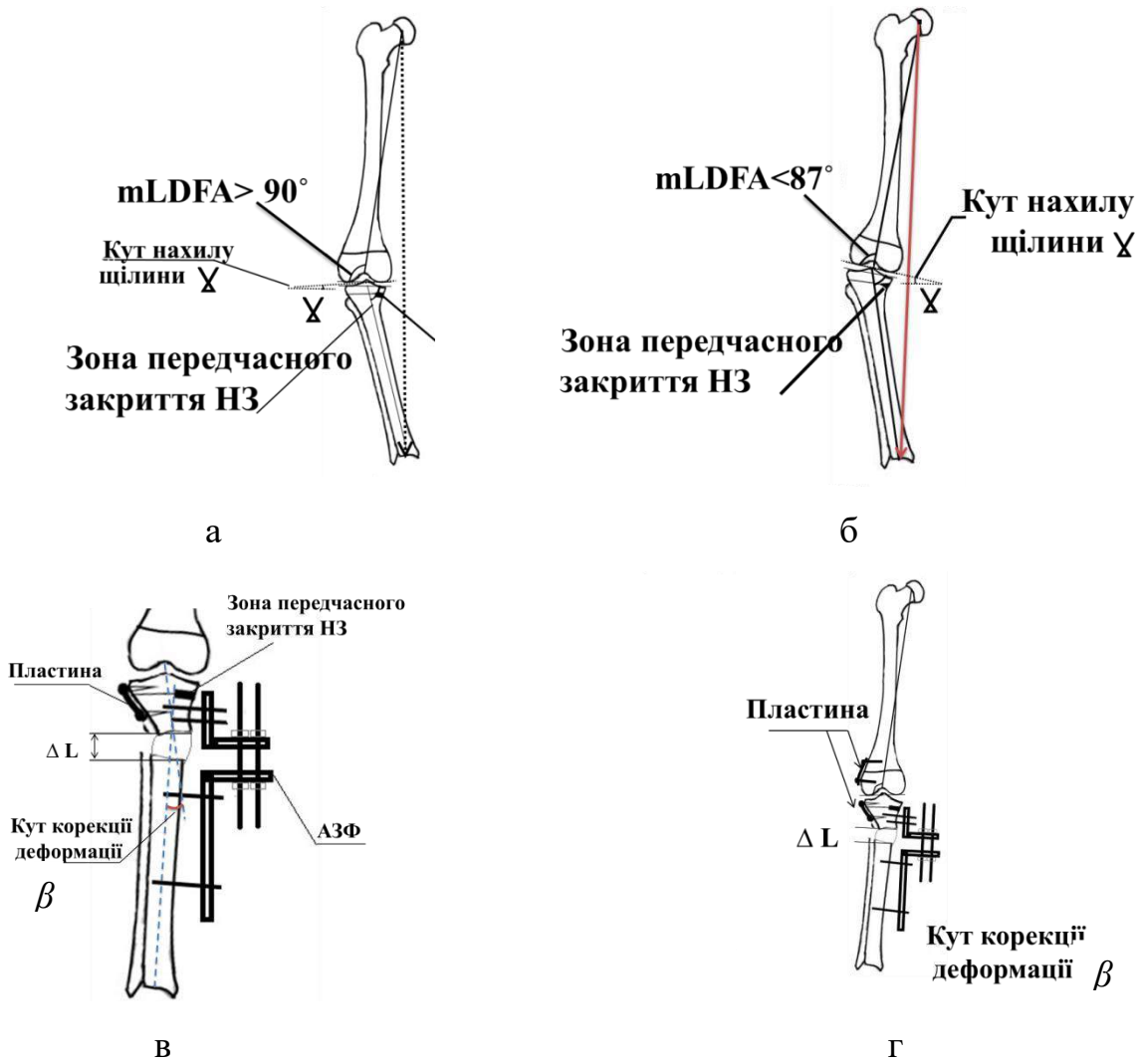

Рис. 4.5. Схематичне зображення комбінованого застосування коригувальної остеотомії з методом ТОБ НЗ у лікуванні варусної ЕДКС у пацієнтів з наявністю зони передчасного закриття НЗ: варусна ЕДКС з зоною передчасного закриття НЗ та патологічним нахилом щілини колінного суглоба під відкритим досередини (а) та назовні (б) кутом; латеральне блокування проксимальної НЗ великогомілкової кістки пластиною з подовженням на рівні остеотомії на довжину ΔL (в) та за допомогою способу комбінованого лікування (г).

За наявності патологічного нахилу суглобової щілини під відкритим досередини кутом, кут β розраховують з урахуванням додаткової варусної епіметафізарної деформації стегнової кістки (шляхом додавання) за формулою:

Кут корекції деформації β = (89 – MPTA)° + (mLDFA – 90)° (4.3)

де (89 – MPTA) – кут варусної деформації гомілки,

mLDFA – 90 – кут нахилу щілини колінного суглоба (кут варусної деформації дистального відділу стегнової кістки

У запропонованому способі блокують проксимальну наросткову зону великогомілкової кістки, що безумовно, потребує компенсації її зростання, яка реалізується завдяки подовження кісток гомілки на рівні остеотомії в АЗФ методом дистракційного остесинтезу, при цьому величина подовження розраховується: 0,7 см × (16-вік пацієнта) у випадку використання методу у хлопчиків, або 0,7 см × (15-вік пацієнта) – у дівчат.

Визначали вік пацієнта шляхом оцінювання та порівняння біологічного та кісткового віку за Greulich та Pyle, а також визначення формування вторинних статевих ознак за шкалою Tanner [204, 205].

Тимчасове блокування дистальної наросткової зони стегнової кістки пластиною припиняли після досягнення корекції деформації її дистального епіметафіза та нормалізації орієнтації суглобової щілини шляхом видалення всього фіксатора або гвинта з дистального епіметафіза стегнової кістки.

4.3 Фіксатор для тимчасового однобічного блокування наросткової зони довгих кісток

Для виконання ТОБ НЗ ми розробили фіксатор (пат. 98236 UA). Об’єктом-аналогом був обраний найближчий за технічною сутністю та досягнутим ефектом фіксатор для блокування наросткової зони довгих кісток у вигляді 8-подібної пластини з отворами під гвинти [2]. Пластину

розміщують у проекції відповідної НЗ довгої кістки та фіксують двома гвинтами, які встановлюють в епіфіз та метафіз відповідної кістки, не пошкоджуючи НЗ. Пластина проста у використані та дає змогу виконувати часткове блокування НЗ. Проте застосування 8-подібних пластин може супроводжуватися ускладненнями – міграцією металоконструкції. Крім того, лінійна 8-подібна форма пластини обумовлює необхідність її моделювання для застосування в епіметафізарних ділянках довгих кісток кінцівок. Процес моделювання пластини по формі кістки є досить кропітким через високу індивідуальність параметрів форми епіметафізарного відділу довгих кісток кінцівок, потребує часу, що особливо ускладнено у випадку проксимального відділу великогомілкової кістки. Наслідком нещільного прилягання пластини до кістки є підвищений рівень навантажень на елементи металоконструкції (пластину та гвинти), що призводить до міграції елементів металоконструкції, порушенню її цілісності.

Нами поставлено завдання розробити пристрій для блокування НЗ довгих кісток, в якому з’єднання периферичної та центральної частин пластини за типом «шарнірної петлі» забезпечує відповідність форми пластини до форми епіметафізарного відділу кістки та дає змогу досягти щільного контакту фіксатора з поверхнею кістки та запобігти міграції елементів фіксатора.

Поставлене завдання досягається тим, що пластина з отворами має центральну та дві периферичні частини, кожна з яких з’єднана з центральною за типом «шарнірної петлі», при цьому периферична частина фіксатора має можливість вільного обертання відносно центральної частини пластини (рис. 4.6).

З’єднання за типом «шарнірної петлі» може бути виконано за допомогою металевого циліндричного стрижня, який жорстко фіксований у відповідних наскрізних отворах, що виконані у периферичній *2* та центральній *1* частинах пластини.

Фіксатор для блокування НЗ довгих кісток кінцівок встановлюють під спинальною анестезією, через операційний розріз шкіри довжиною до 2,5 см у проекції відповідної епіметафізарної зони довгої кістки.

Під рентгенологічним контролем маркують НЗ за допомогою спиці Ілізарова, яку вводять через отвір у центрі пластини. Формують два канали в епіфізі та метафізі відповідної довгої кістки. Блокують НЗ пластиною завдяки її фіксації гвинтами, введеними в отвір *3* периферичної частини пластини *2*.

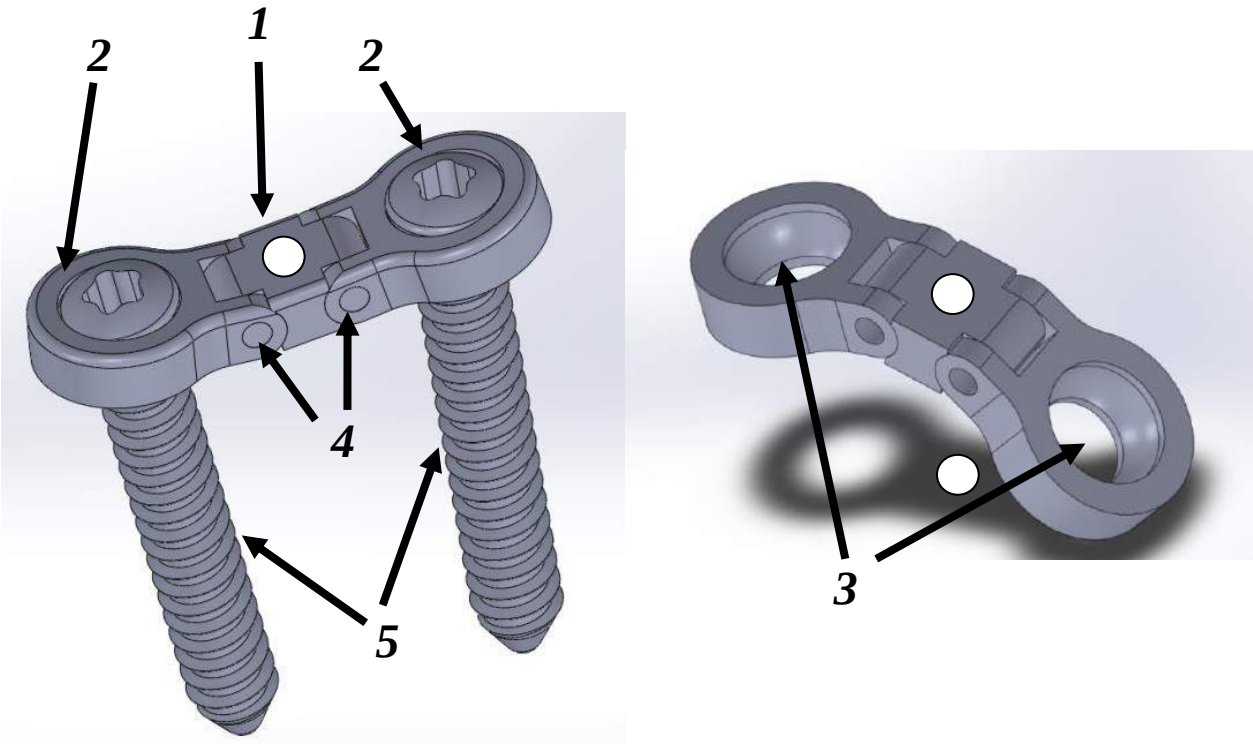

Рис. 4.6. Схема розробленого фіксатора: *1* – центральна частина, *2* – периферичні, *3* – отвір, *4* – з’єднання за типом «шарнірної петлі», *5* – гвинти.

Конструктивні особливості розробленого пристрою (з’єднання периферичної *2* та центральної *1* частин пластини за типом «шарнірної петлі», можливість вільного обертання периферичної частини відносно центральної) дають змогу досягти щільного контакту «фіксатор – кістка», запобігти розвитку міграції елементів фіксатора та порушенню їх цілісності.

4.4 Результати хірургічного лікування фронтальних епіметафізарних деформацій колінного суглоба в пацієнтів Групи 1

Проведене хірургічне лікування дало змогу нормалізувати ось нижньої кінцівки та кутові параметри колінного суглоба в 17 (94,4 %) пацієнтів (24 колінних суглоба) за період від 7 до 18 міс (табл. 4.1).

Таблиця 4.1

Кутові параметри фронтальних ЕДКС у дітей Групи 1 до та після операції

№	Стать	Діагноз	Величина кута, град.						Зона проекції механічної осі	
			aTFA		mLDFA		MPTA			
			до	після	до	після	до	після	до	після
1	*2*	*3*	*4*	*5*	*6*	*7*	*8*	*9*	*10*	*11*
Вальгусна ЕДКС										
1	Х	Диспластична ЕДКС (Ф. дисплазія)	12	6	95	89	90	90	+2	+1
2	Д	Диспластична ЕДКС	28	6	80	88	100	89	+3	+1
3	Д	Ідіопатична ЕДКС	18/20	4/6	75/74	87/88	94/94	90/89	+3/+3	+1/+1
4	Д	Диспластична ЕДКС	16/10	7/6	90/90	90/90	98/95	89/89	+2/+2	+1/+1
5	Х	Ідіопатична ЕДКС	12/12	3/0	82/82	89/90	89/89	88/89	+2/+2	-1/-1
6	Д	НО	16/14	7/7	79/76	87/86	93/91	87/88	+3/+3	+1/+1
7	Д	Диспластична ЕДКС	12	4	82	90	90	89	+3	+1
8	Х	ДЦП	13/18	6/6	82/80	89/90	89/90	89/89	+2/+2	-1/-1
9	Х	Диспластична ЕДКС	17	10	83	89	89	89	+3	+1
10	Д	Диспластична ЕДКС	25	13	80	89	94	90	+3	+2
11	Д	Диспластична ЕДКС	16	10	82	89	89	89	+3	+1
12	Д	Диспластична ЕДКС	16/14	5/8	96/97	89/89	85/89	89/89	+3/+3	+1/+1

Продовження табл. 4.1

1	*2*	*3*	*4*	*5*	*6*	*7*	*8*	*9*	*10*	*11*
Варусна ЕДКС										
1	Х	ХЕБ	12	12	91	91	76	76	-3	-1
2	Х	Диспластична ЕДКС	13	5	97	90	89	89	-3	-1
3	Х	Постінфекційна ЕДКС	12	6	98	90	89	89	-2	-1
4	Д	Фосфат-діабет	14/20	8/10	95/96	90/90	84/85	89/89	-3/-3	-1/-1
5	Д	ХЕБ	14	6	89	89	80	89	-3	-1
6	Х	ХЕБ	17	6	90	90	78	89	-3	-1

Корекцію фронтальних ЕДКС у пацієнтів Групи 1 досягнуто поступово в процесі зростання дітей. Середній темп корекції фронтальних ЕДКС становив 0,86° ± 0,5° за місяць.

У 17 пацієнтів Групи 1 виявлено статистично значущі зміни кутових параметрів aTFA; mLDFA; MPTA та показника MAZ ($p < 0,05$) (табл. 4.2).

Таблиця 4.2

Зміна кутових параметрів фронтальних ЕДКС у дітей Групи 1 до та після операції

Середні показники	Me(10, 90) До лікування	Me(10, 90) Після лікування	Me(10, 90) До лікування	Me(10, 90) Після лікування
	Варусна ЕДКС		Вальгусна ЕДКС	
aTFA, град.	13,5 (12, 17)	6 (5, 12)	16 (12, 25)	6 (5, 10)
p-value	0,043115		0,002218	
mLDFA, град.	90,5 (85, 98)	90 (89, 91)	82 (79, 95)	89 (87, 90)
p-value	0,285050		0,016369	
MPTA, град.	81 (76, 89)	89 (76, 89)	90 (89, 98)	89 (88, 90)
p-value	0,108810		0,049951	
MAZ	3 (2, 3)	1 (1, 1)	3 (2, 3)	1 (1, 1)
p-value	0,027709		0,002218	

У 12 пацієнтів зафіксовано нормалізацію проекції механічної осі на центр колінного суглоба, до зони 1, та ще у 1 пацієнта до зони 2 (фізіологічна норма). Ще в одного пацієнта (5,6 %) із юнацькою формою ХЕБ (1 колінний суглоб) не відбулося корекції деформації за період 2,5 року.

Клінічний приклад хірургічного лікування ідіопатичної двобічної вальгусної ЕДКС наведений на рис. 4.7.

Пацієнт Г., 8 років, історія хвороби № 87468. Діагноз: Диспластична вальгусна деформація колінних суглобів. На момент надходження до клініки пацієнт пред’являв скарги на косметичну деформацію нижніх кінцівок, біль у колінних суглобах під час та після спортивних навантажень (бігу, стрибків) та довготривалої ходьби (рис. 4.7, а). Виконано стандартне рентгенологічне обстеження (рис. 4.7, а).

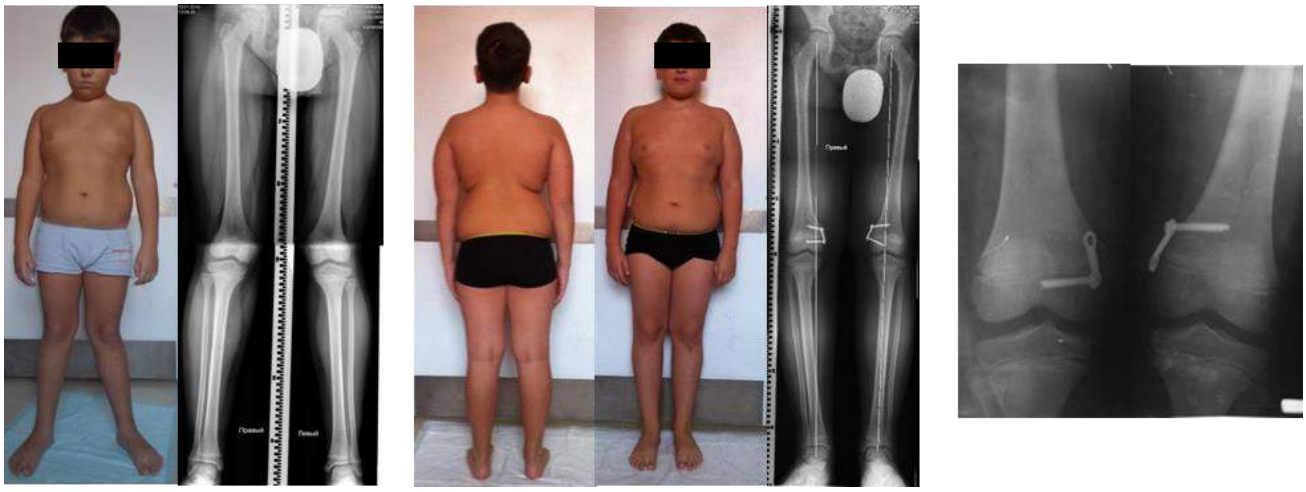

а б в

Рис. 4.7. Зовнішній вид та рентгенограми пацієнта Г., 8 років, історія хвороби № 87468, діагноз: ідіопатична двобічна вальгусна деформація колінних суглобів: а) до лікування; б) після лікування виконання ТОБТ НЗ; в) після розблокування дистальної НЗ стегнової кістки (один із гвинтів видалений з епіфіза, через технічні труднощі під час операції).

У зв’язку з наявністю патологічної деформації колінних суглобів ($ВСК_{кл}$ 18°; кут mLDFA 80° (у нормі 89-90°) з обох боків) та відхилення механічної осі кінцівки від центру колінного суглоба виконано хірургічне втручання:

29.01.2015 р. – тимчасове медіальне однобічне блокування дистальної наросткової зони обох стегнових кісток пластиною із гвинтами «Стабіліс». На контрольному огляді через 9 міс. відзначено нормалізацію ВСК$_{кл}$. На контрольних рентгенограмах кут mLDFA 89° з обох сторін (рис. 4.7, б). 13.10.2015 виконано хірургічне втручання: видалення гвинтів з метафіза правої стегнової кістки, епіфіза лівої стегнової кістки (останнє проведено через технічні труднощі під час видалення гвинта з метафіза) (рис. 4.7, в).

У результаті лікування досягнуто корекцію кутових параметрів колінного суглоба та покращено зовнішній вигляд пацієнта (рис. 4.6, б). Через 6 міс. після хірургічного лікування під час контрольного огляду зареєстровано правильну форму нижніх кінцівок зі збереженням досягнутої корекції, функція колінних суглобів у повному обсязі. Зовнішнім виглядом пацієнт задоволений, скарг і ускладнень немає.

4.4.1 Аналіз ускладнень

У Групі 1 відмічені ускладнення у 2 пацієнтів (11,11 %), що обумовило виконання повторного хірургічного втручання.

В одного пацієнта з юнацькою формою ХЕБ була відсутньою корекція деформації внаслідок передчасного закриття проксимальної НЗ великогомілкової кістки, що не було враховано під час складання плану хірургічного лікування. Через 3 роки корекція варусної ЕДКС не відбулася та виникло вкорочення кінцівки, тому виконали повторне хірургічне втручання – коригувальну остеотомію (рис. 4.8, а,б).

Ще в однієї пацієнтки із вальгусною ЕДКС виявлено некоректне встановлення фіксатора, що обумовило повторне хірургічне втручання для переустановлення гвинта, введеного в дистальний епіфіз стегнової кістки (рис. 4.9, а-в). Пацієнтці виконали малоінвазивне хірургічне втручання, встановили пластину з одночасним припиненням блокування сусідніх сегментів (рис. 4.9, г).

Слід зауважити, що період спостереження за пацієнтами Групи 1 досить короткий і вони продовжують рости. Це не дає змоги чітко визначити рівень можливих ускладнень у вигляді рецидиву деформації.

а

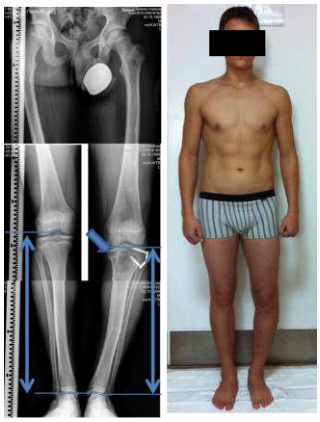

б

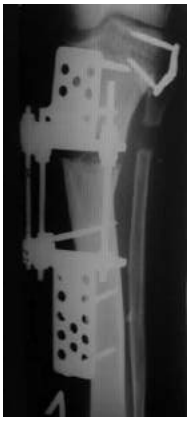

в

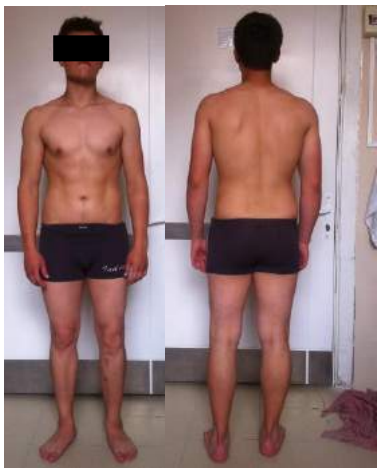

г

Рис. 4.8. Ускладнення хірургічного лікування пацієнта Б. з варусною ЕДКС, історія хвороби № 78808, Група 1, ХЕБ зліва, інфантильна форма, передчасне закриття медіальної частини наросткової зони лівої великогомілкової кістки: а) рентгенограми до та після ТОБ проксимальної НЗ лівої великогомілкової кістки (стрілки – зона часткового синостозу НЗ); б) рентгенограми та зовнішній вид через 2 роки, відсутність корекції варусної ЕДКС та вкорочення лівої гомілки; в) рентгенограми з корекцією деформації кісток лівої гомілки та подовженням у АЗФ на 1,0 см; г) зовнішній вид та рентгенограми після коригувальної остеотомії через 2 роки після демонтажу АЗФ.

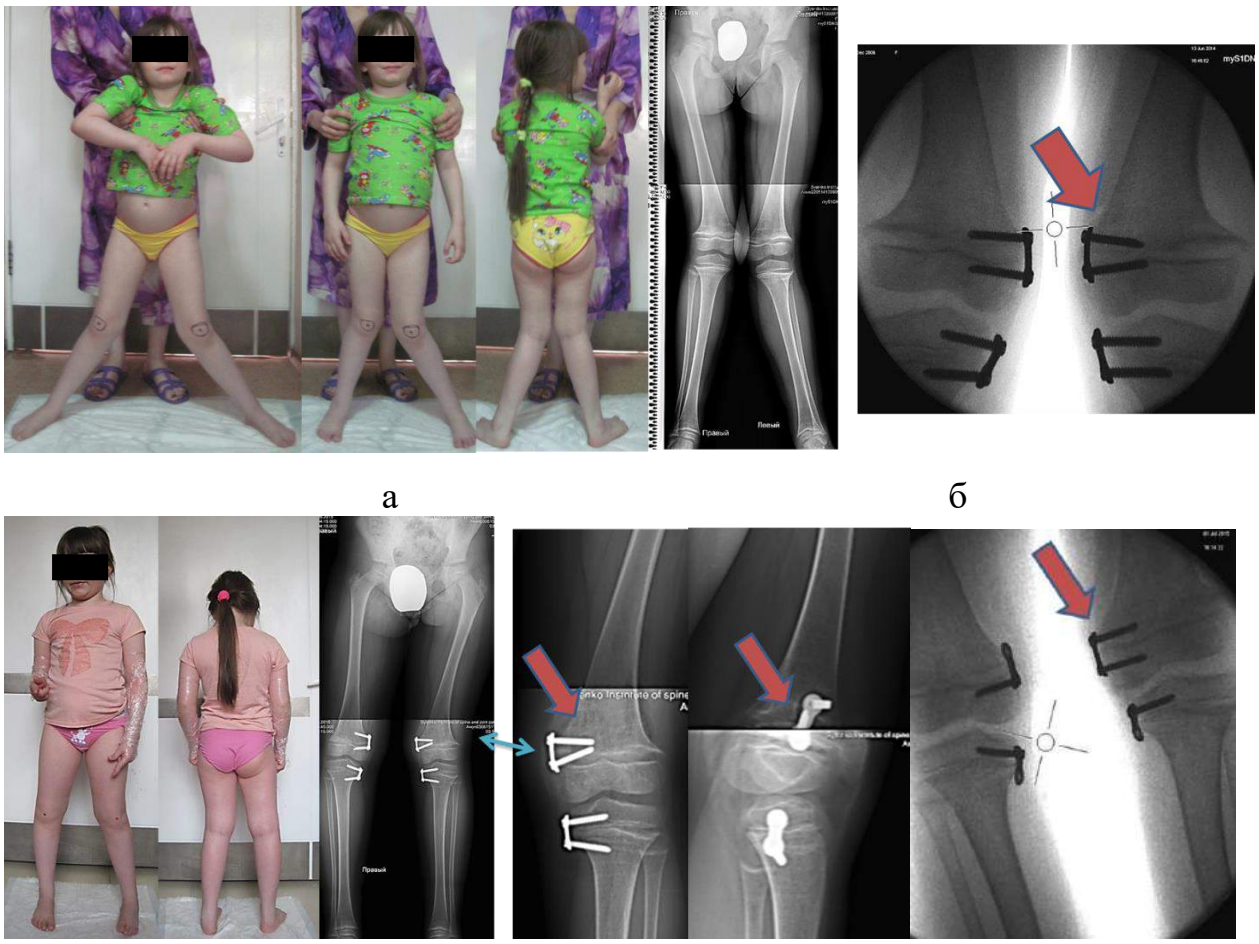

а б

г в

Рис. 4.9. Ускладнення хірургічного лікування пацієнтки Р. з вальгусною ЕДКС, 7 років, історія хвороби № 88546, Група 1, двобічна ідіопатична вальгусна ЕДКС: а) зовнішній вид пацієнтки до операції; б) рентгенограми до та після ТОБ НЗ (стрілки – некоректне розташування дистального гвинта, введеного в епіфіз лівої стегнової кістки); в) зовнішній вид пацієнтки та оглядова рентгенограма нижніх кінцівок через 13 міс. після операції, часткова нормалізація кутових параметрів нижніх кінцівок (стрілки – некоректне розташування дистального гвинта); г) рентгенограми колінних суглобів, часткове видалення гвинтів, введених у метафіз кісток правого колінного суглоба та лівої великогомілкової кістки. Переустановлення пластини на дистальному відділі лівої стегнової кістки.

У результаті аналізу лікування пацієнтів групи 1, яким корекцію фронтальних ЕДКС здійснювали за допомогою методу ТОБ НЗ, можна зробити такі висновки:

1. Проведене хірургічне лікування дало змогу коригувати вісь нижньої кінцівки у 17 пацієнтів (94,4 %) (24 колінних суглоба).

2. Показники кутової деформації колінного суглоба в дітей Групи 1 після проведеного лікування змінились статистично значуще.

3. Ускладнення після хірургічного лікування фронтальних ЕДКС у дітей Групи 1 методом ТОБ НЗ відмічені у 2 пацієнтів (11,11 %), що обумовило виконання повторного хірургічного втручання (тобто, ускладнення належать до категорії тяжких).

4.5 Результати хірургічного лікування фронтальних епітета-фізарних деформацій колінного суглоба в пацієнтів Групи 2

Проведене хірургічне лікування деформацій колінних суглобів у пацієнтів Групи 2 методом коригувальної остеотомії дало змогу нормалізувати вісь нижньої кінцівки та виправити фронтальні ЕДКС у всіх випадках (табл. 4.3).

Таблиця 4.3

Кутові параметри фронтальних ЕДКС у дітей Групи 2
до та після операції

№	Стать	Діагноз	Величина кута, град.							
			aTFA		mLDFA		MPTA		MAZ	
			до	після	до	після	до	після	до	після
1	*2*	*3*	*4*	*5*	*6*	*7*	*8*	*9*	*10*	*11*
Вальгусна ЕДКС										
1	Х	Диспластична	17	6	78	90	89	90	3	1
2	Д	Диспластична	16	6	78	89	90	90	3	1
3	Д	Диспластична	16	8	89	89	100	91	3	1
4	Д	Диспластична	12	6	80	91	93	93	3	1
5	Х	Диспластична	16/15	6/6	78/79	89/89	90/90	90/90	3/3	1/1
6	Х	Диспластична	12/11	7/6	83/84	89/89	89/89	89/89	3/3	1/1

Продовження табл. 4.3

1	*2*	*3*	*4*	*5*	*6*	*7*	*8*	*9*	*10*	*11*
7	Х	Постінфекційна	18	7	88	88	104	90	3	1
8	Х	Постінфекційна	13	6	88	88	100	91	3	1
9	Д	Ідіопатична	17	7	77	88	89	89	3	1
10	Д	Ідіопатична	16	6	79	89	89	88	3	1
Варусна ЕДКС										
1	Д	Диспластична	18	8	89	89	74	88	3	1
2	Д	Диспластична	21	8	87	87	72	87	1	1
3	Д	Диспластична	16	6	89	89	79	89	3	1
4	Д	Диспластична	17	6	89	89	77	88	3	1
5	Д	ХЕБ	16/17	9/6	88/89	88/89	82/81	89/89	1/3	1/1
6	Д	ХЕБ	16	6	88	88	81	90	3	1
7	Д	ХЕБ	12	5	89	89	78	87	3	1
8	Д	ХЕБ	11	5	89	89	79	89	2	1
9	Д	ХЕБ	12	6	89	89	83	89	3	1
10	Д	ХЕБ	12	6	89	89	82	89	3	1
11	Д	ХЕБ	14	6	89	89	80	89	3	1
12	Д	ХЕБ	12	6	88	88	81	90	1	1
13	Д	ХЕБ	12	5	90	89	81	89	3	1
14	Х	ХЕБ	14	6	89	90	81	90	3	1
15	Д	ХЕБ	13	5	89	89	80	89	3	1
16	Д	ХЕБ	20	7	88	88	75	89	3	1
17	Д	ХЕБ	13	7	89	89	82	89	3	1
18	Д	ХЕБ	12	6	89	89	81	89	3	1

Серед 19 пацієнтів Групи 2 у процесі росту відзначено рецидив деформації у 4 пацієнтів (21 %) із варусною ЕДКС, що обумовило проведення повторного хірургічного лікування. При цьому у двох пацієнтів відмічено по одному рецидиву (через 2 роки), та ще у двох – по три. Зазначені рецидиви фронтальних ЕДКС включені до аналізу результатів хірургічного лікування як окремі пацієнти.

Внаслідок проведеного лікування відмічено статистично значущу зміну (нормалізацію) кутових параметрів колінного суглоба у всіх пацієнтів Групи 2 (табл. 4.4).

Таблиця 4.4

Зміна кутових параметрів фронтальних ЕДКС у дітей Групи 2 до та після операції

Показники	Варусна ЕДКС		Вальгусна ЕДКС	
	Me (10 %, 90 %) До лікування	Me (10 %, 90 %) Після лікування	Me (10 %, 90 %) До лікування	Me (10 %, 90 %) Після лікування
aTFA, град.	13 (12, 20)	6 (5, 8)	16 (12, 17)	6 (6, 7)
p-value	0,000293		0,002218	
mLDFA, град.	89 (88, 89)	89 (88, 89)	79,5 (78, 88)	89 (88, 90)
p-value	0,479500		0,007686	
MPTA, град.	80 (74, 82)	89 (87, 90)	90 (89, 100)	90 (89, 91)
p-value	0,000293		0,105646	
MAZ, град.	3 (1, 3)	1 (1, 1)	3 (3, 3)	1 (1, 1)
p-value	0,000655		0,002218	

Клінічний приклад хірургічного лікування варусної ЕДКС за умов хвороби Ерлахер-Блаунта наведений на рис. 4.8.

Пацієнтка Д., 9 років, історія хвороби № 72915. Діагноз: хвороба Ерлахер-Блаунта зліва.

На момент надходження до клініки пацієнтка та батьки пред’являли скарги на косметичну деформацію лівої нижньої кінцівки, біль у колінних суглобах після тривалих спортивних навантажень (бігу, стрибків) та довготривалої ходьби. Виконано стандартне рентгенологічне обстеження (рис. 4.10, а).

У зв’язку з наявністю патологічної деформації колінних суглобів (ВСК$_{кл}$ 20°; кут MPTA – 70° (у нормі 89-90°); mLDFA 88° (у нормі 89-90°) зліва та відхилення механічної осі кінцівки від центру колінного суглоба виконано хірургічне втручання: 24.05.2007 – резекція фрагмента малогомілкової кістки у середній третині, остеотомія верхньої третини лівої великогомілкової кістки, монтаж стрижневого АЗФ, гостра корекція положення кісткових фрагментів, компресійно-дистракційний остеосинтез.

а	б	в

Рис. 4.10. Рентгенограми пацієнтки Д., 9 років, історія хвороби № 72915, діагноз: хвороба Ерлахер-Блаунта зліва: а) до лікування; б) після хірургічного втручання; в) після консолідації кісткових фрагментів лівої гомілки.

На контрольному огляді через 5 міс. відзначено нормальний ВСК$_{кл}$, пацієнтка ходить із повним навантаженням на ліву нижню кінцівку, стрижневий АЗФ стабільний. На контрольних рентгенограмах зареєстровано консолідацію в зоні остеотомії лівої великогомілкової кістки, кут MPTA 89° (рис. 4.10, б). Після виконання клінічної проби 20.10.2007 виконаний демонтаж стрижневого АЗФ з лівої гомілки.

У результаті лікування досягнуто корекцію кутових параметрів лівого колінного суглоба та покращено зовнішній вигляд пацієнта. Через 9 міс. після хірургічного лікування під час контрольного огляду відзначено правильну форму нижніх кінцівок зі збереженням досягнутої корекції, функція колінних суглобів у повному обсязі. Зовнішнім виглядом пацієнтка задоволена, скарг і ускладнень немає.

4.5.1 Аналіз ускладнень

У Групі 2 відмічені легкі ускладнення у 3 пацієнтів (15,8 %). Серед них у 2 дітей виявлено поверхневу інфекцію м'яких тканин у зоні введених стрижнів АЗФ, через що було призначено консервативне лікування (антибіотики, перев'язки).

Таким чином, можна зробити висновок, що показники кутової деформації колінного суглобу у дітей Групи 2, після проведеного лікування змінились статистично значуще. Частота ускладнень становила 15,8 %, а ускладнення належали до категорії легких.

4.6 Порівняльний аналіз результатів лікування пацієнтів досліджених груп

У табл. 4.5 представлені порівняльні параметри інтра- та післяопераційних показників для пацієнтів досліджуваних груп.

Як бачимо з табл. 4.5, післяопераційні показники в обох групах істотно відрізнялися ($p < 0,000001$).

Середня ефективна еквівалентна доза (поглинута) опромінення під час виконання оглядової рентгенографії становить 0,001 мЗв, тобто середня еквівалентна доза у пацієнтів Групи 1 за період лікування становила 0,04 мЗв, а в пацієнтів Групи 2 – 0,09 мЗв. Зазначені параметри не перевищують максимально допустимої річної дози (0,1 мЗв), проте у

пацієнтів Групи 2 рентгенологічні дослідження проводили в середньому за період від 3-6 місяців після операції, а в пацієнтів Групи 1 – у середньому 1 раз на 3 міс., що є безпечнішим через зменшення променевого навантаження (так званий «захист часом»).

Таблиця 4.5

Порівняні показники пацієнтів досліджуваних груп

Показник	Група 1	Група 2	Обидві групи
	Me (10%, 90%)	Me (10%, 90%)	Me (10%, 90%)
Кількість рентгенівських знімків	4 (3, 5)	9 (6, 15)	7 (3, 15)
p-value	< 0,005		
Час операції	35 (25, 60)	80 (60, 110)	60 (25, 100)
p-value	< 0,000001		
Кількість діб прийому анальгетиків	3 (3, 5)	6 (6, 8)	6 (3, 8)
p-value	< 0,000001		
Кількість діб у стаціонарі після хірургічного втручання	9 (5, 18)	15 (12, 15)	12 (8, 35)
p-value	< 0,000001		

Таким чином, проаналізувавши результати лікування пацієнтів з, яким проведено хірургічну корекцію фронтальних ЕДКС (*genu varum, genu valgum*) з використанням двох методів корекції – ТОБ НЗ довгих кісток та коригувальної остеотомії, можна зробити такі висновки:

1. Застосування методики ТОБ НЗ неблокованою пластиною дало змогу нормалізувати осьові параметри колінного суглоба (mLDFA, MPTA, MAZ) у 17 пацієнтів (94,4 %) Групи 1 та всіх пацієнтів Групи 2.

2. Час хірургічного втручання виявився значуще меншим у пацієнтів Групи 1 ($p < 0,000001$).

3. У пацієнтів Групи 1 відзначено значуще зменшення кількості діб прийому аналгетиків у післяопераційному періоді, що є опосередкованою ознакою меншої вираженості больового синдрому після ТОБ НЗ у порівнянні із методом коригувальної остеотомії ($p < 0,000001$).

4. Застосування методу ТОБ НЗ дало змогу зменшити кількість ліжко-днів на 72,7 % у пацієнтів Групи 1 ($p < 0,005$).

5. У пацієнтів Групи 1 виконано на 44,4 % менше рентгенівських знімків ($p < 0,005$).

6. Отримані результати свідчать про порівняно однакову ефективність обох методик для лікування дітей із помірними фронтальними ЕДКС, при цьому методика ТОБ НЗ є малоінвазивною та менш травматичною.

ВИСНОВКИ

Еволюція методів хірургічного лікування фронтальних епіметафізарних деформацій колінного суглоба в дітей йде шляхом зменшення травматичності втручання завдяки використанню малоінвазивних методик, які дають змогу вплинути на наросткову зону довгих кісток. Стандартне хірургічне лікування фронтальних епіметафізарних деформацій колінного суглоба, засноване на виконанні коригувальної остеотомії, супроводжується значним відсотком ускладнень, вимагає тривалого періоду стаціонарного лікування та реабілітації. Методика тимчасового однобічного блокування наросткової зони довгих кісток неблокованою пластиною є привабливою альтернативою для хірургічного лікування помірних фронтальних епіметафізарних деформацій колінного суглоба в дітей. Її широко застосовують та вивчають, проте відсутність інформації щодо ефективності, особливостей впливу різних фіксаторів на наросткову зону, рівня ускладнень та біологічних змін у наростковій зоні в умовах її тимчасового однобічного блокування обмежує використання даної методики.

На підставі проведених експериментальних біологічних та біомеханічних досліджень нами науково обґрунтовано метод тимчасового однобічного блокування наросткової зони довгих кісток у лікуванні фронтальних епіметафізарних деформацій колінного суглоба в дітей. Ефективність методу тимчасового однобічного блокування наросткової зони порівнянна зі стандартним методом коригувальної остеотомії, тобто його використання дає змогу досягти корекції деформації довгих кісток, при цьому зменшивши час хірургічного лікування та період перебування дитини на стаціонарному лікуванні. Досліджені морфологічні зміни після тимчасового однобічного блокування проксимальної наросткової зони великогомілкової кістки кролів різними фіксаторами та напружено-деформований стан моделі великогомілкової кістки дитини в умовах

тимчасового однобічного блокування її проксимальної наросткової зони різними фіксаторами (скоби Блаунта, неблокована та блокована пластини).

Розроблено диференційний алгоритм лікування дітей із помірними фронтальними епіметафізарними деформаціями колінного суглоба та запропоновано фіксатор для виконання тимчасового однобічного блокування наросткової зони довгих кісток (патент України № 98236).

На підставі проведеного дослідження можна зробити такі висновки:

1. Фронтальні ЕДКС є розповсюдженими в дітей, при цьому стандартний хірургічний метод лікування заснований на виконанні остеотомії з корекцією положення фрагментів кістки та їх фіксацією і є досить травматичними, а малоінвазивні методики – на тимчасовому або постійному блокуванні наросткової зони.

2. За допомогою метааналізу встановлено, що метод тимчасового однобічного лікування наросткової зони довгих кісток є ефективним у лікуванні помірних фронтальних ЕДКС у дітей. Його використання супроводжується низьким відсотком ускладнень (до 10 %), при цьому відмічені після застосування неблокованих пластин ускладнення є найлегшими за тяжкістю та наслідками.

3. На розробленій математичній моделі великогомілкової кістки дитини за допомогою методу кінцевих елементів встановлено, що в умовах латерального блокування проксимальної наросткової зони великогомілкової кістки фіксаторами різних типів (відтворення лікування варусної деформації) виникає зона підвищених напружень у кістковій тканині проксимального метафіза нижче наросткової зони з мінімальним проявом у випадку застосування пластин. При цьому напруження в медіальному виростку великогомілкової кістки та відповдній частині наросткової зони зменшується.

Дослідження навантаження за умов варусної деформації великогомілкової кістки в разі латерального блокування її проксимальної наросткової зони фіксаторами різного типу показало, що найбільші напруження у фіксувальних елементах за межами кісткової тканини виявлені

в зоні контакту верхнього гвинта з пластиною або в верхній частині скоби, розташованої найбільш дорзально, а в її межах найбільші напруження, навпаки, спостерігали в ділянці гвинтів, розташованих у метафізарній кістковій тканині (розташованих нижче наросткової зони). Це може бути потенційним механізмом виникнення ускладнень (порушення цілісності гвинтів) лікування дітей з хворобою Ерлахер-Блаунта методом тимчасового однобічного блокування.

4. На підставі аналізу напружено-деформованого стану у створеній моделі великогомілкової кістки дитини за умов поздовжнього зростання наросткової зони у разі латерального її блокування фіксаторами різних типів доведено можливість досягнення жорсткої фіксації відразу після встановлення скоб Блаунта та блокованої пластини. Використання неблокованої пластини на початковому етапі поздовжнього зростання наросткової зони не забезпечує надійної фіксації в латеральній частині та призводить до виникнення додаткового напруження на задній поверхні моделі, що свідчить про недостатню кутову стабільність в сагітальній площині.

5. У результаті виконання експериментальних досліджень на тваринах (кролях 2-місячного віку) встановлено, що однобічне медіальне блокування проксимальної наросткової зони великогомілкової кістки з використанням фіксаторів різних типів (скоби Блаунта, блокована та неблокована пластини) призводить до формування прогресованої варусної епіметафізарної деформації колінного суглоба. Швидший розвиток деформації в післяопераційному періоді (з другого по п’ятий тиждень) досягнутий у випадку використання для тимчасового однобічного блокування наросткової зони блокованої пластини порівняно з неблокованою.

6. У процесі морфологічного дослідження проксимального відділу великогомілкової кістки кролів після однобічного блокування наросткової зони різними фіксаторами встановлено її збереження на всіх термінах дослідження (3, 5, та 7 тижнів після операції), що є сприятливим фактором

для її подальшого функціонування після видалення пристрою. Не виявлено також виражених порушень структури зони первинного остеогенезу.

7. Висота наросткової зони великогомілкової кістки кролів з медіального боку (місце розташування фіксаторів) через 3, 5, та 7 тижнів після операції була зниженою порівняно з латеральною ділянкою та контралатеральною кінцівкою. Причому максимальне зменшення висоти медіальної ділянки наросткової зони у випадку застосування блокованої пластини та скоби Блаунта відмічено через 3 тижні (у 2 та 2,5 раза відповідно), а неблокованої пластини – через 5 (у 2,6 раза). Кількість клітин у зонах проліферації та гіпертрофії з боку розташування фіксаторів виявилася вірогідно меншою порівняно з латеральною стороною та контралатеральною кінцівкою на всі терміни спостереження.

8. Розроблено алгоритм лікування фронтальних ЕДКС у дітей, який дає змогу провести диференційований вибір метода хірургічного лікування деформацій та обґрунтувати використання малоінвазивної методики тимчасового однобічного блокування наросткової зони довгих кісток у дітей, що сприятиме підвищенню ефективності лікування.

9. На підставі аналізу результатів лікування дітей з помірними ЕДКС встановлено, що використання методу тимчасово однобічного блокування наросткової зони довгих кісток дає змогу нормалізувати осьові параметри колінного суглоба в 94 % пацієнтів, значуще зменшити час хірургічного втручання (на 56 %) та перебування хворих у стаціонарі (на 72,7 %), а також частоту рентгенологічних досліджень (на 44,4 %) порівняно з групою пацієнтів, яким хірургічну корекцію ЕДКС виконували з виконанням коригувальної остеотомії. При цьому різниця в частоті ускладнень хірургічного лікування пацієнтів із використанням обох методик була статистично незначущою.

СПИСОК ВИКОРИСТАНИХ ДЖЕРЕЛ

1. Царева Е.Е. Хирургическое лечение деформаций коленного сустава у детей и подростков: автореф. дис. … канд. мед. наук / Е.Е. Царева. – Саратов, 2008. – 24 с.

2. Волков М.В. Костная патология детского возраста / М.В. Волков. – М.: Медицина, 1968. – 495 с.

3. Андрианов В.Л. Экологически обусловленная патология опорно-двигательной системы у детей / В.Л. Андрианов: мат. VI съезда травматологов-ортопедов СНГ. – Ярославль, 1993. – С. 5.

4. Краснов А.Ф. Ортопедия / А.Ф. Краснов, Г.П. Котельников, К.А. Иванова. – М., 1998. – С. 158–166.

5. Скляр Л.В. Оперативное лечение детей с деформациями нижних конечностей, вызванных рахитом и рахитоподобными заболеваниями: автореф. дис. … д-ра мед. наук / Л.В. Скляр. – Курган, 2001. – 42 с.

6. Stevens P.M. Gait analysis of stapling for genu valgum / P.M. Stevens, B. MacWilliams, R.A. Mohr // J. Pediatr. Orthop. – 2004. – Vol. 24, № 1. – P. 70–74.

7. Stevens P.M. Guided growth: 1933 to the present / P.M. Stevens // Strategies in Trauma and Limb Reconstruction. – 2006. – Vol. 1, № 1. – P. 29–35.

8. Allen M.K. Metrecom measurement of navicular drop in subjects with anterior cruciate ligament injury / M.K. Allen, W.M. Glasoe // J. Athl. Train. – 2000. – Vol. 35, № 4. – P. 403–406.

9. Incidence of Hyperpronation in the ACL Injured Knee: A Clinical Perspective / M.E. Beckett, D.L. Massie, K.D. Bowers [et al.] // J. Athl. Train. – 1992. – Vol. 27, № 1. – P. 58–62.

10. Bonci C.M. Assessment and evaluation of predisposing factors to anterior cruciate ligament / C.M. Bonci // Journal of Athletic Training. – 1999. – Vol. 34, № 2. – P. 155–164.

11. Loudon J.K. Genu recurvatum syndrome / J.K. Loudon, H.L. Goist, K.L. Loudon // J. Orthop. Sports Phys. Ther. – 1998. – Vol. 27, № 5. – P. 361–367.

12. Loudon J.K. The relationship between static posture and ACL injury in female athletes / J.K. Loudon, W. Jenkins, K.L. Loudon // J. Orthop. Sports Phys. Ther. – 1996. – Vol. 24, № 2. – P. 91–97.

13. Woodford-Rogers B. Risk factors for anterior cruciate ligament injury in high school and college athletes / B. Woodford-Rogers, L. Cyphert, C.Denegar // J. Athl. Train. –1994. – Vol. 29, № 4. – P. 343–346.

14. Krivickas L.S. Anatomical factors associated with overuse sports injuries / L.S. Krivickas // Sports Med. – 1997. – Vol. 24, № 2. – P. 132–146.

15. Tiberio D. The effect of excessive subtalar joint pronation on patellofemoral mechanics: a theoretical model / D. Tiberio // J. Orthop. Sports Phys. Ther. – 1987. – Vol. 9. – P. 160–165.

16. Eckhoff D.G. Effect of limb malrotation on malalignment and osteoarthritis / D.G. Eckhoff // Orthop. Clin. North Am. – 1994. – Vol. 25, № 3. – P. 405–414.

17. The association between varus–valgus alignment and patellofemoral osteoarthritis / S. Elahi, S. Cahue, D. Felson [et al.] // Arthritis & Rheumatism. – 2000. –Vol. 43, № 8. – P. 1874–1880.

18. Каплунов О.А. Чрескостный остеосинтез в косметической коррекции формы и длины нижних конечностей: оптимизация методик, клиническая безопасность и перспективы практического применения: автореф. дис. на соискание ученой степени д-ра мед. наук: 14.00.22 / О.А. Каплунов. – Курган, 2006. – 42 с.

19. Голяховский В. Руководство по чрескостному остеосинтезу методом Илизарова / В. Голяховский, В. Френкель // пер. с англ. под ред. Лирцмана В.М. – СпБ: «Невский диалект», 1999. – С. 262–267.

20. Paediatric Orthopaedics: A system of decision-making / [Joseph B., Nayagam S., Loder R.T. et al.]. – London: CRC Press, 2009. – P. 528.

21. Stevens P.M. Guided growth for angular correction. A preliminary series using a tension band plate / P.M. Stevens // J. Pediatr. Orthop. – 2007. – Vol. 27, № 3. – P. 253–259.

22. Eastwood D.M. Guided growth. Recent advances in a deep-rooted concept / D.M. Eastwood, A.P. Sanghrajka // J. Bone Joint Surg. Br. – 2011. – Vol. 93, № 1. – P. 12–18.

23. Haas S.L. Retardation of bone growth by a wire loop / S.L. Haas // J. Bone Joint Surg. Am. – 1945. – Vol. 27, № 1. – P. 25–36.

24. Haas S.L. Mechanical retardation of bone growth / S.L. Haas // J. Bone Joint Surg. Am. – 1948. – Vol. 30, № 2. – P. 25–36.

25. Blount W.P. Control of bone growth by epiphyseal stapling: A preliminary report / W.P. Blount, G.R. Clarke // J. Bone Joint Surg. – 1949. – Vol. 3-A. – P. 464–478.

26. Pistevos G. The correction of genu valgum by epiphysial stapling / G. Pistevos, T. Duckworth // J. Bone Joint Surg. [Br.]. – 1977. – Vol. 59, № 1. – P. 72–76.

27. Correction of lower extremity angular deformities in skeletal dysplasia with hemiepiphysiodesis: A preliminary report / G. Yilmaz, M. Oto, A.M. Thabet [et al.] // J. Pediatr. Orthop. – 2014. – Vol. 34, № 3. – P. 336–345.

28. Bowen J.R. Percutaneous epiphysiodesis / J.R. Bowen, W.J. Johnson // Clin. Orthop. – 1984. – Vol. 190. – P. 170–173.

29. Canale S.T. Percutaneous epiphysiodesis, experimental study and preliminary clinical result / S.T. Canale, T.A. Russell, R.L. Holcomb // J. Pediatr. Orthop. – 1986. – Vol. 6. – P. 150–156.

30. Macnicol M.F. Epiphysiodesis using a cannulated tubesaw / M.F. Macnicol, M.S. Gupta // J. Bone Joint Surg. [Br.] – 1997. – Vol. 79, № 2. – P. 307–309.

31. Percutaneous epiphysiodesis using transphyseal screws (PETS) / J.P. Métaizeau, J. Wong-Chung, H. Bertrand [et al.] // J. Pediatr Orthop. – 1998. – Vol. 18, № 3. – P. 363–369.

32. Goldman V. Advances in growth plate modulation for lower extremity malalignment (knock knees an3d bow legs) / V. Goldman, D.W. Green // Curr Opin Pediatr. – 2010. – Vol. 1. – P. 47–53.

33. Сердюченко С.Н. Метод временного блокирования зон роста при лечении варусной деформаций коленного сустава у детей / С.Н. Сердюченко, О.А. Соколовский, И.А. Захаров // ARS Medica. – 2011. – № 17. – С. 276–283.

34. Stevens P.M. Hemiepiphysiodesis for posttraumatic tibial valgus / P.M. Stevens, F. Pease // J. Pediatr. Orthop. – 2006. – Vol. 26 (3). – P. 385–392.

35. Our experience with correction of angular deformities of knee by flexible figure of 8-plate hemiepiphysiodesis / S.P. Das, S. Pradhan, P.K. Sahoo [et al.] // IJPMR. – 2012. – Vol. 23, № 2. – P. 68–73.

36. Сердюченко С.Н. Временный гемиэпифизеодез при лечении вальгусных деформаций колена / С.Н. Сердюченко. – Минск: «Медицина», 2011. – 38 с.

37. Temporary hemiepiphyseal arrest using a screw and plate device to treat knee and ankle deformities in children: a preliminary report / R.D. Burghardt, J.E. Herzenberg, S.C. Standard [et al.] // J. Child Orthop. – 2008. – Vol. 2, № 3. – P. 187–197.

38. Radiographic results and complications of 3 guided growth implants / Y. W. Shin, S. K. Trehan, T. J. Uppstrom [et al.] // J. Pediatr. Orthop. – 2016. – [Epub ahead of print]

39. Burghardt R.D. Mechanical failures of eight-plateguided growth system for temporary hemiepiphysiodesis / R.D. Burghardt, S.C. Specht, J.E. Herzenberg // J. Pediatr. Orthop. – 2010. – Vol. 30, № 6. – P. 594–597.

40. Herring J.A. Tachdjian's Pediatric Orthopaedics: From the Texas Scottish Rite Hospital for Children Expert Consult / J.A. Herring. – 5th ed. – 2014. – 1696 p.

41. Метод временного блокирования зон роста при лечении деформаций нижних конечностей у детей (обзор литературы) / Н.А. Корж,

С.А. Хмызов, А.И. Корольков [и др.] // Ортопедия, травматология и протезирование. – 2013. – № 2. – С. 114–121.

42. Staheli L.T. Fundamentals of Pediatric Orthopedics / L.T. Staheli. – Lippincott Williams & Wilkins, 2008. – 306 p.

43. Hefti F. Pediatric Orthopedics in Practice / F. Hefti. – Springer-Verlag Berlin Heidelberg, 2007. – P. 755.

44. Paley D. Mechanical axis deviation of the lower limbs. Preoperative planning of uniapical angular deformities of the tibia or femur / D. Paley, K. Tetsworth // Clin. Orthop. Relat. Res. – 1992. – Vol. 280. – P. 48–64.

45. Moreland J.R. Radiographic analysis of the axial alignment of the lower extremity / J.R. Moreland, L.W. Bassett, G.J. Hanker // J. Bone Joint Surg. Am. – 1987. – Vol. 69, № 5. – P. 745–749.

46. Normal axial alignment of the lower extremity and load-bearing distribution at the knee / R.W. Hsu, S. Himeno, M.B. Coventry [et al.] // Clin. Orthop. Relat. Res. – 1990. – Vol. 255. – P. 215–227.

47. Harrington J.J. Static and Dynamic Loading Patterns in Knee Joints with Deformities / J.J. Harrington // J. Bone Jt. Surg. Boston. – 1983. – Vol. 65-A, № 2. – P. 247–259.

48. Dynamic load at baseline can predict radiographic disease progression in medial compartment knee osteoarthritis / T. Miyazaki, M. Wada, H. Kawahara [et al.] //Ann. Rheum. Dis. – 2002. – Vol. 61. – P. 617–622.

49. The association between knee joint biomechanics and neuromuscular control and moderate knee osteoarthritis radiographic and pain severity / J.L.A. Wilson, M.J. Dunbar, G.E. Caldwell [et al.] // Osteoarthritis and Cartilage. – 2011. – Vol. 19, № 2. – P. 186–193.

50. Maquet P.G.J. Biomechanics of the Knee: With Application to the Pathogenesis and the Surgical Treatment of Osteoarthritis / P.G.J. Maquet // Springer Science & Business Media. – 2012. – P. 306.

51. Орлянский В. Руководство по артроскопии коленного сустава / В. Орлянский, М. Головаха. – Днепропетровск: «Пороги», 2007. – 152 с.

52. Saran N. Guided growth for the correction of pediatric lower limb angular deformity / N. Saran, K.E. Rathjen // J. Am. Acad. Orthop. Surg. – 2010. – Vol. 9. – P. 528–536.

53. Effect of lower limb malalignment in the frontal plane on transverse plane mechanics during gait in young individuals with varus knee alignment / F. Stief, H. Böhm, C.U. Dussa [et al.] // Knee. – 2014. – Vol. 21, № 3. – P. 688–693.

54. Dynamic loading of the knee and hip joint and compensatory strategies in children and adolescents with varus malalignment / F. Stief, H. Böhm, A. Schwirtz [et al.] // Gait Posture. – 2011. – Vol. 33, № 3. – P. 490–495.

55. Functional and radiographic consideration of lower limb malalignment in children and adolescents with idiopathic genu valgum / S. Farr, A. Kranz, E. Pablik [et al.] // J. Orthop. Res. – 2014. – Vol. 32, № 10. – P. 1362–1370.

56. Gheluwe B.V. Effects of simulated genu valgum and genu varum on ground reaction forces and subtalar joint function during gait / B.V. Gheluwe, K.A. Kirby, F. Hagman // Journal of the American Podiatric Medical Association. – 2005. – Vol. 95, № 6. – P. 531–541.

57. Espandar R. Angular Deformities of the Lower Limb in Children / R. Espandar, S.M. Mortazavi, T. Baghdadi // Asian J. Sports Med. – 2010. – Vol. 1, № 1. – P. 46–53.

58. Effects of genu varum deformity on postural stability / A. Samaei, A.H. Bakhtiary, F.Elham [et al.] // Int. J Sports Med. – 2012. – Vol. 33, № 6. – P. 469–473.

59. Presence of genu valgum in obese children: cause or effect? / B. Bonet Serra, A. Quintanar Rioja, M. Alavés Buforn [et al.] // An Pediatr (Barc). – 2003. – Vol. 58, № 3. – P. 232–235.

60. Intrinsic and extrinsic risk factors for anterior cruciate ligament injury in Australian footballers / J. Orchard, H. Seward, J. McGivern [et al.] // Am. J. Sports Med. – 2001. – Vol. 29, № 2. – P. 196–200.

61. Role of the mechanical axis of lower limb and body weight in the horizontal tear and root ligament tear of the posterior horn of the medial meniscus / Y.M. Kim, Y.B. Joo, S.M. Cha [et al.] // Int. Orthop. – 2012. – Vol. 36, № 9. – P. 1849–1855.

62. Waryasz G.R. Patellofemoral pain syndrome (PFPS): a systematic review of anatomy and potential risk factors / G.R. Waryasz, A.Y. McDermott // Dyn. Med. – 2008. – Vol. 7. – P. 9.

63. Yang N.H. The effect of the frontal plane tibiofemoral angle and varus knee moment on the contact stress and strain at the knee cartilage / N.H. Yang, P.K. Canavan, H. Nayeb-Hashemi // J. Appl. Biomech. – 2010. – Vol. 26, № 4. – P. 432–443.

64. Salenius P. The development of the tibiofemoral angle in children / P. Salenius, E. Vankka // J. Bone Joint Surg. Am. – 1975. – Vol. 57. – P. 259–261.

65. Heath C.H. Normal limits of knee angle in white children: Genu varum and genu valgum / C.H. Heath, L.T. Staheli // J. Pediatr. Orthop. – 1993. – Vol. 13. – P. 259–262.

66. Arazi M. Normal development of the tibiofemoral angle in children: a clinical study of 590 normal subjects from 3 to 17 years of age / M. Arazi, T.C. Oğün, R. Memik // J. Pediatr. Orthop. – 2001. – Vol. 21, № 2. – P. 264–267.

67. Mathew S.E. Clinical tibiofemoral angle in south Indian children / S.E. Mathew, V. Madhuri // Bone Joint Res. – 2013. – Vol. 2, № 8. – P. 155–161.

68. MED. COMP. multilayered and NEIN: an overview of multiple epiphyseal dysplasia / R.S. Lachman, D. Krakow, D.H. Cohn [et al.] // Pediatr. Radiol. – 2005. – Vol. 35, № 2. – P. 116–123.

69. Multiple epiphyseal dysplasia / J. Dahlqvist, H. Orlén, H. Matsson [et al.] // Acta Orthop. – 2009. – Vol. 80, № 6. – P. 711–715.

70. Лагунова И.Г. Клинико-рентгенологическая диагностика дисплазий скелета / И.Г. Лагунова. – М.: «Медицина», 1989. – 255 с.

71. The radiological manifestations of metaphyseal dysplasia (Pyle disease) / N.G. Heselson, M.S. Raad, H. Hamersma [et al.] // Br. J. Radiol. – 1979. – Vol. 52, № 618. – P. 431–440.

72. Попков А.В. Ахондроплазия. Руководство для врачей / А.В. Попков, В.И. Шевцов. – М.: «Медицина». – 2001. – 333 с.

73. Bouali H. Achondroplasia: Current Options and Future Perspective / H. Bouali, H. Latrech // Pediatr Endocrinol Rev. – 2015. – Vol. 12, № 4. – P. 388–395.

74. Ollier Disease: Pathogenesis, Diagnosis, and Management / A. Kumar, V.K. Jain, M. Bharadwaj [et al.] // Orthopedics. – 2015. – Vol. 38, № 6. – P. 497–506.

75. Справочник ортопеда / Под ред. Н.А. Корж, В.А. Радченко. – К.: ТОВ «Доктор Медиа», 2011. – 378 с.

76. МКБ-10 (Международная статистическая классификация болезней) / Московский центр ВОЗ. – 2003. – С. 924.

77. Birch J.G. Blount Disease Review Article / J.G. Birch // J. Am. Acad. Orthop. Surg. – 2013. – Vol. 21. – P. 408–418.

78. Increased risk of Blount disease in obese children and adolescents with vitamin D deficiency / C.O. Montgomery, K.L. Young, M. Austen [et al.] // J. Pediatr. Orthop. – 2010. – Vol. 30, № 8. – P. 879–882.

79. Inaba Y. Multicenter study of Blount disease in Japan by the Japanese Pediatric Orthopaedic Association / Y. Inaba, T. Saito, K. Takamura // J. Orthop. Sc. – 2014. – Vol. 19, № 1. – P. 132–140.

80. Sabharwal S. Correlation of body mass index and radiographic deformities in children with Blount disease / S. Sabharwal, C. Zhao, E. McClemens // J. Bone Joint Surg. Am. – 2007. – Vol. 89, № 6. – P. 1275–1283.

81. Natural history of infantile tibia vara / Y. Shinohara, M. Kamegaya, K. Kuniyoshi [et al.] // J. Bone Joint Surg. Br. – 2002. – Vol. 84, № 2. – P. 263-268.

82. Langenskiold A. Tibia vara [osteochondrosis deformans tibiae]: A survey of seventy-one cases / A. Langenskiold, E.B. Riska // J. Bone Joint Surg. Am. – 1964. – Vol. 46. – P. 1405–1420.

83. Levine A.M. Physiological bowing and tibia vara: The metaphyseal-diaphyseal angle in the measurement of bowleg deformities / A.M. Levine, J.C. Drennan // J. Bone Joint Surg. Am. – 1982. – Vol. 64, № 8. – P. 1158–1163.

84. Feldman M.D. Use of the metaphyseal-diaphyseal angle in the evaluation of bowed legs / M.D. Feldman, P.L. Schoenecker // J. Bone Joint Surg. Am. – 1993. – Vol. 75, № 11. – P. 1602–1609

85. Маркс В.О. Ортопедическая диагностика. Практическое руководство / В.О. Маркс. – Таганрог: «Прогресс», 2001. – 512 с.

86. Дьячкова Г. В. Возможности КТ области коленных суставов в диагностике и оценке результатов лечения болезни Эрлахера–Блаунта / Г.В. Дьячкова, А.А. Человечкова, М.А. Корабельников // Гений ортопедии. – 2004. – № 2. – С. 26–29.

87. Магнитно-резонансная томография [Электронный ресурс]. – Режим доступа: http://mrt-diagnostik.ru.

88. Variability of the metaphyseal-diaphyseal angle in tibia vara: a comparison of two methods / J.D. Auerbach, T.E. Radomisli, J. Simoncini [et al.] // J. Pediatr. Orthop. – 2004. – Vol. 24, № 1. – P. 75–78.

89. Greene W.B. Review Infantile tibia vara / W.B. Greene // J. Bone Joint Surg. Am. – 1993. – Vol. 75, № 1. – P. 130–143.

90. Ferriter P. Infantile tibia vara:factors affecting outcome fllowing proximal tibial osteotomy / P. Ferriter, F. Shapiro // J. Pediatr Orthop. – 1987. – Vol. 7. – P. 1–7.

91. Osteotomy: results using a new technique for the correction of infantile tibia vara / S. Hayek, E. Seger, E. Ezra [et al.] // J. Bone Joint Surg. (Br). – 2000. – Vol. 82. – P. 1026–1029.

92. Bathfield C.A. Blount disease. A review of etiological factors in 110 patients / C.A. Bathfield, P.H. Beighton // Clin. Orthop. – 1978. – Vol. 135. – P. 29–33.

93. Recurrence of varus deformity after proximal tibial osteotomy in blount disease: long-term follow-up / C. Chotigavanichaya, G. Salinas, T. Green [et al.] // JPO. – 2002. – Vol. 22. – P. 638–641.

94. Sabharwal S. Blount disease / S. Sabharwal // J. Bone Joint Surg. Am. – 2009. – Vol. 91, № 7. – P. 1758–1776.

95. Focal fibrocartilaginous dysplasia of the tibia: long-term evolution / J.P. Dusabe, P.L. Docquier, M. Mousny [et al.] // Acta orthopaedica Belgica. – 2006. – Vol. 72, № 1. – P. 77–82.

96. Eamsobhana P. Do we need to do overcorrection in Blount's disease? / P. Eamsobhana, K. Kaewpornsawan, K. Yusuwan // Int. Orthop. – 2014. – Vol. 38, № 8. – P. 1661–1664.

97. Beighton P. Hypermobility of Joints / P. Beighton, R. Grahame, H. Bird. – Springer Science & Business Media, 2013. – 178 p.

98. White G.R. Genu Valgum in Children: Diagnostic and Therapeutic Alternatives / G.R. White // J. Am. Acad. Orthop. Surg. – 1995. – Vol. 3. – P. 275–283.

99. Hresko M.T. Physeal arrest about the knee associated with non-physeal fractures in the lower extremity / M.T. Hresko, J.R. Kasser // J. Bone Joint Surg. Am. – 1989. – Vol. 71, № 5. – P. 698–703.

100. Cozen L. Fracture of the proximal portion of the tibia in children followed by valgus deformity / L. Cozen // Surg Gynecol Obstet. – 1953. – Vol. 97. – P. 183–188.

101. Jackson D.W. Genu valgum as a complication of proximal tibial metaphyseal fractures in children / D.W. Jackson, L. Cozen // J. Bone Joint Surg. Am. – 1971. – Vol. 53. – P. 1571–1578.

102. Dorman S. Cozen's phenomenon: a reminder / S. Dorman, A. Jariwala, D. Campbell // Scott Med. J. – 2013. – Vol. 58, № 3. – P. 10–13.

103. Posttraumatic tibia valga: a case demonstrating asymmetric activity at the proximal growth plate on technetium bone scan / L.E. Zionts, H.T. Harcke, K.M. Brooks [et al.] // J. Pediatr. Orthop. – 1987. – Vol. 7, № 4. – P. 458–462.

104. Green N.E. Tibia valga caused by asymmetrical overgrowth following a nondisplaced fracture of the proximal tibial metaphysis / N.E. Green // J. Pediatr. Orthop. – 1983. – Vol. 3, № 2. – P. 235–237.

105. Gage J.R. Gait analysis. An essential tool in the treatment of cerebral palsy / J.R. Gage // Clin. Orthop. Relat. Res. – 1993. – Vol. 288. – P. 126–134.

106. Gait classification in children with cerebral palsy: a systematic review / F. Dobson, M.E. Morris, R. Baker [et al.] // Gait Posture. – 2007. – Vol. 25, № 1. – P. 140–152.

107. Total knee arthroplasty in juvenile rheumatoid arthritis / D.H. Palmer, K.J. Mulhall, C.A. Thompson [et al.] // J. Bone Joint Surg. Am. – 2005. – Vol. 87. – P. 1510–1514.

108. European Instructional Lectures / 12th EFORT Congress, Copenhagen, Denmark, 2011. – Vol. 11. – 248 p.

109. Електр. ресурс: http://index.limblengthening.com/casehistories/ch32/ch32.html.

110. Femoral deformity in tibia vara / J.E. Gordon, D.J. King, S.J. Luhmann [et al.] // J. Bone Joint Surg. Am. – 2006. – Vol. 88, № 2. – P. 380–386.

111. Kline S.C. Femoral varus: an important component in late-onset Blount's disease / S.C. Kline, M. Bostrum, P.P. Griffin // J. Pediatr. Orthop. – 1992. – Vol. 12. – P. 197–206.

112. Richards B.S. Effectiveness of brace treatment in early infantile Blount's disease / B.S. Richards, D.E. Katz, J.B. Sims // J. Pediatr Orthop. – 1998. – Vol. 18. – P. 374–380.

113. Zionts L.E. Brace treatment of early infantile tibia vara / L.E. Zionts, C.J. Shean // J Pediatr Orthop. – 1998. – Vol. 18. – P. 102–109.

114. Hemiepiphyseal stapling for treatment of genu valgum: A Case Report / N. Agrawal, B.A. Cameron, B.A. Wells [et al.] // University of Pennsylvania Orthopaedic Journal. – 2009. – Vol. 19. – P. 17–22.

115. Miller M.D. Review of Orthopaedics / M.D. Miller, S.R. Thompson, J. Hart / Elsevier Health Sciences. – 2012. – 896 p.

116. Paley D. Principles of Deformity Correction / D. Paley. – Berl.: Springer, 2002. – 806 p.

117. Хмызов С.А. Управляемый остеосинтез стержневыми системами в детской травматологи и ортопедии: дис. ... д-ра мед. наук / С.А. Хмызов. – Харьков, 2004. – 409 с.

118. Pinkowski J.L. Complications in proximal tibial osteotomies in children with presentation of technique / J.L. Pinkowski, D.S. Weiner // J. Pediatr. Orthop. – 1995. – Vol. 15. – P. 307–312.

119. Complications of tibial osteotomies in children with comorbidities / K.R. Payman, V. Patenall, P. Borden [et al.] // J. Pediatr. Orthop. – 2002. – Vol. 22, № 5. – P. 642–644.

120. Van Olm J.M.J. Proximal tibial osteotomy for angular knee deformities in children (abstract) / Van J.M.J. Olm, R. Gillespie // J. Bone Joint Surg. Br. – 1984. – Vol. 66. – P. 301.

121. Wilson N.A. Complications of high tibial osteotomy with external fixation in adolescent Blount's disease / N.A. Wilson, S.A. Scherl, K.E. Cramer // Orthopedics. – 2007. – Vol. 30, № 10. – P. 848–852.

122. Slawski D.P. Peroneal nerve injury as a complication of pediatric tibial osteotomies: a review of 255 osteotomies / D.P. Slawski, P.L. Schoenecker, M.M. Rich // J. Pediatr. Orthop. – 1994. – Vol. 14. – P. 166–172.

123. Steel H.H. Complications of tibial osteotomy in children for genu varum or valgum. Evidence that neurological changes are due to ischemia / H.H. Steel, R.E. Sandrow, P.D. Sullivan // J. Bone Joint Surg. Am. – 1971. – Vol. 53, № 8. – P. 1629–1635.

124. Adolescent Blount disease in obese children treated by eight-plate hemiepiphysiodesis / M.D. Oto, G. Yılmaz, Jr. Bowen [et al.] // Eklem Hastalık Cerrahisi. – 2012. – Vol. 23, № 1. – P. 20–24.

125. Shapiro I.M. The Growth Plate / I.M. Shapiro, B. Boyan, H.C. Anderson. – Amsterdam; Washington: IOS Press, 2002. – 265 p.

126. Ballock R.T. Physiology and pathophysiology of the growth plate / R.T. Ballock, R.J. O’Keefe // Birth Defects Res C Embryo Today. – 2003. – № 2. – P. 123–143.

127. Iannotti J.P. Growth plate physiology and pathology / J.P. Iannotti // Orthop. Clin. North Am. – 1990. – № 1. – P. 1–17.

128. Morphology and physiology of the epiphyseal growth plate / F. Burdan, J. Szumiło, A. Korobowicz [et al.] // Folia Histochem Cytobiol. – 2009. – № 1. – P. 5–16.

129. In vivo dynamic bone growth modulation is less detrimental but as effective as static growth modulation / B. Valteau, G. Grimard, I. Londono [et al.] // Bone. – 2011. – № 5. – P. 996–1004.

130. Static versus dynamic loading in the mechanical modulation of vertebral growth / E. Akyuz, J.T. Braun, N.A. Brown [et al.] // Spine. – 2006. – Vol. 25. – P. 952–958.

131. De Luca F. Impaired growth plate chondrogenesis in children with chronic illnesses / F. De Luca // Pediatr Res. – 2006. – № 5. – P. 625–629.

132. Evidence that estrogen hastens epiphyseal fusion and cessation of longitudinal bone growth by irreversibly depleting the number of resting zone progenitor cells in female rabbits / O. Nilsson, M. Weise, E.B.M. Landman [et al.] // Endocrinology. – 2014. – Vol. 155. – P. 2892–2899.

133. Trueta J. The vascular contribution to osteogenesis. III Changes in the growth cartilages caused by experimentally induced isch-aemi / J. Trueta, V.P. Amato // J. Bone Joint Surg. – 1960. – Vol. 42. – P. 571–587.

134. Villemure I. Growth plate mechanics and mechanobiology. A survey of present understanding / I. Villemure, I.A. Stokes // J. Biomech. – 2009. – № 12. – P. 1793–1803.

135. Poland J. Traumatic Separation of the Epiphyses / J. Poland. – London: Smith, Elder, 1898. – 60 p.

136. Шнейдеров З.И. Влияние повреждения эпифизарной хрящевой пластинки на рост костей / З.И. Шнейдеров // Ортопедия, травматология и протезирование. – 1959. – № 1. – С. 53–56.

137. Зайченко И.Л. Влияние различных повреждений эпифизарного хряща на рост костей / И.Л. Зайченко // Ортопедия, травматология и протезирование. – 1940. – № 2. – С. 62–68.

138. Нагибин Л.М. Влияние повреждения эпифизарной пластинки на рост костей в эксперименте: автореф. дис… канд. мед. наук / Л.М. Нагибин. – Пермь, 1963. – 20 с.

139. Новаченко Н.П. О росте костей у детей оперированных по поводу костных опухолей / Н.П. Новаченко // Ортопедия травматология и протезирование. – 1961. – № 5. – С. 3–6.

140. Phemister D.B. Operative arrestment of longitudinal growth of bones in the treatment of deformities / D.B. Phemister // J. Bone Joint Surg. [Am.]. – 1933. – Vol. 15, № 1. – P. 1–15.

141. Correction of length discrepancies and angular deformities of the leg by Blount's epiphyseal stapling / P. Raab, A. Wild, K. Seller [et al.] // Eur. J. Pediatr. – 2001. – Vol. 160, № 11. – P. 668–674.

142. Angular deformity correction by asymmetrical physeal suppression in growing children: stapling versus percutaneous transphyseal screw / S.J. Shin, T.-J. Cho, M.S. Park [et al.] // Journal of Pediatric Orthopaedics. – 2010. – Vol. 30, № 6. – P. 588–593.

143. Hemiepiphysiodesis for the correction of angular deformity about the knee / P. Castañeda, B. Urquhart, E. Sullivan [et al.] // Journal of Pediatric Orthopaedics. – 2008. – Vol. 28, № 2. – P. 188–191.

144. Campens C. Comparison of three surgical epiphysiodesis techniques for the treatment of lower limb length discrepancy / C. Campens, M. Mousny, P. Docquier // Acta Orthop. Belg. – 2010. – Vol. 76. – P. 226–233.

145. Upper and Lower Limb Length Equalization: Diagnosis, Limb Lengthening and Curtailment, Epiphysiodesis / G.H. Burnei, C. Vlad, Ș.T. Gavriliu [et al.] // Rom. J. Intern. – 2012. – № 1. – P. 43–59.

146. Controlled longitudinal bone growth by temporary tension band plating: an experimental study / M. Gottliebsen, B. Møller-Madsen, H. Stødkilde-Jørgensen [et al.] // Bone Joint J. – 2013. – № 6. – P. 855–860.

147. Biomechanical comparison between 2 guided-growth constructs / A. Stitgen, K. Garrels, H. Kobayashi [et al.] // J. Pediatr. Orthop. – 2012. – Vol. 32, № 2. – P. 206–209.

148. A comparison between a hinged plate and screw system and a conventional tension-band plate and screw system used for correction of an angular deformity of the lower limb: an animal study / Z. Wu, D. Zhao, L. Zhao [et al.] // J. Orthop. Surg. Res. – 2015. – Vol. 10. – P. 57.

149. Temporary hemiepiphysiodesis with blount staples and eight-plates in pigs / A.D. Kanellopoulos, A.F. Mavrogenis, D. Dovris [et al.] // Orthopedics. – 2011. – Vol. 34. – P. 43–49.

150. Stevens P.M. Multilevel guided growth for hip and knee varus secondary to chondrodysplasia / P.M. Stevens, E.N. Novais / J. Pediatr. Orthop. – 2012. – Vol. 32, № 6. – P. 626–630.

151. MacWilliams B.A. Guided growth for correction of knee flexion deformity: a series of four cases / B.A. MacWilliams, B. Harjinder, P.M. Stevens // Strategies Trauma Limb Reconstr. – 2011. – Vol. 6, № 2. – P. 83–90.

152. Klatt J. Guided growth for fixed knee flexion deformity / J. Klatt, P.M. Stevens // J. Pediatr. Orthop. – 2008. – Vol. 28, № 6. – P. 626–631.

153. Medial malleolar screw versus tension-band plate hemiepiphysiodesis for ankle valgus in the skeletally immature / M.D. Driscoll, J. Linton, E. Sullivan [et al.] // J. Pediatr. Orthop. – 2014. – Vol. 34, № 4. – P. 441–446.

154. Mahapatra S.Tension band plating in growth modulation: A review of current evidences / S. Mahapatra, A. Hampannvar, M. Sahoo //Acta Orthopædica Belgica. – 2015. – Vol. 81. – P. 3.

155. Aslani H. The efficacy and complications of 2-hole 3.5 mm reconstruction plates and 4 mm noncanulated cancellous screws for temporary hemiepiphysiodesis around the knee / H. Aslani, B. Panjavy, R.H. Bashy // J. Pediatr. Orthop. – 2014. – Vol. 34, № 4. – P. 462–466.

156. Hemiepiphysiodesis: similar treatment time for tension-band plating and for stapling. A randomized clinical trial on guided growth for idiopathic genu valgum / M. Gottliebsen, O. Rahbek, I. Hvid [et al.] // Acta Orthopaedica. – 2013. – Vol. 84, № 2. – P. 202–206.

157. Boero S. Use of the eight-Plate for angular correction of knee deformities due to idiopathic and pathologic physis : initiating treatment according to etiology / S. Boero, M.B. Michelis, S. Riganti // J. Child. Orthop. – 2011. – Vol. 5, № 3. – P. 209–216.

158. The 8-plate versus physeal stapling for temporary hemiepiphyseodesis correcting genu valgum and genu varum: a retrospective analysis of thirty five patients // E.M. Jelinek, B. Bittersohl, F. Martiny [et al.] / Int Orthop. – 2012. – Vol. 36, № 3. – P. 599–605.

159. Stevens P.M. Guided growth for pathological physes radiographic improvement during realignment / P.M. Stevens, J.B. Klatt // J. Pediatr. Orthop. – 2008. – Vol. 28. – P. 632–639.

160. Burghardt R.D. Temporary hemiepiphysiodesis with the eight-Plate for angular deformities: mid-term results / R.D. Burghardt, J.E. Herzenberg // J. Orthop. Sci. – 2010. – Vol. 15. – P. 699–704.

161. Ballal M.S. Correcting genu varum and genu valgum in children by guided growth: Temporary hemiepiphysiodesis using tension band plates / M.S. Ballal, C.E. Bruce, S. Nayagam // J. Bone Joint Surg. [Br]. – 2010. – Vol. 92-B. – P. 273–276.

162. Early experience with medial femoral tension band plating in idiopathic genu valgum / H. Guzman, B. Yaszay, V.P. Scott [et al.] // J. Child. Orthop. – 2011. – Vol. 5. – P. 11–17.

163. Hemiepiphysiodesis for correction of angular deformity in pediatric amputees / B.M. Gyr, H.G. Colmer, M.M. Morel [et al.] // J. Pediatr. Orthop. – 2013. – Vol. 33, № 7. – P. 737–742.

164. Wiemann J.M. Physeal stapling versus 8-plate hemiepiphysiodesis for guided correction of angular deformity about the knee / J.M. Wiemann, C. Tryon, E.A. Szalay // J. Pediatr. Orthop. – 2009. – Vol. 29. – P. 481–485.

165. The biomechanics of guided growth: does screw size, plate size, or screw configuration matter? / S.J. Schoenleber, C.A. Iobst, A. Baitner [et al.] // J. Pediatr. Orthop. B. – 2014. – Vol. 23. – P. 122–125.

166. Screw length in the guided growth method / D. Raluy-Collado, I. Sanpera Jr, G. Frontera-Juan [et al.] // Arch Orthop Trauma Surg. – 2012. – Vol. 132. – P. 1711–1715.

167. Burghardt R.D. Hemiepiphyseal arrest in a porcine model / R.D. Burghardt, A.D. Kanellopoulos, J.E. Herzenberg // J. Pediatr. Orthop. – 2011. – Vol. 31, № 4. – P. 25–29.

168. Correction of bone angular deformities: experimental analysis of staples versus 8-plate / R.A. Goyeneche, C.E. Primomo, N. Lambert [et al.] // J. Pediatr. Orthop. – 2009. – Vol. 29. – P. 736–740.

169. Lower Extremity Deformity Management in MPS IVA, Morquio-Brailsford Syndrome: Preliminary Report of Hemiepiphysiodesis Correction of Genu Valgum / G.A. Cooper, T. Southorn, D.M. Eastwood, C.E. Bache// J. Pediatr. Orthop. – 2016. – Vol. 36 (4). – P. 376–381.

170. Scott A.C. Treatment of infantile Blount disease with lateral tension band plating / A.C. Scott // Journal of Pediatric Orthopaedics. – 2012. – Vol. 32, № 1. – P. 29–34.

171. Hemi-epiphysiodesis: an audit of the complications associated with 8-plate use in the correction of pathological deformity / A. De Gheldere, P. Calder, C. Bradish [et al.] // JBJS Br. – 2012. – Vol. 94-B.

172. Nierengarten M.B. Using evidence-based medicine in orthopaedic clinical practice: the why, when, and how-to approach [Електронний ресурс] / M.B. Nierengarten, K. Vince. – Режим доступа: http:// www.medscape.com/ viewarticle/420736.

173. El DibI R. An alternative approach to deal with the absence of clinical trials: a proportional meta-analysis of case series studies / R. El DibI, P.N. Junior, A. Kapoor // Acta Cirúrgica Brasileira. – 2013. – Vol. 28, № 12. – P. 870-876.

174. Meta-analyses in orthopaedic surgery. A systematic review of their methodologies / M. Bhandari, F. Morrow, A.V. Kulkarni [et al.] // J. Bone Joint Surg. Am. – 2001. – Vol. 83-A, № 1. – P. 15–24.

175. Randomised trials in surgery: problems and possible solutions / P. McCulloch, I. Taylor, M. Sasako [et al.] // BMJ. – 2002. – Vol. 324. – P. 1448–1451.

176. Chambers D. Methods of systematic reviews and meta-analysis not only randomized controlled trials, but also case series should be considered in systematic reviews of rapidly developing technologies / D. Chambers, M. Rodgers, N. Woolacott // Journal of Clinical Epidemiology. – 2009. – Vol. 62. – P. 1253–1260.

177. Meta-analysis of observational studies in epidemiology: a proposal for reporting. Meta-analysis Of Observational Studies in Epidemiology (MOOSE) group / D.F. Stroup, J.A. Berlin, S.C. Morton [et al.] // JAMA. – 2000. – Vol. 283, № 15. – P. 2008–2012.

178. Methodological index for non-randomized studies (MINORS): development and validation of a new instrument / K. Slim, E. NINI, D. Forestier [et al.] // J. Surg. – 2003. – Vol. 73. – P. 712–716.

179. Development of a quality appraisal tool for case series studies using a modified Delphi technique [Web sourve] / C. Moga, B. Guo, D. Schopflocher, C. Harstall. – 2012. – Access mode: http://www.ihe.ca/publications/development-of-a-quality-appraisal-tool-for-case-series-studies-using-a-modified-delphi-technique.

180. Peinemann F. Using Multiple Types of Studies in Systematic Reviews of Health Care Interventions / F. Peinemann, D.A. Tushabe, J. Kleijnen // A Systematic Review. PLoS ONE. – 2013. – Vol. 8, № 12. – e85035.

181. The methodological quality assessment tools for preclinical and clinical studies, systematic review and meta-analysis, and clinical practice guideline: a systematic review / X. Zeng, Y. Zhang, J.S. Kwong [et al.] // J. Evid. Based Med. – 2015. – Vol. 8, № 1. – P. 2–10.

182. Failure of Orthofix eight-Plate for the treatment of Blount disease / S. Schroerlucke, S. Bertrand, J. Clapp [et al.] // J. Pediatr. Orthop. – 2009. – Vol. 29 (1). – P. 57–60.

183. Early experience with medial femoral tension band plating in idiopathic

genu valgum / H. Guzman, B. Yaszay, V. P. Scott [et al.] // J. Child. Orthop. – 2011. – Vol. 5 (1). – P. 11–17.

184. Guided growth with a noncannulated screw-plate system for angular deformity of the knee: a preliminary report / H.J. Lee, C.W. Oh, K.S. Song [et al.] // J. Pediatr Orthop. B. – 2012. – Vol. 21 (4). – P. 339–347.

185. Growth guidance of angular lower limb deformities using a one-third two-hole tubular plate / S. Böhm, A. H. Krieg, F. Hefti [et al.] // J. Child. Orthop. – 2013. – Vol. 7(4). – P. 289–294.

186. Incomplete follow-up after growth modulation surgery: incidence and associated complications / J. W. Kemppainen, K.A. Hood, J.H. Roocroft [et al.] // J. Pediatr. Orthop. – 2016. – Vol. 36 (5). – P. 516–520.

187. Growth Modulation in Children for Angular Deformity Correction around knee – Use of Eight Plate / S. Patwardhan , K. Shah, A. K. Shyam [et al.] // International Journal of Paediatric Orthopaedics. – 2015. – Vol. 1 (1). – P. 29–33.

188. Correction of coronal plane deformities around the knee using a tension band plate in children younger than 10 years / R.M. Kulkarni, F.M. Ilyas Rushnaiwala, G.S. Kulkarni [et al.] // Indian J Orthop. – 2015. – Vol. 49 (2). – P. 208–218. doi: 10.4103/0019-5413.152484.

189. Коррекция деформаций нижних конечностей у детей с по-мощью метода управляемого роста [Електронний ресурс] / В.М. Кенис, И.Ю. Клычкова, Е.В. Мельченко [и соавт.] // Вестник травматологии и ортопедии им. Н.Н. Приорова. – 2013. – № 4. – Режим доступу до журналу: http://www.cito-vestnik.ru/page_show_read.php?read=67.

190. Zuege R.C. Epiphyseal stapling for angular deformity at the knee/ R.C. Zuege, T.G. Kempken, W.P. Blount // J. Bone Joint Surg. Am. – 1979. – Vol. 61 (3). – P. 320–329.

191. Fraser R.K. Medial physeal stapling for primary and secondary genu valgum in late childhood and adolescence / R.K. Fraser, D.R. Dickens, W.G. Cole // J. Bone Joint Surg. Br. – 1995. – Vol. 77 (5). – P. 733–735.

192. Mielke C.H. Hemiepiphyseal stapling for knee deformities in children younger than 10 years: a preliminary report / C.H. Mielke, P.M. Stevens // J. Pediatr. Orthop. – 1996. – Vol. 16 (4). – P. 423–429.

193. Volpon J.B. Idiopathic genu valgum treated by epiphyseodesis in adolescence / J.B. Volpon // Int. Orthop. – 1997. – Vol. 21 (4). – P. 228–231.

194. Stevens P.M. Physeal stapling for idiopathic genu valgum/ P.M. Stevens, M. Maguire, M.D. Dales [et al.] // J. Pediatr. Orthop. – 1999. – Vol. 19 (5). – P. 645–649.

195. Degreef I. Temporary epiphysiodesis with Blount stapling for treatment of idiopathic genua valga in children / I. Degreef, P. Moens, G. Fabry // Acta Orthop. Belg. – 2003. – Vol. 69 (5). – P. 426–432.

196. Tibia vara: results of hemiepiphyseodesis / D.E. Westberry, J.R. Davids, L.I. Pugh, D. Blackhurst // J. Pediatr. Orthop B. – 2004. – Vol. 13 (6). – P. 374–378.

197. Outcome after temporary physeal stapling for knee valgus deformity in children with JIA / E.T. Skyttä, A. Savolainen, H.J. Kautiainen, E.A. Belt // Arch Orthop. Trauma Surg. – 2008. – Vol. 128 (10). – P. 1213–1216. doi: 10.1007/s00402-008-0605-y.

198. Outcome of hemiepiphyseal stapling for late-onset tibia vara / S.S. Park, J.E. Gordon, S.J. Luhmann [et al.] // J. Bone Joint Surg. Am. –2005. – Vol. 87 (10). – P. 2259–2266.

199. Results of screw epiphysiodesis for the treatment of limb length discrepancy and angular deformity / J.G. Khoury, J.O. Tavares, S. McConnell [et al.] / J. Pediatr Orthop. – 2007. – Vol. 27 (6). – P. 623–628.

200. De Brauwer V. Temporary hemiepiphysiodesis for idiopathic genua valga in adolescents: percutaneous transphyseal screws (PETS) versus stapling / V. De Brauwer, P. Moens // J. Pediatr. Orthop. – 2008. – Vol. 28, № 5. – P. 549–554.

201. Mesa P.A. Percutaneous hemi-epiphysiodesis using transphyseal cannulated screws for genu valgum in adolescents / P.A. Mesa, F.H. Yamhure // J. Child Orthop. – 2009. – Vol. 3 (5). – P. 397–403. doi: 10.1007/s11832-009-0203-8.

202. Momaya A. Synovial Fistula After Tension Band Plating for Genu Valgum Correction / A. Momaya, P. Ray, J. Khoury // Am. J. Orthop. –2015. – Vol. 44 (1). – Vol. 37–39.

203. Temporary hemiepiphysiodesis of the distal medial femur: MPFL in danger / M. Bachmann, E. Rutz, R. Brunner [et al.] // Arch Orthop. Trauma Surg. – 2014. – Vol. 134, № 8. – P. 1059–1064.

204. Al-Aubaidi Z. Stress fracture following femoral epiphysiodesis / Z. Al-Aubaidi, V. Engell, B. Lundgaard // Ugeskr Laeger. – 2010. – Vol. 172, № 41. – P. 2847–2848.

205. Oxford Centre for Evidence-based Medicine Levels of Evidence (March 2009) [Електронний ресурс]. – Режим доступу до ресурсу: http://www2.cch.org.tw/ebm/file/CEBM-Levels-of-Evidence.pdf.

206. Hall-Craggs E.C. The effect of epiphyseal stapling on growth in length of the rabbits tibia and femur // E.C. Hall-Craggs, C.A. Lawrence // J. Bone Joint Surg [Br]. – 1969. – Vol. 51. – P. 359–365.

207. Ehrlich M.G. Biochemical and physiological events during closure of the stapled distal femoral epiphyseal plate in rats / M.G. Ehrlich, H.J. Mankin, B.V. Treadwell // J. Bone Joint Surg. [Am]. – 1972. – Vol. 54. – P. 309-322.

208. Karbowski A. Morphological, morphometric and stereological aspects of Blount's unilateral stapling of the growth plate in animal experiments / A. Karbowski, L. Camps // Z. Orthop. Ihre Grenzgeb. – 1985. – Vol. 3. – P. 403–408.

209. Biochemical events during stapling of the proximal tibial epiphyseal plate in pigs / J. Herwig, A. Schmidt, H.H. Matthiab [et al.] // Clin. Orthop. – 1987. – Vol. 218. – P. 283–289.

210. Karbowski A. Histopathological features of unilateral stapling in animal experiments / A. Karbowski, L. Camps, H.H. Matthiass // Arch. Orthop. Trauma Surg. – 1989. – Vol. 6. – P. 353–358.

211. Ross T.K. Comparison of different methods used to inhibit physeal growth in a rabbit model / T.K. Ross, L.E. Zionts // Clin. Orthop. – 1997. – Vol. 34. – P. 236–243.

212. The effect of temporary hemiepiphyseal stapling on the growth plate: a radiologic and immunohistochemical study in rabbits / U.S. Aykut, M. Yazici, U. Kandemir [et al.] // J. Pediatr. Orthop. – 2005. – Vol. 25. – P. 336–341.

213. Son S.M. A histomorphometric study of cellular layers after hemiepiphyseal stapling on the physeal plate in rabbits / S.M. Son, H. Park, C.W. Oh // J. Orthop. Sci. – 2013. – Vol. 1. – P. 152–158.

214. Kömür B. Permanent and temporary epiphysiodesis: an experimental study in a rabbit model / B. Kömür, M. Cofikun, A. Kömür // Acta Orthop. Traumatol. Turc. – 2013. – Vol. 1. – P. 48–54.

215. Post-operative delay in return of function following guided growth tension plating and use of corrective physical therapy / Y.A. Fillingham, E. Kroin, R.M. Frank [et al.] // J. Child Orthop. – 2014. – Vol. 8, № 3. – P. 265–271.

216. Outcome of eight-plate hemiepiphysiodesis on genu valgum and height correction in bilateral fibular hemimelia / S. Das, G.S. Ganesh, S. Pradhan [et al.] // J. Pediatr. Orthop. – 2014. – Vol. 23 (1). – P. 67–72. doi: 10.1097/BPB.0b013e3283651aad.

217. Kearney S.P. Selective hemiepiphyseodesis for patellar instability with associated genu valgum / S.P. Kearney, V.S. Mosca // J. Orthop. – 2015. – Vol. 12 (1). – P. 17–22. doi: 10.1016/j.jor.2015.01.005.

218. Kang S. Outcomes of Hemiepiphyseal Stapling for Genu Valgum Deformities in Patients With Multiple Hereditary Exostoses: A Comparative Study of Patients With Deformities of Idiopathic Cause / S. Kang, J.Y. Kim, S.S. Park // J. Pediatr. Orthop. – 2015. [Epub ahead of print].

219. Hensinger R.N. Standards In Pediatric Orthopaedics: Tables, Charts, And Graphs Illustrating Growth / R.N. Hensinger. – English: Black & White, 2008. – 408 p.

220. Колінний суглоб (променева анатомія, методи дослідження, променева діагностика захворювань і травматичних ушкоджень) /

[Спузяк М.І., Шармазанова О.П., Абдуллаєв Р.Я. та ін.]. – Донецьк: Видавець Заславський О.Ю., 2011. – 208 с.

221. Peterson H.A. Epiphyseal growth plate fractures / H.A. Peterson. – Berlin, Heidelberg: Springer-Verlag, 2007. – 914 p.

222. Skeletal tissue mechanics / [Martin R.B., Burr D.B., Sharkey N.A. et al.]. – London: Springer, 2015. – 500 p.

223. Фактор навантаження суглоба» і його роль в теоретизації ортопедичної науки / Б.І. Сіменач, Б.А. Пустовойт, Є.П. Бабуркіна [та ін.] // Ортопедия, травматология и протезирование. – 1995. – № 2. – С. 3–10.

224. Биомеханический анализ характера нагружения межмыщелковой поверхности коленного сустава во фронтальной проэкции / Э.В. Бурлаков, Д.В. Алатов, В.Д. Макушин [и др.] // Медицинская техника. – 2008. – № 2. – С. 27–32.

225. The influence of alignment on the musculo-skeletal loading conditions at the knee / M.O. Heller, W.R. Taylor, C. Perka [et al.] // Langenbecks Arch Surg. – 2003. – Vol. 388, № 5. – P. 291–297.

226. Mast N. Validation of a genu valgum model in a rabbit hind limb / N. Mast, N.A. Brown, C. Brown // J. Pediatr Orthop. – 2008. – Vol. 28, № 3. – P. 375–380.

227. Про захист тварин від жорстокого поводження: Закон України № 3447-IV від 21.02.2006 р. [Електронний ресурс] / Верховна Рада України. — Офіц. веб-сайт. — Режим доступу до документа: http://zakon.rada.gov.ua/cgi-bin/laws/main.cgi?nreg=3447-15.

228. Теоретичне обґрунтування підбору ніжки безцементного ендопротеза кульшового суглоба / В.А. Філіпенко, З.М. Мителева, Д.Є. Петренко [та ін.] // Вісник ортопедії, травматології та протезування. – 2003. – № 2. – С. 32-36.

229. Саркисов Д.С. Регенерация и ее клиническое значение / Д.С. Саркисов. – М.: «Медицина», 1970. – 284 с.

230. Гістологічна термінологія. Міжнародні терміни з цитології та гістології людини – Terminologia Histologica/ Internetional Terms for Human Cytology and Histology: нав. посіб. / Федеративний міжнародний комітет з анатомічної термінології: переклад з англ.; за ред. Ю.Б. Чайковського, О.Д. Луцика. – Київ: Медицина, 2010. – 304 с.

ДОДАТОК А

Таблиця А.1

Характеристика робіт, присвячених вивченню змін НЗ в умовах тимчасового блокування

Автор	**Експериментальна тварина**	**Вид блокування НЗ**	**Тип фіксатора**	**Дизайн дослідження**	**Методи оцінювання**	**Висновки**
1	*2*	*3*	*4*	*5*	*6*	*7*
Karbowski A. (1985) [208]	Свині (10 тижнів)	ТОБ (Медіальне степлирування)	Скоба Блаунта	**Мета***:* визначення морфологічних змін на рівні НЗ за умов її блокування **Хірургічне втручання***:* медіальне степлирування проксимальної НЗ великогомілкової кістки	Рентгенологічний, морфологічний	Однобічне степлирування призводить до розширення НЗ довгих кісток та зменшення їх висоти
Herwig J. et al. (1987) [209]	Свині	ТОБ (Медіальне степлирування)	Скоба Блаунта	**Мета***:* визначення біохімічних змін на рівні НЗ за умов степлирування Біомеханічні зміни у НЗ вивчали після інкубації ізольованої НЗ у відповідних умовах (*in vitro*)	Біохімічний	Відмічені зміни концентрації хімічних речовин у НЗ та активності процесів синтезу в хондроцитах в умовах тимчасового блокування
Karbowski A., et al. (1989) [210]	Свині	ТОБ (Медіальне степлирування)	Скоба Блаунта	**Мета***:* визначення змін у архітектониці метафізарної зони за умов однобічного блокування за допомогою скоб	Морфологічний, стереологічний (визначення параметрів об’ємної щільності поверхні, середнього горизонтального діаметру трабекул)	Найбільш чутливим параметром виявився параметр щільності поверхні. Параметри середнього горизонтального діаметра трабекул почали змінюватись із затримкою. Останнім змінився параметр об'ємної щільності

Продовження табл. А. 1

1	*2*	*3*	*4*	*5*	*6*	*7*
Aykut U.S., et al. (2005) [212]	Кролі	ТОБ (Медіальне степлирування)	Скоба Блаунта	**Мета**: визначити ефект тимчасового степлирування НЗ на геометричну будову кістки та проліферативну активність хондроцитів НЗ **Хірургічне втручання**: степлирування проксимальної НЗ великогомілкової кістки екстраперіостально (Группа 1) та субперіостально (Група 2)	Морфологічний, рентгенологіч-ний	Після видалення скоб проліферативна активність клітин НЗ зберігалась. У групі 2 відмічено формування синостозів у зоні фіксатора. Тимчасове степлирування – ефектив-ний метод, проте встанов-лення скоб потрібно вико-нувати екстраперіостально
Burghardt R.D. et al. (2011) [167]	Свині (35 діб)	ТОБ різними фіксаторами	Пластина із гвинтами та Скоба Блаунта	**Мета**: порівняти темпи розвитку деформації за умов використання різних фікстаторів **Хірургічне втручання**: ТОБ проксимального відділу великогомілкової кістки. Справа – пластина із гвинтами, зліва – скоба Блаунта	Рентгенологіч-ний	Результати дослідження не дозволили авторам встановити, за якого з типів фіксаторів відмічені швидші темпи формування деформацій
Kanellopoulos A.D. et al. (2011) [149]	Свині	ТОБ різними фіксаторами	Пластина із гвинтами та скоба Блаунта	**Мета***:* порівняти темпи формування деформації в разі одностороннього блокування різними фіксаторами (скоба Блаунта, пластина із гвинтами) та дослідити кількість ускладнень. **Хірургічне втручання***:* ТОБ проксимального відділу великогомілкової кістки справа скобами Блаунта, зліва – пластиною із гвинтами	Рентгенологіч-ний	Кількість випадків міграцій фіксатора більша в разі використання скоб Блаунта (різниця значуща). Формування деформації швидше розвивається за умов застосування пластин (різниця значуща)

Продовження табл. А. 1

1	*2*	*3*	*4*	*5*	*6*	*7*
Su-Min Son, et al. 2013 [213]	Кролі	ТОБ (Медіальне степлирування)	Скоба Блаунта	**Мета***:* оцінити ефект однобічного степлирування на геометрію шарів НЗ у експериментальних тварин **Хірургічне втручання***:* ТОБ проксимального відділу великогомілкової кістки	Рентгенологіч-ний, морфологічний	Зниження темпів росту досягається через пригнічення проліферації хондроцитів, зміну їх проліферації
Komur B. et al. (2013) [214]	Кролі	ТОБ та ПОБ - Медіальне степлирування - епіфізеодез за Phemister	Скоба Блаунта	**Мета***:* дослідити активність НЗ після видалення скоб та визначити можливості використання сцинтіграфії для прогнозування функціональної придатності НЗ. **Хірургічне втручання***:* ТОБ проксимальної НЗ великогомілкової кістки скобами Блаунта та за технікою Phemister. Група 1 – епіфізеодез за Phemister, група 2 - медіальне степлирування, група 3 – медіальне степлирування з наступним видаленням скоби	Рентгенологіч-ний, сцинтіграфія, мофологічний	Сцинтіграфія в комбінації із рентгенологічним дослідженням можуть бути використані для прогнозування зворотності епіфізеодезу.

ДОДАТОК Б

Таблиця Б.1

Перелік досліджень, включених до метааналізу

Автор, рік публікації	Тип дослід-ження	Рівень доказо-вості	Кількість пацієнтів	Кількість суглобів (варус / вальгус)	Ускладнення, кількість
1	*2*	*3*	*4*	*5*	*6*
Неблоковані пластини					
Stevens P.M., 2007 [21]	СКВ[1]	4	34	52	Неефективна корекція, 2
Schroerlucke S., 2009 [182]	СКВГП[2]	3	23	31 (22 /9)	Перелом гвинта, 8
Wiemann J.M., 2009 [164]	СКВГП	3	19	24	Перелом гвинта,1 Неефективна корекція, 2
Ballal M.S., 2010 [161]	СКВ	4	25	37	Міграція гвинт, 1 Глибока інфекція, 1 Інфекція, 1
Burghardt R.D., 2010 [160]	СКВ	4	43	51	Міграція гвинта, 1 Неефективна корекція, 4
Guzman H., 2011 [183]	СКВ	4	25	47 (0 / 47)	Вторинні деформації, 2
Boero S., 2011 [157]	СКВ	4	58	108 (9 / 101)	Неефективна корекція (із групи патологічних деформацій), 1
Сердюченко С.Н., 2011 [33]	СКВГП	3	13	17 (17 / 0)	немає ускладнень
Сердюченко С.Н ., 2011 [36]	СКВГП	3	34	не вказано	Міграція гвинта, 1
Jelinek E.M., 2012 [158]	СКВГП	3	17	33 (12 / 21)	Гіперкорекція, 2
Lee H.J., 2012 [184]	СКВ	4	16	27 (10 / 17)	Неефективна корекція, 2 Поверхнева інфекція, 1 Інфекція, 1

Продовження табл. Б.1

1	*2*	*3*	*4*	*5*	*6*
Das S.P., 2012 [35]	СКВ	4	31	54 (36 / 16)	Міграція гвинта, 2
Bohm H., 2013 [185]	СКВГП	3	41	57	Неефективна корекція, 1 Поверхнева інфекція, 1 Інфекція, 1
Gyr B.M., 2013 [163]	СКВ	4	22	22 (5 / 17)	Неефективна корекція, 1 Перелом пластини, 1
Aslani H., 2014 [155]	СКВГП	3	21	42 (10 / 32)	Перелом гвинта, 6
Das S., 2014 [216]	СКВ	4	47	77 (0 / 77)	Немає
Fillingham Y.A., 2014 [215]	СКВ	4	25	Не вказано	Немає
Yilmaz G., 2014 [27]	СКВ	4	29	50 (12 / 38)	Неефективність лікування, 7
Cooper G.A., 2015 [169]	СКВ	4	23	26 (0 / 26)	Немає
Kemppainen J.W., 2015 [186]	СКВ	4	200	Не вказано	Гіперкорекція, 4 23 пацієнти (12 %) втрачені для повторних оглядів, внаслідок порушення рекомендацій лікарів
Patwardhan S., 2015 [187]	СКВ	4	19	35 (8 / 27)	Миграция гвинта, 1 Гіперкорекція, 1
Kulkarni R.M., 2015 [188]	СКВ	4	24	40 (22 / 18)	Міграція гвинта,2
Kearney S.P. , 2015 [217]	СКВ	4	14	26 (0 / 26)	Немає
Кенис В.М., 2015 [189]	СКВ	4	93	Не вказано	Міграція гвинта, 3 Гіперкорекція, 2
Всього			896		

Продовження таблиці Б.1

1	*2*	*3*	*4*	*5*	*6*
Скоби Блаунта					
Pistevos G., 1977 [26]	СКВ	4	49	98 (0 / 98)	Міграція фіксатора, 3
Zuege R.C., 1979 [190]	СКВ	4	56	82 (18 / 64)	Міграція фіксатора, 10
Fraser R.K., 1995 [191]	СКВГП	3	27	43 (0 / 43)	Міграція фіксатора,2
Mielke, 1996 [192]	СКВ	4	25	32 (3 / 29)	Міграція фіксатора, 1
Volpon, 1997 [193]	СКВ	4	23	46 (0 / 46)	Міграція фіксатора, 1 Закриття НЗ 1
Stevens, 1999 [194]	СКВ	4	76	152 (0 / 152)	Гіперкорекція, 1 Інфекція, 4
Raab, 2000 [141]	СКВГП	3	25	33 (21 / 11)	Міграція фіксатора, 10
Degreef I, 2003 [195]	СКВ	4	44	88 (0 / 88)	Келоїдний після-операційний рубець, 4 Гіперкорекція, 4 Контрактура колін-ного суглоба, 2
Westberry D.E., 2004 [196]	СКВ	4	23	33 (33 / 0)	Неефективна корекція, 4
Skyttä E.T., 2005 [197]	СКВ	4	112	177 (0 / 177)	Передчасне закриття НЗ, 1 Інфекція, 4
Park S.S., 2005 [198]	СКВ	4	26	33 (33 / 0)	Міграція фіксатора, 2 Неефективна корекція, 6
Stevens, 2006 [34]	СКВ	4	12	12 (0 / 12)	Міграція фіксатора, 4
Castaneda, 2008 [143]	СКВ	4	40	62 (45 / 17)	Міграція фіксатора, 5 Інфекція, 1
Shin, 2010 [142]	СКВГП	3	19	43	Закриття НЗ, 1 Міграція фіксатора, 1 Неефективна корекція, 1

Продовження таблиці Б.1

1	*2*	*3*	*4*	*5*	*6*
Jelinek, 2012 [158]	СКВГП	3	18	32 (5 / 27)	Міграція фіксатора, 1
Kang S. 2015 [218]	СКВГП	3	44	70 (0 / 70)	Немає
Всього			619		
Трансфізарні гвинти					
Khoury J.G., 2007 [199]	СКВ	4	30	50	Некоректне встановлення гвинта, 1 Біль у зоні рани, 1
De Brauwer V., 2008 [200]	СКВГП	3	25	48	Гіперкорекція, 3 Келоїдний рубець, 1
Mesa P.A. 2009 [201]	СКВ	4	52	100	Неефективна корекція, 1
Shin S.J., 2010 [142]	СКВГП	3	23	37	Неефективна корекція, 1
Всього			130		

Примітки: [1] СКВ – серія клінічних випадків;
[2] СКВГП – серія клінічних випадків з групою порівняння

ДОДАТОК В

Список хворих

№	ПІБ пацієнта	Вік	№ історії хворобпи
1	2	3	4
Група 1			
1.	Залевский Ярослав Володимирович	6	79790
2.	Буртник Софія Дмитровна	7	81156
3.	Ромазанова Сніжана Андріївна	7	86066
4.	Дзюба Єлизавета Ігоревна	12	65675
5.	Ганненко Сергій Сергійович	9	87468
6.	Митяєва Каміла Вадимівна	8	80569
7	Коноз Софія Анатоліївна	11	66307
8.	Коваленко Олександр Сергійович	11	83262
9.	Кузьменко Поліна Ігоревна	5	89470
10.	Щирська Ольга Юріївна	4	87688
11.	Панченко Костянтин Вадімович	5	89579
12.	Тумко Олександр Ярославович	11	88901
13.	Бойко Михайло Михайлович	11	78808
14.	Остапец Ярослав Максимович	10	78678
15.	Ширинский Алі Рустамович	6	77934
16.	Кравцов Арсеній Сергійович	8	73758
17.	Листунов Максим Іванович	12	82755
18.	Перекліцька Кароліна Михайлівна	9	88234
Група 2			
1.	Ісмаїлов Азім Камалович	8	70915
2.	Слепцова Ольга Сергіївна	9	71555
3.	Вольвіч Леонід Олександрович	12	63088
4.	Кобзавщук Катерина Дмитрівна	14	72692

1	2	3	4
5.	Дехтярьова Дар'я Володимирівна	12	72915
6.	Поспєлова Катерина Дмитрівна	15	76449
7.	Руньковска Руслана Вікторівна	10	71632
8.	Топчиев Євген Олександрович	12	63327
9.	Куліченко Михайло Юрійович	14	68200
10.	Кисельов Олександр Павлович	12	73824
11.	Страшкова Юлія Ігорівна	11	60491
12.	Скричевський Ігор Романович	4	78907
13.	Фещенко Ольга Юріївна	15	84317
14.	Буганова Анастасія Євгеніївна	13	86940
15.	Кім Даніл Денисович	9	83893
16	Сисько Юлія Іванівна	11	74887
17	Варванец Вікторія Сергіївна	9	54499
18	Юрченко Тетяна Семенівна	7	66679
19	Будинська Олена Дмитрівна	10	69075

Всі матеріали, використані в дисертаційному дослідженні (амбулаторні карти, історії хвороби, рентгенівські знімки) зберігаються в архіві ДУ «Інститут патології хребта та суглобів ім. проф. М.І. Ситенка НАМН України».

Заступник директора
з науково-лікувальної роботи
ДУ "Інститут патології хребта та суглобів
ім. проф. М.І. Ситенка НАМН України",
доктор мед. наук, професор О.Є. Вирва

ДОДАТОК Д

ЗАТВЕРДЖУЮ
Заміщ. директора з навчально-методичної роботи
дмн, проф. Ситенка Віктора
керівник установи, де проведено впровадження
"7" вересня 2016 р.

АКТ ВПРОВАДЖЕННЯ

1. Фіксатор для тимчасового блокування наросткової зони довгих кісток кінцівок

(назва пропозиції для впровадження)

2. ДУ «ІПХС ім. проф. М.І.Ситенка НАМН України» Харків, вул. Пушкінська, 80.
Хмизов С.О., Єршов Д.В.

(установа-розробник, її поштова адреса: прізвище, ініціали авторів)

3. Джерело інформації патент України «Фіксатор для тимчасового блокування наросткової зони довгих кісток кінцівок», UA 98236, від 27.04.2015 р.

(назва, рік видання методичних рекомендацій, інформаційного листа, вихідні дані статті, № а.с. і т. д.)

4. Впроваджено за реєстром нововведень

5. Найменування установи, яка здійснила впровадження: ДУ «ІПХС ім. проф. М.І.Ситенка НАМН України» відділення дитячої ортопедії.

6. Строки впровадження з 18.05.2015 р по 17.05.2016 р.

7. Загальна кількість спостережень: 7

8. Ефективність впровадження (клінічна, наукова, соціальна, економічна) пристрій являє собою металеву пластину з отворами, що має центральну та дві периферичні частини, кожна з яких приєднана до центральної частини за допомогою з'єднання по типу "шарнірної петлі". Периферична частина фіксатора має можливість вільного обертання відносно центральної частини пластини. Використання фіксатору зазначеного дизайну забезпечує відповідність форми пластини до форми епіметафізарного відділу кістки та дозволяє досягти щільного прилягання фіксатора до поверхні кістки та запобігти міграції елементів фіксатора, що зменшує кількість ускладнень та покращує результати лікування дітей із кутовими епіметафізарними деформаціями довгих кісток кінцівок

9. Зауваження, пропозиції пропонується для впровадження в клінічну практику відділень, що займаються дитячою ортопедією та травматологією

Відповідальна за впровадження особа
(посада, підпис, прізвище, ініціали)
Керівник відділу патології хребта та суглобів дитячого віку
дмн, проф. Хмизов С.О.

"7" вересня 2016 р.

ЗАТВЕРДЖУЮ
Головний лікар О.С Гавриков
керівник установи, в якій проведено впровадження
«16» вересня 2016 р.

АКТ ВПРОВАДЖЕННЯ

1. Фіксатор для тимчасового блокування наросткової зони довгих кісток кінцівок
(назва пропозиції для впровадження)

2. ДУ «ІПХС ім. проф. М.І.Ситенка НАМН України» Харків, вул. Пушкінська, 80.
Хмизов С.О., Єршов Д.В.
(установа-розробник, її поштова адреса; прізвище, ініціали авторів)

3. Джерело інформації патент України «Фіксатор для тимчасового блокування наросткової зони довгих кісток кінцівок». UA 98236, від 27.04.2015 р.
(назва, рік видання методичних рекомендацій, інформаційного листа, вихідні дані статті, № а.с. і т.д.)

4. Впроваджено за реєстром нововведень

5. Найменування установи, яка здійснила впровадження: Харківська обласна клінічна травматологічна лікарня

6. Строки впровадження з 18.06.2015 р по 17.05.2016 р.

7. Загальна кількість спостережень: 7

8. Ефективність впровадження (клінічна, наукова, соціальна, економічна) пристрій являє собою металеву пластину з отворами, що має центральну та дві периферичні частини, кожна з яких приєднана до центральної частини за допомогою з'єднання по типу "шарнірної петлі". Периферична частина фіксатора має можливість вільного обертання відносно центральної частини пластини. Використання фіксатору зазначеного дизайну забезпечує відповідність форми пластини до форми епіметафізарного відділу кістки та дозволяє досягти щільного прилягання фіксатора до поверхні кістки та запобігти міграції елементів фіксатора, що зменшує кількість ускладнень та покращує результати лікування дітей із кутовими епіметафізарними деформаціями довгих кісток кінцівок

9. Зауваження, пропозиції пропонується для впровадження в клінічну практику відділень, що займаються дитячою ортопедією та травматологією

Відповідальна за впровадження особа
(посада, підпис, прізвище, ініціали)
Завідувач дитячим ортопедичним відділенням , дмн , проф. Зеленецький І.Б.

«16» вересня 2016 р.

ЗАТВЕРДЖУЮ
Директор Інституту А.Д. Салеєва
керівник установи, в якій проведено впровадження
"01" вересня 2016 р.

АКТ ВПРОВАДЖЕННЯ

1. Фіксатор для тимчасового блокування наросткової зони довгих кісток кінцівок
(назва пропозиції для впровадження)

2. ДУ «ІПХС ім. проф. М.І.Ситенка НАМН України» Харків, вул. Пушкінська, 80. Хмизов С.О., Єршов Д.В.
(установа-розробник, її поштова адреса; прізвище, ініціали авторів)

3. Джерело інформації патент України «Фіксатор для тимчасового блокування наросткової зони довгих кісток кінцівок», UA 98236, від 27.04.2015 р.
(назва, рік видання методичних рекомендацій, інформаційного листа, вихідні дані статті, № а.с. і т.д.)

4. Впроваджено за реєстром нововведень

5. Найменування установи, яка здійснила впровадження: Український науково-дослідний інститут протезування, протезобудування та відновлення працездатності.

6. Строки впровадження з 21.05.2015 р по 10.08.2016 р.

7. Загальна кількість спостережень: 10.

8. Ефективність впровадження (клінічна, наукова, соціальна, економічна) пристрій являє собою металеву пластину з отворами, що має центральну та дві периферичні частини, кожна з яких приєднана до центральної частини за допомогою з'єднання по типу "шарнірної петлі". Периферична частина фіксатора має можливість вільного обертання відносно центральної частини пластини. Використання фіксатору зазначеного дизайну забезпечує відповідність форми пластини до форми епіметафізарного відділу кістки та дозволяє досягти щільного прилягання фіксатора до поверхні кістки та запобігти міграції елементів фіксатора, що зменшує кількість ускладнень та покращує результати лікування дітей із кутовими епіметафізарними деформаціями довгих кісток кінцівок

9. Зауваження, пропозиції пропонується для впровадження в клінічну практику відділень, що займаються дитячою ортопедією та травматологією

Відповідальна за впровадження особа
(посада, підпис, прізвище, ініціали)
Завідувач відділенням, кмн Петров В.Г.

"01" вересня 2016 р.

ЗАТВЕРДЖУЮ
Ректор Харківської медичної академії післядипломної освіти, професор Хвисюк О.М.
керівник установи, в якій проведено впровадження

«09» вересня 2016 р.

АКТ ВПРОВАДЖЕННЯ

1. Фіксатор для тимчасового блокування наросткової зони довгих кісток кінцівок

(назва пропозиції для впровадження)

2. ДУ «ІПХС НАМН України ім. проф. М.І.Ситенка» Харків, вул. Пушкінська, 80. Хмизов С.О., Єршов Д.В.

(установа-розробник, її поштова адреса; прізвище, ініціали авторів)

3. Джерело інформації патент України «Фіксатор для тимчасового блокування наросткової зони довгих кісток кінцівок», UA 98236, від 27.04.2015 р.

(назва, рік видання методичних рекомендацій, інформаційного листа, вихідні дані статті, № а.с. і т.д.)

4. Впроваджено за реєстром нововведень

5. Найменування установи, яка здійснила впровадження: Харківська медична академія післядипломної освіти, 2016 р.

6. Строки впровадження з 18.05.2015 р по 29.09.2016 р.

7. Загальна кількість спостережень: матеріали впровадження викладаються на кафедрі при проведенні лекцій та практичних занятть

8. Ефективність впровадження (клінічна, наукова, соціальна, економічна) пристрій являє собою металеву пластину з отворами, що має центральну та дві периферичні частини, кожна з яких приєднана до центральної частини за допомогою з'єднання по типу "шарнірної петлі". Периферична частина фіксатора має можливість вільного обертання відносно центральної частини пластини. Використання фіксатору зазначеного дизайну забезпечує відповідність форми пластини до форми епіметафізарного відділу кістки та дозволяє досягти щільного прилягання фіксатора до поверхні кістки та запобігти міграції елементів фіксатора, що зменшує кількість ускладнень та покращує результати лікування дітей із кутовими епіметафізарними деформаціями довгих кісток кінцівок

9. Зауваження, пропозиції пропонується для впровадження в клінічну практику відділень, що займаються дитячою ортопедією та травматологією

Відповідальна за впровадження особа
(посада, підпис, прізвище, ініціали)

Професор кафедри травматології та ортопедії Харківської медичної академії післядипломної освіти, професор Попсуйшапка О.К.

«09» вересня 2016 р.