ДЕРЖАВНА УСТАНОВА «ІНСТИТУТ ПАТОЛОГІЇ ХРЕБТА
ТА СУГЛОБІВ ІМЕНІ ПРОФЕСОРА М.І. СИТЕНКА
НАЦІОНАЛЬНОЇ АКАДЕМІЇ МЕДИЧНИХ НАУК УКРАЇНИ»
НАЦІОНАЛЬНА АКАДЕМІЯ МЕДИЧНИХ НАУК УКРАЇНИ

Кваліфікаційна наукова
праця на правах рукопису

МІХАНОВСЬКИЙ ДМИТРО ОЛЕКСАНДРОВИЧ

УДК 616.717.4-089.843-092(045)

КОМБІНОВАНА СИСТЕМА ФІКСАЦІЇ МОДУЛЬНОГО ЕНДОПРОТЕЗА ПРОКСИМАЛЬНОГО ВІДДІЛУ ПЛЕЧОВОЇ КІСТКИ

(експериментально-клінічне дослідження)

14.01.21 – травматологія та ортопедія
222 – медицина

Подається
на здобуття наукового ступеня
кандидата медичних наук

Дисертація містить результати власних досліджень.
Використання ідей, результатів і текстів інших авторів мають
посилання на відповідне джерело

Д.О. Міхановський

Науковий керівник
Вирва Олег Євгенович
доктор медичних наук, професор

Харків – 2017

АНОТАЦІЯ

Міхановський Д.О. Комбінована система фіксації модульного ендопротеза проксимального відділу плечової кістки (експериментально-клінічне дослідження). – Кваліфікаційна наукова праця на правах рукопису.

Дисертація на здобуття наукового ступеня кандидата медичних наук (доктора філософії) за спеціальністю 14.01.21 «Травматологія та ортопедія» (222 – медицина). – Державна установа «Інститут патології хребта та суглобів імені професора М.І. Ситенка Національної академії медичних наук України». Харків, 2017.

Дисертація присвячена підвищенню результатів хірургічного лікування хворих на пухлини проксимального відділу плечової кістки (ПВПК), теоретичному та експериментальному обґрунтуванню комбінованої фіксації ендопротеза до кіски, а також розробленню та клінічному впровадженню індивідуального модульного ендопротеза проксимального відділу плечової кістки із комбінованою системою фіксації.

Кількість злоякісних пухлин кісток становить до 2 % серед усіх злоякісних новоутворень, пухлини проксимального відділу плечової кістки займають перше місце серед пухлин кісток верхньої кінцівки та третє серед усіх кісток скелета.

Для лікування пухлин скелета, зокрема й проксимального відділу плечової кістки, розроблено декілька способів хірургічного втручання, серед них ампутація, екзартикуляція, плечелопаткова ампутація, крайова та внутривогнищева резекція, широка резекція (видалення пухлини в межах ділянки ураженої кістки) зі заміщенням дефекту або без нього.

Методом вибору для лікування хворих на пухлини ПВПК є широка резекція із заміщенням післярезекційного дефекту, для цього використовують ауто- чи алопластичні матеріали, васкуляризовані трансплантатами, металоцементні імплантати, алокомпозитні, індивідуальні

та модульні ендопротези. Основною ціллю хірургічного втручання є абластичне видалення пухлини та максимальне відновлення функції кінцівки.

У разі заміщення дефектів кістковими трансплантатами існує великий ризик їхнього розсмоктування, яке зазвичай спостерігають через 2 роки після операції та яке до 75 % від усіх ускладнень, та глибока інфекція. Найпопулярнішим методом на сьогодні, завдяки можливості заміщування кістових дефектів будь-якої довжини та локалізації, є ендопротезування.

Асептична нестабільність ендопротеза, яка виникає внаслідок резорбції кісткової тканини навколо інтрамедулярної ніжки, призводить до послаблення структурного зв’язку між кісткою та імплантатом. Для його зміцнення використовують або кістковий цемент, або напилювання кераміки, що збільшує площу контакту ніжки з кісткою та стимулює остеоінтеграцію та остеокондукцію, але нестабільність може виникнути як через 2 роки після операції (2-3 %), так і значно пізніше (до 50 %) за умов терміну спостереження за хворими після ендопротезування до 10 років.

Окремо слід зазначити ускладнення, пов’язані з власне ендопротезом. Найдоцільнішим вважають використання модульних конструкцій, які дають змогу заміщувати будь-які кісткові дефекти. Серед матеріалів для виготовлення імплантатів найпоширенішим є титан завдяки фізичним властивостям витримувати більший опір деформаціям у процесі використання ендопротеза, але значні навантаження іноді спричинюють перелом інтрамедулярної ніжки в «критичній зоні», тобто в місці контакту тіла ендопротеза з кісткою. Кількість ускладнень, серед яких асептична нестабільність, перелом ніжки ендопротеза та періпротезний перелом становить 22 %.

У разі таких ускладнень хірурги вимушені виконувати ревізійні втручання, видаляти імплантат, додатково обробляти канал кістки і встановлювати ендопротези з більшими за розмірами та довжиною ніжками, що призводить до послаблення кістки, повторної травми тканин і підвищення ризику інших ускладнень.

Для покращення міцності кріплення ендопротеза до кістки монае використовувати комбіновану систему фіксації, тобто ендопротез закріплюєть у кісці за допомогою інтрамедулярної ніжки і екстракортикальних пластин, які фіксовані до тіла ендопротеза та щільно охоплюють кістку зовні. Такий метод дозволяє зменшити навантаження на інтрамедулярну ніжку завдяки його перерозподілу на додаткову систему фіксації.

Для теоретичного обґрунтування комбінованої системи фіксації розроблено вісім кінцево-елементних моделей системи «ендопротез – плечова кістка», які розрізнялись за методом фіксації — інтрамедулярна (як група порівняння) та комбінована (інтрамедулярна ніжка й екстракортикальні пластини). Моделювали 3 варіанти резекції плечової кістки на рівні її верхньої, середньої та нижньої третини, досліджували навантаження на розтягування, згинання та кручення.

Отримані результати свідчать, що під впливом розтягувальних навантажень в ендопротезах із комбінованою фіксацією зони максимальних напружень (1,2 МПа) спостерігали в інтрамедулярній ніжці на її дистальному кінці, нижче краю накісткових пластин, а під накістковими пластинами напруження в інтрамедулярній ніжці не перевищували 0,5 МПа. У моделях з ендопротезами без накісткових пластин величина напружень по поверхні кісткового каналу була майже у 2 рази вищою — 1,1 МПа.

Під впливом згинального навантаження в ендопротезах із накістковими пластинами спостерігали практично повне розвантаження інтрамедулярної ніжки ендопротеза, нижче накісткових пластин напруження в ніжці сягали рівня 2,2–2,7 МПа. У моделях із ендопротезами без накісткових пластин визначено перевантаження кістки в зоні контакту з ендопротезом — 4,2–5,5 МПа залежно від рівня резекції кістки.

Під впливом навантаження на кручення додаткове кріплення ендопротеза дало змогу зняти напруження з кісткової тканини в зоні контакту з ендопротезом завдяки їхнього перерозподилу на накісткові пластини. Напруження, що виникали в «критичній зоні» без додаткової

системи фіксації, становили 14 МПа, а за її наявності — 6 МПа.

Доцільність використання комбінованої фіксації обґрунтована в експериментальному дослідженні *in vivo*, виконане на 20 нелінійних білих щурах 6-місячного віку популяції експериментально-біологічної клініки ДУ «ІПХС ім. проф. М.І. Ситенка НАМН». Експериментально моделювали післярезекційний кістковий дефект діафіза довгої кістки та його заміщення модульним ендопротезом. Тварин розподілено на 2 групи – дослідну (10 щурів), в якій кістковий дефект заміщено модульним ендопротезом із комбінованою системою фіксації, та контрольну (10), де встановлювали ендопротез із інтрамедулярною фіксацією.

На підставі рентгенологічних досліджень установлено, що використання додаткової екстракортикальної пластини дало змогу знизити ризик розвинення ускладнень із боку імплантата. У 100 % щурів дослідної групи зафіксовано стабільну фіксацію дистальної ніжки конструкції й осифікацію навколо накісткової пластини, що підвищувало міцність фіксації ендопротеза. У контрольній групі стабільну фіксацію дистальної ніжки виявлено в 6 із 10 щурів. За іншими ознаками (патологічна рухомість, втрата осі стегнової кістки, кісткова резорбція) у дослідній групі отримані кращі результати.

Препарати стегнових кісток випробували на міцність під впливом двох видів навантаження – на згинання та розтягнення. Під час проведення експерименту препарати навантажували до моменту виникнення перелому або до роз’єднання кістки з ендопротезом (випробування на розтягнення і реєстрували величину навантаження.

Найбільше навантаження (150,0 ± 30,0) Н витримували препарати із встановленим ендопротезом із додатковою накістковою системою фіксації. Це більш, ніж вдвічі перевищувало показники інтактних кісток — (70,0 ± 30,0) Н. Найгірші результати одержано на препаратах кісток, де використано ендопротези без накісткової пластини — (30,0 ± 20,0) Н.

Експериментальні випробування з ендопротезами різних конструкцій

на розтягнення показали, що за величиною граничних навантажень групи препаратів стегнових кісток щурів практично не відрізнялись.

На підставі отриманих теоретичних та експериментальних даних розроблено та впроваджено в клінічну практику ендопротез проксимального відділу плечової кістки «СІМЕКС» із системою додаткової екстракортикальної фіксації до кістки (патент № 83345, Україна).

У клініці ДУ «ІПХС ім. проф. М.І. Ситенка НАМН» прооперовано 12 хворих (9 чоловіків, 3 жінки) на пухлинне ураження проксимального відділу плечової кістки. Середній вік хворих становив 49,6 років (від 17 до 70). У 9 випадках ураження було локалізувано у верхній третині плечової кістки, у 3 була залучена середня третина, частіше пухлина вражала праву плечову кістку — 9 із 12 випадків. Розподіл за нозологіями був таким: метастатичне ураження — 6, остеосаркома — 4, хондросаркома — 1, злоякісна гігантоклітинна пухлина — 1.

Терміни спостереження за хворими складали від 6 міс. до 6 років. Трьом хворим встановлено ендопротез проксимального відділу плечової кістки без додаткової накісткової системи фіксації, дев’яти — з комбінованою системою кріплення. Ц процесі динамічного спостереження оцінювали онкологічні й ортопедичні результати лікування. Усім хворим оцінювали функціональні результати за шкалами TESS і MSTS у терміни 6 міс. та 1 рік.

У одного хворого, якому встановлено ендопротез з лише інтрамедулярною фіксацією через 3 роки після хірургічного втручання відбувся перелом ніжки ендопротеза, що призвело до ревізійной операції — видалення нестабільної конструкції та встановлення ендопротеза з комбінованою системою фіксації. Термін спостереження після ревізійного втручання становить 6 років, ознак нестабільності ендопротеза не виявлено, функція кінцівки задовільна: TESS — 71 %, MSTS — 70,0 %.

У хворих, яким використано ендопротез із додатковою системою фіксації, ознак нестабільності конструкції не виявлено, функція кінцівки

задовільна. Одному пацієнту через вивих ендопротеза виконане відкрите вправлення.

Таким чином, у результаті проведеного біомеханічного, експериментального та клінічного дослідження доведено ефективність використання ендопротезів проксимального відділу плечової кістки з комбінованою системою фіксації в порівнянні з ендопротезами з інтрамедулярною фіксацією.

Наукова новизна одержаних результатів

Уперше на підставі вивчення математичних моделей системи «ендопротез – плечова кістка» за умов трьох рівнів резекції (верхня третина, верхня половина та ділянка на межі середньої та нижньої третин плечової кістки) з використанням додаткової екстракортикальної фіксації та без неї доведено ефективність комбінованої фіксації ендопротеза з кісткою.

Уперше в експерименті доведено, що несприятливішим рівнем резекції є межа верхньої та нижньої половин плечової кістки, оскільки найбільше навантаження виникає на ділянці «критичної зони» — у місці переходу тіла ендопротеза в ніжку. У результаті дослідження напружено-деформованого стану системи «ендопротез – плечова кістка» виявлено, що максимальні напруження в моделях з ендопротезами без додаткової екстракортикальної системи фіксації розподіляються по поверхні кісткового каналу, в зоні закріплення ендопротеза в кістці («критична зона») та по всій довжині інтрамедулярної ніжки, а в ендопротезах із комбінованою системою фіксації напруження в зазначених ділянках у середньому в 4,5 рази нижчі.

Уперше експериментально на тваринах із моделюванням кісткового дефекту, який заміщений модульним ендопротезом з інтрамедулярною й екстракортикальною фіксацією, доведена ефективність використання комбінованої фіксації ендопротеза.

Практична значимість одержаних результатів

Удосконалена система модульного ендопротеза (патент № 83345, Україна) дає змогу заміщувати кістково-суглобові дефекти проксимального

відділу плечової кістки значного розміру після видалення пухлини, зберегти функцію плечового суглоба за умов збереження м’язових і нервових структур, скоротити період іммобілізації кінцівки та в ранні терміни відновити її функцію.

Використання модульних ендопротезів з інтрамедулярною фіксацією в поєднанні з екстракортикальною дозволило отримати міцне з’єднання з кісткою та усунути ускладнення з боку імплантата (асептична нестабільність, перелом ендопротеза, перипропротезний перелом) у ранньому та пізньому післяопераційному періоді.

Упровадження даних експериментальних досліджень Уперше довело клінічну ефективність розробленого модульного ендопротеза проксимального відділу плечової кістки з комбінованою системою фіксації.

Ключові слова: пухлини проксимального відділу плечової кістки, ендопротез, комбінована система фіксації.

Список публікацій здобувача

1. Вырва, О. Е., Бурлака, В. В., **Михановский Д. А.** (2011). Индивидуальное эндопротезирование при лечении злокачественных опухолей костей верхней конечности. *Ортопедия, травматология и протезирование, 2* (583), 71-75. doi: https://doi.org/10.15674/0030-59872011271-75.

2. Vyrva, O., Golovina, Ya., Burlaka, V., Baev, V., Shevchenko, I., Malyk, R., **Mikhanovsky**, **D.,** Golovina, O., Vyrva, O., Yutovets Yu. (2014). Indications and limits for modular endoprosthetic reconstruction by MUTARS implants in patients with malignant bone tumor (literature review). *Ортопедия, травматология и протезирование*, *4* (597), 128-134. doi: doi.org/10.15674/0030-598720144128-134.

3. Вирва, О. Є., **Міхановський**, **Д. О.,** Карпінський, М. Ю. (2015). Біомеханічне дослідження напружено-деформованих станів системи «ендопротеза – плечова кістка» за умов резекції пухлин. *Ортопедия,*

травматология и протезирование, *3* (600), 14-20. doi: 10.15674/0030-59872015314-20.

4. Вирва, О. Є., **Міхановський**, **Д. О.,** Головіна, Я. О., Нікольченко, О. А., Карпінський, М. Ю. (2015). Експериментальне обґрунтування комбінованої фіксації пухлинного ендопротеза для заміщення діафізарних дефектів довгих кісток у щурів. *Ортопедия, травматология и протезирование, 4* (601), 49-54. doi: 10.15674/0030-59872015449-54.

5. Вирва, О. Є., **Міхановський**, **Д. О.,** Карпінський, М. Ю., Нікольченко, О. А. (2017). Комбінована фіксація модульного пухлинного ендопротеза проксимального відділу плечової кістки (експериментально-клінічне дослідження). *Ортопедия, травматология и протезирование, 3* (608), 99-104. doi: 10.15674/0030-59872017399-10.

6. Вирва, О. Є., Бурлака, В. В., Головіна, Я. О., **Міхановський, Д. О.** (2013). Спосіб фіксації ендопротеза до діафіза довгої трубчастої кістки. Патент № 83345. Україна.

7. Вирва, О. Є., Бурлака, В. В., Головіна, Я. О., **Міхановський**, **Д. О.** (2014). Спосіб фіксації ендопротеза до діафіза довгої кістки. *Інформаційний бюлетень. Додаток до «Журналу Національної академій медичних наук України», 37*, 157.

8. Вырва, О. Е., **Михановский, Д. А.** (2010). Эндопротезирование проксимального отдела плечевой кости при опухолевом поражении, *збірник наукових праць XV з'їзд ортопедів-травматологів України.* Дніпропетровськ, 16-18 вересня 2010 р., Дніпропетровськ: Ліра, 436.

9. Вырва, О. Е., Бурлака, В .В., **Михановский, Д. А.** (2011). Результаты лечения больных со злокачественными опухолями длинных костей верхней конечности, *матеріали XII з'їзду онкологів України,* Судак, Автономна Республіка Крим, 20-22 вересня 2011 р., *Клиническая онкология,* Специальный выпуск 2, 117.

10. **Михановский, Д. А.** Хирургическое лечение злокачественных опухолей проксимального отдела плечевой кости, *матеріали Всеукраїнської*

науково-практичної конференції «XV Міжнародного конгресу студентів та молодих вчених», (Тернопіль, 27-29 квітня 2011 р., Тернопіль: УкрМедКнига, 64.

11. Вырва, О. Е., **Михановский, Д. А.,** Шевченко, И. В. (2012). Биомеханическое исследование напряженно-деформированных состояний системы «эндопротез-кость» на примере проксимального отдела плечевой кости, *матеріали науково-практичної конференції з міжнародною участю «Лікування травм та захворювань верхньої кінцівки»,* Київ, 11-12 жовтня 2012 р., Київ: НАМН України, МОЗ України, 64-65.

12. Вырва, О. Е., **Михановский, Д. А.,** Баев, В. В. (2012). Математическое моделирование системы «эндопротез - дистальный отдел плечевой кости» при различных уровнях опухолевых резекций, *матеріали науково-практичної конференції з міжнародною участю «І Український симпозіум з біомеханіки опорно-рухової системи»*, Дніпропетровськ, 13-14 вересня 2012 р., Дніпропетровськ, 47.

13. Vyrva, O., Burlaka, V., Karpinsky, M., **Mikhanovsky, D.** (2012). Extracortical triplate fixation for tumor prosthesis of upper limbs (biomechanical study), book of abstracts of 25th Annual meeting of the European MusculoSceletal Oncology Society (E.M.S.O.S.), Bologna, May 15-16, 2012, 259. Available from: https://www.emsos.org/images/downloads/Abstracts_25th_EMSOS_Annual_Meeting.pdf.

14. Бурлака, В. В., **Міхановський, Д. О.** (2013). Хірургічне лікування злоякісних пухлин верхньої кінцівки, *збірник наукових праць XVI з'їзду ортопедів-травматологів України,* Харків, 3-5 жовтня 2013 р., Харків: МОЗ України, АМН України, ВГО «Українська асоціація ортопедів-травматологів», 300.

15. Бурлака, В. В, **Міхановський, Д. О.** (2013). Хірургічне лікування злоякісних кісткових пухлин верхніх кінцівок, *матеріали ІІ міжнародного медичного конгресу «Впровадження сучасних досягнень медичної науки в*

практику охорони здоров'я України», Київ, 16-19 квітня 2013 р., Київ: МОЗ України, НАМН України, 77.

16. **Міхановський, Д. О.,** Малик, Р. В. (2013). Органозберігаюче хірургічне лікування злоякісних пухлин довгих кісток кінцівок, *збірник наукових праць конференції молодих вчених «Актуальні проблеми сучасної ортопедії та травматології»*, Чернігів, 16-17 травня 2013 р., Чернігів: НАМН України, МОЗ України, ВГО «Українська асоціація ортопедів-травматологів», 74-75.

17. Вирва, О. Є., **Міхановський, Д. О.,** Головіна, Я. О., Вирва, О. О. (2014). Експериментальне обґрунтування діафізарної фіксації модульних ендопротезів кісток і суглобів: *матеріали Всеукраїнської науково-практичної конференції «Сучасні дослідження в ортопедії та травматології» (Другі наукові читання пам'яті акад. О.О.Коржа),* Харків, 30-31 жовтня 2014 р. Харків: МОЗ України, НАМН України, МОЗ України, ВГО «Українська асоціація ортопедів-травматологів», 129-131.

18. Vyrva, O., Burlaka, V., **Mikhanovskiy, D.,** Shevchenko, I. (2014). Biomechanical Study of Extracortical Triplates Fixation for Tumor Prosthesis, *book of abstracts of 27th Annual meeting of the European Musculo-Sceletal Oncology Society (E.M.S.O.S.), 15th Symposium EMSOS Nurse Group*, Vienna, Austria, May 21-23, 2014, 66. Available from: https://www.emsos.org/images/downloads/2014_EMSOS_Book_of_Abstracts.pdf.

19. Vyrva, O., **Mikhanovskiy, D.,** Shevchenko, I. (2015)/ Experimental substantiation study of modular endoprosthesis diaphysal fixation, *book of abstracts of 28th Annual Meeting of the European Musculo-Skeletal Oncology Society & 16th Nurse and Allied Professions Group Meeting*, Athens, Greece, April 29 – May 1, 2015, 126-127. Available from: https://www.emsos.org/images/EMSOS_2015/ EMSOS_2015_ABSTRACT_BOOK.pdf.

20. Вырва, О. Е., **Михановский, Д. А.,** Головина, Я. А. (2016). Биомеханическое и экспериментальное обоснование применения дополнительной экстракортикальной фиксации индивидуальных модульных

эндопротезов проксимального отдела плечевой кости, *матеріали XIII з'їзду онкологів та радіологів України, Київ, 26–28 травня 2016 р., Український радіологічний журнал,* Додаток 1, 94.

21. Vyrva, O., **Mikhanovskiy, D.,** Baev, V. (2016). Extracortical triplate fixation for tumor prosthesis (biomechanical study), *abstracts book of 29th annual meeting of the European Musculo-Skeletal Oncology Society & 17th Nurse and Allied Professions Group Meeting*, La Baule, France, May 25-27, 2016, Abstract ID : 1430. Available from: https://www.emsos.org/images/downloads /2016_EMSOS-Booklet.pdf.

SUMMARY

Mikhanovskiy D.O. Combined system for fixing the modular endoprosthesis of the proximal humerus (experimental and clinical study). – Qualified scientific work on the rights of the manuscript.

Dissertation for the degree of candidate of medical sciences in specialty 14.01.21 – Traumatology and Orthopedics (222 – Medicine). – SI «Sytenko Institute of Spine and Joints Pathology National Academy of Medical Sciences of Ukraine», Kharkiv, 2017.

The thesis is dedicated to improving the results of surgical treatment of tumors of the proximal humerus (PH), theoretical and experimental substantiation of combined fixation implant to bone and development and clinical introduction of individual modular implant the proximal humerus with a combined system of fixation.

Number of malignant bone tumors according to different authors up to 2% of all malignancies, proximal humerus ranks first among the upper limb bone tumors and third among all skeletal bones.

For the treatment of tumors of the skeleton, including the proximal humerus developed at several methods of surgery, including amputation, disarticulation, shoulder-bladeamputation, and marginal resection, wide resection - removal of the tumor within the affected area of the bone defect replacement or not.

The method of choice for treatment of patients with tumors of PH is a wide resection with replacement of postresectative defect, using auto-or alloplastic materials, replacing defects by vascularized grafts, cement implants, alocomposites, individual and modular endoprostheses. The main objective of surgical intervention is ablastic removal of the tumor and maximum restoration of the function of the limb.

When replacing defects in bone grafts, there is a high risk of transplant resorption, which is usually observed in 2 years after surgery and is up to 75% of all complications, and a deep infection. The most popular method to date, due to

the possibility of replacing bone defects of any length and localization, is endoprosthetics.

Aseptic instability of the endoprosthesis, which occurs as a result of resorption of bone tissue around the intramedullary stem, leads to a weakening of the structural relationship between the bone and the implant. To strengthen this connection, either bone cement or ceramic spraying of prosthetic stem increases the area of contact with the bone and stimulates osteointegration and osteoconduction, but instability can occur as 2 years after the operation (2-3%) and much later (up to 50%) under the condition of observation period for patients after the endoprosthetics up to 10 years.

Separately, the complications associated with the endoprosthesis themselves should be noted. The most appropriate is the use of modular structures that allow replacing any bone defects. Among the materials for the manufacture of implants, the most common is titanium due to physical properties to withstand greater resistance to deformation in the process of using the endoprosthesis, but significant loads sometimes cause a fracture of the intramedullary stem in the "critical zone", that is, at the area of contact of the body of the endoprosthesis with the bone.

According to A.Shehadeh et al. the number of complications, including aseptic instability, fracture of the stem of the endoprosthesis and periprosthetic fracture are 22%.

In the case of such complications, surgeons are forced to perform revision interventions, remove the implant, further process the intramedullar duct and establish an endoprosthesis with larger size and stem lengths, which leads to bone loss, recurrence of tissue injury and increased risk of other complications.

To improve the strength of the endoprosthetic attachment to the bone, a combined fixation system can be used, that is, the endoprosthesis is fixed in the stem by means of the intramedullary stem and the extracortical plates that are fixed to the body of the endoprosthesis and tightly cover the bone outside. This method can reduce the burden on the intramedullary stem due to its redistribution to an additional system of fixation.

For the theoretical substantiation of the combined fixation system, eight end-element models of the "endoprosthetic-shoulder bone" system were developed that differed by the method of fixation to the bone - intramedullary (as the comparison group) and the combined - intramedullary leg and extracorporeal plates. Three variants of resection of the humerus bone were simulated at the level of its upper, middle and lower thirds, and the stresses on stretching, bending and torsion were studied.

The obtained results showed that in the study of the elastic-deformed state of the models under the influence of stretching loads in the endoprosthesis with the combined fixation of the zone of maximum stresses were observed in the intramedullary stem at its distal end below the edge of the extracortical plates and reached a maximum of 1.2 MPa, and under the plates of stress in intramedullary stem did not exceed 0.5 MPa.

In models with endoprosthesis without extracortical plates, the stresses on the surface of the intramedullar duct were more than 2 times higher - 1.1 MPa.

Under the influence of bending in the endoprosthesis with extracortical plates, almost complete discharge of the intramedullary stem of the endoprosthesis was observed, below the extracortical plate tension in the stem reaching the level of 2.2-2.7 MPa. In models with endoprostheses without extracortical plates, there was an overload of the bone in the zone of contact with the endoprosthesis and the values reached 4.2-5.5 MPa, depending on the level of bone resection.

Under the influence of the torsional load, the presence of additional attachment of the endoprosthesis allowed to remove stress from the bone tissue in the zone of contact with the endoprosthesis due to their redistribution on the extracortical plates. The stresses that arose in the "critical zone" without an additional fixation system were 14 MPa, and in the presence of extracortical plates - 6 MPa.

The feasibility of using combination fixation was substantiated in an in vivo experimental study performed on 20 non-linear white rats of the 6-month-old

population of the experimental biological clinic of the SI «Sytenko Institute of Spine and Joints Pathology National Academy of Medical Sciences of Ukraine».

The bone defect after segmental resection and its replacement by modular endoprosthesis was experimentally simulated.

Animals were divided into 2 groups - experimental (10 animals), in which the bone defect was replaced by modular endoprosthesis with a combined system of fixation and control (10 animals) - replacement was done by endoprosthesis with intramedullary fixation.

The obtained X-ray data allowed us to conclude that the presence of additional extra-cortical plate reduces the risk of developing complications from the implant. In all 10 experimental rats, there was a stable fixation of the distal stem of the structure and ossification around the extracortical plate, which increased the strength of the fixation of the endoprosthesis. In the control group, the stable fixation of the distal stem was only in 6 rats from 10. By other indications, such as pathological mobility, loss of the femoral bone, bone resorption, the best results were obtained in the experimental group.

Femoral preparations have been tested for durability under the influence of two types of loading - bending and stretching. During the experiment, the femoral preparations were loaded prior to the onset of the fracture or before the bone was removed from the endoprosthesis (stretching test). Recorded the load, in which there was a fracture or separation of the bone with the endoprosthesis.

The greatest load (150,0 ± 30,0) of H was sustained by femoral preparations with established endoprosthesis and an additional fixation system. This is more than twice as high as the intact bones (70.0 ± 30.0) N. The worst results were obtained on bone preparations in the control group, where endoprosthesis without a extracortical plate was used (30.0 ± 20.0) N.

Experimental tests with endoprostheses of various structures for stretching showed that by the power of the limiting loads, the group of preparations of femur bones of rats practically did not differ.

On the basis of the obtained theoretical and experimental data, we developed and introduced into the clinical practice the endoprosthetic of the proximal humerus bone "SIMEKS" with the system of additional extracortical fixation to the bone (patent 83345 UA).

In the clinic of the SI «Sytenko Institute of Spine and Joints Pathology National Academy of Medical Sciences of Ukraine» was operated on 12 patients with tumor lesion of the proximal humerus. Among them, men were 9, women were 3, and the average age was 49.6 years (17-70 years), in nine cases the lesions were localized in the upper third of the shoulder bone, three in the middle third, the tumor was often affected by the shoulder bone - 9 out of 12 cases. The distribution for nosologies was as follows: metastatic lesion — 6, osteosarcoma — 4, chondrosarcoma — 1, malignant giant cell tumor.

The terms of follow-up patients were from 6 months up to 6 years old. Three patients had an endoprosthetic proximal humerus without an additional skeletal system of fixation, and the endoprosthesis with a combined fixation system was established for 9 patients. Oncological and orthopedic outcomes of treatment were evaluated with dynamic observation. All patients were evaluated for functional results on the TESS and MSTS scales for a period of 6 months and 1 year.

In one patient, who had an endoprosthesis with only intramedullary fixation for 3 years after surgery, there was a fracture of the stem of the endoprosthesis, which to a revisional surgical intervention - the removal of an unstable structure and implantation of an endoprosthesis with a combined fixation system. The observation period after the revision intervention is 6 years, instability of the endoprosthesis are not revealed, the function of the limbs is satisfactory: TESS — 71 %, MSTS — 70,0 %.

In patients with endoprosthesis with an additional system of fixation signs of instability of the design is not revealed, the function of the limb is satisfactory. One patient with dislocation of the endoprosthesis performed an open correction.

Thus, as a result of a biomechanical, experimental and clinical study, the effectiveness of using the endoprostheses of the proximal humerus with a

combined fixation system in comparison with endoprostheses with intramedullary fixation was proved.

Scientific novelty of the obtained results

The first time has been studied the mathematical model of the system "endoprosthesis - shoulder bone" for three levels of resection (upper third, upper half and area on the border of the middle and lower third of the shoulder bone) with the use of additional extracortical fixation and without it and due to the use of the finite element method, the combined fixation efficiency bone endoprosthesis.

For the first time in the experiment, it was proved that the most unfavorable level of resection is the limit of the upper and lower half of the humerus, since the greatest load is located on the area of the "critical zone" - the place of transition of the body of the endoprosthesis in the stem. In the study of the strained-deformed state of the system "endoprosthesis-shoulder bone" revealed that the maximum stresses are distributed along the surface of the intramedullar duct, in the zone of fixation of the endoprosthesis in the bone and throughout the length of the intramedullary stem, and when using the combined fixation system - the stress in the listed sites in 4,5 times lower.

For the first time in vivo experimentally in animals with simulation of bone defect, which was replaced by modular endoprosthesis with intramedullary and extracortical fixation, the effectiveness of using the combined fixation of the endoprosthesis has been proved.

The practical significance of the results

The system of modular endoprosthesis (patent of Ukraine for utility model No. 83345) was improved, which allows replacing bone and joint defects of the proximal humerus of a considerable size after tumor resection, maintaining the function of the shoulder joint, maintaining the muscle and nervous structures, reducing the period of immobilization limbs and early recovery of its function.

The use of modular endoprostheses with intramedullary fixation in combination with extracortical, allowed to obtain a solid bone connection and eliminated the complications of the implant (aseptic instability, fracture of the

endoprosthesis, periproprothesis fracture) in the early and late postoperative period.

The introduction of experimental data for the first time proved the clinical effectiveness of the developed modular endoprosthesis of the proximal humerus with a combined fixation system.

Key words: tumors of the proximal humerus, prosthesis, combined fixing system.

ЗМІСТ

Перелік умовних позначень, символів, одиниць вимірювання, скорочень 23

Вступ 24

Розділ 1 Сучасні можливості хірургічного лікування хворих із пухлинами проксимального відділу плечової кістки 38

1.1 Епідеміологія та діагностика пухлин проксимального відділу плечової кістки 38

1.2 Класифікації пухлин кісток..... 40

1.3 Методи хірургічного лікування хворих із пухлинами проксимального відділу плечової кістки 43

1.3.1 Екзартикуляція на рівні плечового суглоба 44

1.3.2 Широка резекція проксимального відділу плечової кістки без заміщення кістково-суглобового дефекту 46

1.3.3 Широка резекція проксимального відділу плечової кістки із заміщенням дефекту ало- й автотрансплантатами 47

1.3.4 Широка резекція проксимального відділу плечової кістки зі заміщенням дефекту ендопротезом 50

1.4 Резюме 54

Розділ 2 Матеріал і методи досліджень 56

2.1 Матеріал дослідження 56

2.2 Клінічні та рентгенологічні методи 56

2.3 Експериментальні дослідження..... 58

2.3.1 Математичне моделювання системи «ендопротез – плечова кістка» 58

2.3.2 Експериментальні та біомеханічні дослідження 63

Розділ 3 Напружено-деформований стан у системі «ендопротез – плечова кістка»..... 72

3.1 Результати досліджень напружено-деформованого стану

системи «ендопротез – плечова кістка» без додаткової накісткової фіксації за умов розтягувального навантаження 72

3.2 Результати досліджень напружено-деформованого стану системи «ендопротез – плечова кістка» без додаткової накісткової фіксації в разі згинального навантаження 80

3.3 Результати досліджень напружено-деформованого стану системи «ендопротез – плечова кістка» під впливом навантажень на кручення 88

3.4 Резюме 90

Розділ 4 Дослідження міцності фіксації ендопротезів для заміщення кісткових дефектів в експерименті на щурах 93

4.1 Результати рентгенологічного дослідження 93

4.2 Порівняння міцності фіксації ендопротезів із додатковою екстракортикальною системою фіксації та без неї для заміщення кісткових дефектів стегнової кістки щура 98

4.3 Резюме 107

Розділ 5 Методика індивідуального ендопротезування проксимального відділу плечової кістки після видалення пухлини..... 109

5.1 Розроблення індивідуального ендопротеза проксимального відділу плечової кістки з комбінованою системою фіксації 109

5.2 Техніка хірургічного втручання з використанням модульного ендопротеза у випадку пухлин проксимального відділу плечової кістки 116

5.3 Упровадження ендопротезів проксимального відділу плечової кістки з комбінованою системою фіксації в клінічну практику 121

5.4 Резюме .....

Розділ 6 Аналіз та узагальнення отриманих результатів 130

Висновки 138

Список використаних джерел..... 140

Додаток А **158**

Додаток Б **159**

Додаток В **165**

ПЕРЕЛІК УМОВНИХ ПОЗНАЧЕНЬ, СИМВОЛІВ, ОДИНИЦЬ ВИМІРЮВАННЯ, СКОРОЧЕНЬ

ВМГК	– васкуляризована малогомілкова кістка
ВООЗ	– Всесвітня організація охорони здоров’я
ВПР	– внутрішньопорожнинна резекція
ГКП	– гігантоклітинна пухлина
ДВПК	– дистальний відділ плечової кістки
ЗГКП	– злоякісна гігантоклітинна пухлина
ЗФГ	– злоякісна фіброзна гістіоцитома
ІПХС	– Державна установа «Інститут патології хребта та суглобів ім. проф. М.І. Ситенка Національної академії медичних наук України»
КТ	– комп’ютерна томографія
МРТ	– магнітно-резонансна томографія
МУ	– метастатичне ураження
НДС	– напружено-деформований стан
ОС	– остеосаркома
ПВПК	– проксимальний відділ плечової кістки
ПТ	– променева терапія
ПХТ	– поліхіміотерапія
СІМЕКС	– система індивідуального модульного ендопротезування кісток та суглобів
ХС	– хондросаркома
GMRS	– Global Modular Replacement System (Глобальна модульна система для ендопротезування)
MSTS	– Musculoskeletal Tumor Society
MUTARS	– Modular Universal Tumor And Revision System
TESS	– Toronto Extremity Salvage Score

ВСТУП

Обґрунтування вибору теми дослідження

Останніми роками відмічено чітку тенденцію до зростання кількості злоякісних пухлин кісток, що за даними різних авторів становлять до 2 % серед усіх злоякісних новоутворень [1, 32, 53, 90, 92].

Пухлини проксимального відділу плечової кістки займають перше місце серед пухлин кісток верхньої кінцівки та третє серед усіх кісток скелета [1, 32, 42, 112, 138].

Із нозологічних одиниць найчастіше проксимальний відділ плечової кіски вражають такі злоякісні пухлини, як остеосаркома (ОС), хондросаркома (ХС), метастатичні ураження (МУ), гігантоклітинна пухлина і злоякісна фіброзна гістіоцитома [112]. Для всіх зазначених пухлин притаманний швидкий ріст із руйнуванням кісткового шару та залученням до патологічного процесу прилеглих м’яких тканин. У разі неадекватного лікування висока вірогідність рецидивування пухлини.

Для візуалізаціїї пухлинного процесу зазвичай використовують рентгенологічне дослідження, яке дозволяє визначити локалізацію вогнища, його розміри і структуру, наявність патологічного перелому. Ультразвукова діагностика допомагає уточнити розміри м’ягкотканинного компонента навколо ділянки ураження, яке притаманне злоякісним новоутворенням, і наявність судин, що живлять пухлину. Комп’ютерна томографія (КТ) дає змогу визначити точні розміри пухлини, її структуру, наявність поширення пухлини каналом ураженої кістки, прорив вмісту пухлини до м’яких тканин, а комбіноване використання КТ та ангіографії допомагає не лише виявити живлячі пухлину судини, а й візуалізувати магістральні судини кінцівки, їх стан і відстань до новоутворення. Ще одним методом дослідження є магнітно-резонансна томографія (МРТ), за допомогою якої чіткіше можна визначити розміри м’якотканинного компоненту та його структуру. Остеосцинтіграфія, як метод радіонуклідної діагностики, заснована на

введенні в організм пацієнта тропного до кісткової тканини радіофармацевтичного препарату і подальшої реєстрації його розподілу й накопичення в скелеті за допомогою гамма-випромінювання ізотопу, що входить до складу препарату. Цей метод дозволяє діагностувати мультифокальні пухлини і метастатичні ураження скелета. Вирішальну роль в діагностиці пухлин кісток відіграє патоморфологічне дослідження. Спираючись на рентгенологічну картину, доволі часто можна припустити діагноз, але цього замало, бо для вибору лікування необхідно знати не лише гістологічний тип новоутворення, а й ступінь злоякісності.

Для лікування пухлин скелета розроблено низку способів хірургічного втручання, серед них ампутація, екзартикуляція, плечолопаткова ампутація, радикальна (видалення всієї анатомічної структури), широка резекція (у межах ділянки кістки, коли блок видалених тканин містить усю пухлину та частину прилеглих тканин), крайова (лінія резекції проходить через псевдокапсулу) і внутришньовогнищева резекція ураженої кістки (у межах патологічного осередку) із заміщенням дефекту або без нього [112].

Була думка, що органозберігальні операції не відповідають вимогам абластики і призводять до рецидивування, але виконані дослідження доказали, що збереження кінцівки не призводить до скорочення життя хворого чи збільшення кількості рецидивів порівняно з хворими, яким виконані ампутації чи екзартикуляції.

Обираючи певний спосіб лікування, слід пам’ятати, що верхня кінцівка — основний орган праці і втрата його в разі використання хірургічних втручань, які калічать (екзартикуляції, операції Тіхова-Лінберга та її модифікацій) призводять до стійкої інвалідизації хворого [113].

Головними протипоказаннями до органозберігальних операцій є неможливість резекції кістки з пухлиною в межах здорових тканин, залучення до пухлинного процесу судин, нервів, значної кількості м’язів, шкіри, віддалених метастазів і незадовільний стан хворого.

Зазвичай методом вибору для лікування хворих із пухлинами

проксимального відділу плечової кістки (ПВПК) є широка резекція з заміщенням післярезекційного дефекту. Для заміщення кістково-суглобових дефектів запропонована велика кількість способів і матеріалів, серед них ауто- і алопластика, заміщення дефектів васкуляризованими трансплантатами, металоцементі імплантати, алокомпозитне ендопротезування, індивідуальні та модульні ендопротези [10, 23, 49, 56, 65, 66, 69, 72, 74, 78, 83, 106, 108, 111, 120, 127, 130]. Також доволі часто виконують артродезувальні хірургічні втручання, де як автотрансплантат використовують ключицю хворого [116, 127].

Усі зазначені методи заміщення кістково-суглобових дефектів мають, окрім переваг, певні недоліки.

Заміщення дефекту ало- чи автотрансплантатом потребує, по перше, тривалої іммобілізації в післяопераційному періоді для отримання міцного зрощення трансплантата з материнською кісткою. По друге, якщо нозологічна форма пухлини обумовлює використання ад’ювантної поліхіміотерапії (ПХТ), можливий ризик лізису трансплантата або незрощення. Також існує певна імовірність перелому трансплантата [84, 125].

Деякі автори пропонують для заміщення дефекту ПВПК застосовувати імплантати з поліметилметакрилату. Це відносно недорогий метод, який дає змогу зберегти довжину сегмента і частково відновити певний обсяг рухів у плечовому суглобі, але існує високий ризик розвитку нестабільності імплантата [31, 34].

Найпоширенішим способом зміщення кістково-суглобових дефектів на сьогодні є модульне ендопротезування. Цей метод дає змогу анатомічно замістити кістково-суглобовий дефект зі збереженням довжини кінцівки та функціональним плечовим суглобом, не потребує тривалої іммобілізації, дозволяє швидко розпочати лікувальну фізкультуру. Не менш важливо, що в разі застосування металевих імплантатів відсутній ризик їхнього лізису під час проведення ПХТ [56, 66, 78, 106].

З огляду на те, що, за даними різних авторів, пухлини вражають кістки

навколо великих суглобів близько 85 %, то використання ендопротезів є методом вибору для заміщення післярезекційних пухлинних дефектів.

Проте разом із перевагами цього методу відомі ускладнення, серед яких парапротезна інфекція, асептична нестабільність імплантата, його перелом (ніжки або тіла ендопротеза), перипротезний перелом дистального відділу плечової кістки [111, 153].

Для лікування парапротезної інфекції розроблено низку способів: антибіотикотерапія з хірургічною обробкою рани, видалення імплантата з тимчасовим заміщення кісткового дефекту цементним спейсером, насиченим антибіотиками, та в подальшому реендопротезування тощо.

Нестабільність ніжки ендопротеза виникає у 22 % хворих у терміні спостереження до 10 років [132].

Перелом ніжки імплантата і перипротезний перелом — часті ускладнення в разі пухлинного ендопротезування, які вимушують хірургів виконувати складні ревізійні втручання, що призводять до послаблення кістки, значної травми прилеглих м’яких тканин, нерідко до погіршення функції кінцівки і значно підвищують ризик інфекційних ускладнень.

Не зважаючи на постійне вивчення цього питання ортопедами й інженерами, розроблення нових пристроїв і методик ендопротезування, кількість ускладнень залишається високою. Це свідчить, що проблема ранніх і пізніх ускладнень модульного ендопротезування досі залишається недостатньо вирішеною та потребує подальшого вивчення [111, 131, 153].

Мета дослідження

Покращити результати модульного ендопротезування пацієнтів із пухлинними ураженнями проксимального відділу плечової кістки шляхом розробки та удосконалення комбінованої системи кріплення ендопротеза.

Завдання дослідження

1. Визначити сучасний стан проблеми хірургічного лікування пухлинних уражень і провести аналіз ускладнень модульного пухлинного

ендопротезування проксимального відділу плечової кістки за даними літератури.

2. Методом математичного моделювання обґрунтувати використання ендопротеза проксимального відділу плечової кістки з додатковою екстракортикальною фіксацією за умов різних рівнів резекції.

3. Вивчити в експерименті на лабораторних тваринах (щурах) використання ендопротеза з додатковою екстракортикальною системою фіксації.

4. Розробити модульний ендопротез проксимального відділу плечової кістки з додатковою системою фіксації та методику його використання.

5. Провести клінічну апробацію та оцінити результати використання модульного ендопротеза проксимального відділу плечової кістки з додатковою системою фіксації та визначити його ефективність.

Об'єкт дослідження – ускладнення з боку імплантата після заміщення післярезекційних пухлинних дефектів проксимального відділу плечової кістки модульним ендопротезом.

Предмет дослідження – особливості напружено-деформованого стану системи «ендопротез – плечова кістка»; показники міцності системи фіксації ендопротеза до кістки, методика хірургічного лікування хворих на пухлини проксимального відділу плечової кістки.

Методи дослідження: клінічні, рентгенологічні, комп'ютерна томографія, магнітно-резонансна томографія, патентно-інформаційне дослідження, патоморфологічні, математичне моделювання з використанням методу кінцевих елементів, експеримент на тваринах, біомеханічне дослідження експериментальних препаратів, статистичні.

Зв'язок роботи з науковими програмами, планами, темами

Дисертаційне дослідження виконано згідно з планом науково-дослідних робіт Державної установи «Інститут патології хребта та суглобів імені професора М.І. Ситенка Національної академії медичних наук України»

(«Розробити систему органозберігаючого хірургічного лікування хворих на метастатичні ураження довгих кісток скелету», шифр теми ЦФ.2011.3.АМНУ, держреєстрація № 0111U002342 та «Розробити нові та удосконалити існуючі методики алокомпозитного ендопротезування при лікуванні хворих з пухлинами довгих кісток», шифр теми ЦФ.2014.4.НАМНУ, держреєстрація № 0114U003018. У межах тем автор самостійно провів патентно-інформаційний пошук, розробив імплантати для експериментального дослідження на тваринах, брав участь у виконанні експериментальних досліджень, створенні нової конструкцій ендопротеза проксимального відділу плечової кістки та його клінічній апробації. Виконав клінічне та рентгенологічне обстеження хворих, брав участь в операціях з приводу видалення пухлин проксимального відділу плечової кістки із заміщенням дефекту індивідуальним ендопротезом та післяопераційному лікуванні пацієнтів групи спостереження, провів аналіз отриманих результатів).

Наукова новизна одержаних результатів

Уперше на підставі вивчення математичних моделей системи «ендопротез – плечова кістка» за умов трьох рівнів резекції (верхня третина, верхня половина та ділянка на межі середньої та нижньої третин плечової кістки) з використанням додаткової екстракортикальної фіксації та без неї доведено ефективність комбінованої фіксації ендопротеза з кісткою.

Уперше в експерименті доведено, що несприятливішим рівнем резекції є межа верхньої та нижньої половин плечової кістки, оскільки найбільше навантаження виникає на ділянці «критичної зони» — у місці переходу тіла ендопротеза в ніжку. У результаті дослідження напружено-деформованого стану системи «ендопротез – плечова кістка» виявлено, що максимальні напруження в моделях з ендопротезами без додаткової екстракортикальної системи фіксації розподіляються по поверхні кісткового каналу, в зоні закріплення ендопротеза в кістці («критична зона») та по всій довжині інтрамедулярної ніжки, а в ендопротезах із комбінованою системою фіксації

напруження в зазначених ділянках у середньому в 4,5 рази нижчі.

Уперше експериментально на тваринах із моделюванням кісткового дефекту, який заміщений модульним ендопротезом з інтрамедулярною й екстракортикальною фіксацією, доведена ефективність використання комбінованої фіксації ендопротеза.

Практична значимість одержаних результатів

Удосконалена система модульного ендопротеза (патент № 83345, Україна) дає змогу заміщувати кістково-суглобові дефекти проксимального відділу плечової кістки значного розміру після видалення пухлини, зберегти функцію плечового суглоба за умов збереження м’язових і нервових структур, скоротити період іммобілізації кінцівки та в ранні терміни відновити її функцію.

Використання модульних ендопротезів з інтрамедулярною фіксацією в поєднанні з екстракортикальною дозволило отримати міцне з’єднання з кісткою та усунути ускладнення з боку імплантата (асептична нестабільність, перелом ендопротеза, перипропротезний перелом) у ранньому та пізньому післяопераційному періоді.

Упровадження даних експериментальних досліджень уперше довело клінічну ефективність розробленого модульного ендопротеза проксимального відділу плечової кістки з комбінованою системою фіксації.

Результати досліджень упроваджено в клінічну практику ДУ «Інститут патології хребта та суглобів ім. проф. М.І. Ситенка НАМН України», КЗОЗ «Харківська обласна клінічна травматологічна лікарня», КЗОЗ «Обласна клінічна лікарня – центр екстреної медичної допомоги та медицини катастроф», КЗОЗ «Харківська міська багатопрофільна лікарня № 18», КЗОЗ «Рівненська обласна клінічна лікарня» Рівненської обласної ради, обласний центр ортопедії, травматології та вертебрології, а також у навчальний процес кафедри травматології та ортопедії Харківського національного медичного університету МОЗ України.

Особистий внесок автора

Автор виконав патентно-інформаційне дослідження щодо проблеми хірургічного лікування хворих на пухлини проксимального відділу плечової кістки, сформулював мету і завдання дослідження, провів клініко-рентгенологічне обстеження пацієнтів. Ним проаналізовано й узагальнено результати досліджень, основні з них оприлюднено на наукових форумах і у фахових наукових виданнях.

Автор розробив експериментальні зразки імплантатів, брав участь в експериментальному дослідженні на щурах, яке виконано в лабораторії експериментального моделювання з експериментально-біологічною клінікою ДУ «Інститут патології хребта та суглобів ім. проф. М. І. Ситенка НАМН України» за консультативної допомоги к.б.н. Малишкіної С.В. і к.б.н. Нікольченко О.А.

Авторові належить ідея створення математичної моделі із застосуванням методу кінцевих елементів. Дослідження напружено-деформованого стану системи «ендопротез – плечова кістка» проведено в лабораторії біомеханіки ДУ «Інститут патології хребта та суглобів ім. проф. М. І. Ситенка НАМН України» за консультативної допомоги д.м.н. професора Тяжелова О.А. та наукового співробітника Карпінського М.Ю. Автор брав участь у розробці ендопротезів проксимального відділу плечової кістки та асистував під час проведення хірургічних втручань у хворих, проводив їх лікування та реабілітацію у післяопераційному періоді. Участь співавторів відображено у відповідних наукових публікаціях:

– Вырва, О. Е., Бурлака, В. В., **Михановский Д. А.** (2011). Индивидуальное эндопротезирование при лечении злокачественных опухолей костей верхней конечности. Ортопедия, травматология и протезирование, 2 (583), 71-75. doi: https://doi.org/10.15674/0030-59872011271-75. (Автором особисто проаналізовані клінічні дані хворих на пухлинне ураження проксимального відділу плечової кістки та результати лікування);

– Vyrva, O., Golovina, Ya., Burlaka, V., Baev, V., Shevchenko, I., Malyk, R., **Mikhanovsky**, **D.,** Golovina, O., Vyrva, O., Yutovets Yu. (2014). Indications and limits for modular endoprosthetic reconstruction by MUTARS implants in patients with malignant bone tumor (literature review). *Ортопедия, травматология и протезирование*, *4* (597), 128-134. doi: doi.org/10.15674/0030-598720144128-134. (Автором особисто відібрано і проаналізовано джерела літератури щодо використання ендопротезів MUTARS у пацієнтів із пухлинним ураженням кісток верхньої кінцівки);

– Вирва, О. Є., **Міхановський**, **Д. О.,** Карпінський, М. Ю. (2015). Біомеханічне дослідження напружено-деформованих станів системи «ендопротеза – плечова кістка» за умов резекції пухлин. *Ортопедия, травматология и протезирование*, *3* (600), 14-20. doi: 10.15674/0030-59872015314-20. (Особисто автором запропоновано ідею дослідження напружено-деформованих станів системи «ендопротез – плечова кістка», проаналізовано й узагальнено результати, сформулювано висновки);

– Вирва, О. Є., **Міхановський**, **Д. О.,** Головіна, Я. О., Нікольченко, О. А., Карпінський, М. Ю. (2015). Експериментальне обґрунтування комбінованої фіксації пухлинного ендопротеза для заміщення діафізарних дефектів довгих кісток у щурів. *Ортопедия, травматология и протезирование, 4* (601), 49-54. doi: 10.15674/0030-59872015449-54. (Особистий внесок автора полягає в розробленні моделей експериментальних ендопротезів, виконанні хірургічних втручань на дослідних тваринах, аналізі й узагальнені отриманих результатів);

– Вирва, О. Є., **Міхановський**, **Д. О.,** Карпінський, М. Ю., Нікольченко, О. А. (2017). Комбінована фіксація модульного пухлинного ендопротеза проксимального відділу плечової кістки (експериментально-клінічне дослідження). *Ортопедия, травматология и протезирование, 3* (608), 99-104. doi: 10.15674/0030-59872017399-10. (Особистий внесок автора полягає в систематизації результатів біомеханічного й експериментального досліджень, обґрунтуванні та розробленні ендопротеза з додатковою

системою фіксації, аналізі й узагальненні результатів лікування хворих на пухлини проксимального відділу плечової кістки);

– Вирва, О. Є., Бурлака, В. В., Головіна, Я. О., **Міхановський, Д. О.** (2013). Спосіб фіксації ендопротеза до діафіза довгої трубчастої кістки. Патент № 83345. Україна. (Автором особисто проведено патентно-інформаційний пошук, проаналізовані та систематизовані джерела літератури);

– Вирва, О. Є., Бурлака, В. В., Головіна, Я. О., **Міхановський, Д. О.** (2014). Спосіб фіксації ендопротеза до діафіза довгої кістки. *Інформаційний бюлетень. Додаток до «Журналу Національної академій медичних наук України», 37*, 157. (Особистим внеском автора є виконання патентно-інформаційного пошуку, аналізу й систематизації джерел літератури. Йому належить ідея дослідження напружено-деформованих станів системи «ендопротез – плечова кістка». Проаналізовано й узагальнено результати);

– Вырва, О. Е., **Михановский, Д. А.** (2010). Эндопротезирование проксимального отдела плечевой кости при опухолевом поражении, *збірник наукових праць XV з'їзд ортопедів-травматологів України.* Дніпропетровськ, 16-18 вересня 2010 р., Дніпропетровськ: Ліра, 436. (Автором особисто проаналізовані клінічні дані хворих на пухлинне ураження проксимального відділу плечової кістки);

– Вырва, О. Е., Бурлака, В .В., **Михановский, Д. А.** (2011). Результаты лечения больных со злокачественными опухолями длинных костей верхней конечности, *матеріали XII з'їзду онкологів України,* Судак, Автономна Республіка Крим, 20-22 вересня 2011 р., *Клиническая онкология,* Специальный выпуск 2, 117. (Особистий внесок автора полягає в систематизації результатів лікування хворих на пухлини довгих кісток верхньої кінцівки);

– **Михановский, Д. А.** Хирургическое лечение злокачественных опухолей проксимального отдела плечевой кости, *матеріали Всеукраїнської науково-практичної конференції «XV Міжнародного конгресу студентів та*

молодих вчених», (Тернопіль, 27-29 квітня 2011 р., Тернопіль: УкрМедКнига, 64.

– Вырва, О. Е., **Михановский, Д. А.,** Шевченко, И. В. (2012). Биомеханическое исследование напряженно-деформированных состояний системы «эндопротез-кость» на примере проксимального отдела плечевой кости, *матеріали науково-практичної конференції з міжнародною участю «Лікування травм та захворювань верхньої кінцівки»,* Київ, 11-12 жовтня 2012 р., Київ: НАМН України, МОЗ України, 64-65. (Особистим внеском автора є обробка отриманих результатів біомеханічного дослідження системи «ендопротез-кістка», формулюванні висновків);

– Вырва, О. Е., **Михановский, Д. А.,** Баев, В. В. (2012). Математическое моделирование системы «эндопротез - дистальный отдел плечевой кости» при различных уровнях опухолевых резекций, *матеріали науково-практичної конференції з міжнародною участю «І Український симпозіум з біомеханіки опорно-рухової системи»*, Дніпропетровськ, 13-14 вересня 2012 р., Дніпропетровськ, 47. (Особистий внесок автора полягає в аналізі й узагальнені результатів математичного моделювання системи «ендопротез – дистальний відділ плечової кістки», формулюванні висновків);

– Vyrva, O., Burlaka, V., Karpinsky, M., **Mikhanovsky, D.** (2012). Extracortical triplate fixation for tumor prosthesis of upper limbs (biomechanical study), book of abstracts of 25th Annual meeting of the European MusculoSceletal Oncology Society (E.M.S.O.S.), Bologna, May 15-16, 2012, 259. Available from: https://www.emsos.org/images/downloads/Abstracts_25th_EMSOS_Annual_Meeting.pdf. (Особисто автором розроблена концепція дослідження напружено-деформованих станів моделі «ендопротез – плечова кістка» за умов трьох рівнів резекції, сформульовані висновки);

– Бурлака, В. В., **Міхановський, Д. О.** (2013). Хірургічне лікування злоякісних пухлин верхньої кінцівки, *збірник наукових праць XVI з'їзду ортопедів-травматологів України,* Харків, 3-5 жовтня 2013 р., Харків: МОЗ України, АМН України, ВГО «Українська асоціація ортопедів-

травматологів», 300. (Особистий внесок автора полягає в аналізі джерел літератури щодо хірургічного лікування злоякісних пухлин верхньої кінцівки, проведенні порівняльного аналізу отриманих результатів, формулюванні висновків);

– Бурлака, В. В, **Міхановський, Д. О.** (2013). Хірургічне лікування злоякісних кісткових пухлин верхніх кінцівок, *матеріали II міжнародного медичного конгресу «Впровадження сучасних досягнень медичної науки в практику охорони здоров'я України»,* Київ, 16-19 квітня 2013 р., Київ: МОЗ України, НАМН України, 77. (Особистим внеском автора був аналіз та узагальнення функціональних результатів лікування хворих на злоякісні пухлини кісток верхніх кінцівок);

– **Міхановський, Д. О.,** Малик, Р. В. (2013). Органозберігаюче хірургічне лікування злоякісних пухлин довгих кісток кінцівок, *збірник наукових праць конференції молодих вчених «Актуальні проблеми сучасної ортопедії та травматології»*, Чернігів, 16-17 травня 2013 р., Чернігів: НАМН України, МОЗ України, ВГО «Українська асоціація ортопедів-травматологів», 74-75. (Автором особисто узагальнено та систематизовано результати лікування хворих на злоякісні пухлини довгих кісток кінцівок, сформульовані висновки);

– Вирва, О. Є., **Міхановський, Д. О.,** Головіна, Я. О., Вирва, О. О. (2014). Експериментальне обґрунтування діафізарної фіксації модульних ендопротезів кісток і суглобів: *матеріали Всеукраїнської науково-практичної конференції «Сучасні дослідження в ортопедії та травматології» (Другі наукові читання пам'яті акад. О.О.Коржа),* Харків, 30-31 жовтня 2014 р. Харків: МОЗ України, НАМН України, МОЗ України, ВГО «Українська асоціація ортопедів-травматологів», 129-131. (Особистий внесок автора полягає в розробці експериментального дослідження та виконанні оперативних втручань);

– Vyrva, O., Burlaka, V., **Mikhanovskiy, D.,** Shevchenko, I. (2014). Biomechanical Study of Extracortical Triplates Fixation for Tumor Prosthesis,

book of abstracts of 27th Annual meeting of the European Musculo-Sceletal Oncology Society (E.M.S.O.S.), 15th Symposium EMSOS Nurse Group, Vienna, Austria, May 21-23, 2014, 66. Available from: https://www.emsos.org/images/downloads/2014_EMSOS_Book_of_Abstracts.pdf. (Автором проаналізовано й узагальнено отримані результати біомеханічного дослідження екстракортикальної фіксації пухлинних ендопротезів);

– Vyrva, O., **Mikhanovskiy, D.,** Shevchenko, I. (2015)/ Experimental substantiation study of modular endoprosthesis diaphysal fixation, *book of abstracts of 28th Annual Meeting of the European Musculo-Skeletal Oncology Society & 16th Nurse and Allied Professions Group Meeting*, Athens, Greece, April 29 – May 1, 2015, 126-127. Available from: https://www.emsos.org/images/EMSOS_2015/EMSOS_2015_ABSTRACT_BOOK.pdf. (Автором особисто проаналізовано, систематизовано й узагальнено результати експериментального дослідження фіксації ендопротеза до кістки);

– Вырва, О. Е., **Михановский, Д. А.,** Головина, Я. А. (2016). Биомеханическое и экспериментальное обоснование применения дополнительной экстракортикальной фиксации индивидуальных модульных эндопротезов проксимального отдела плечевой кости, *матеріали XIII з'їзду онкологів та радіологів України, Київ, 26–28 травня 2016 р., Український радіологічний журнал,* Додаток 1, 94. (Автором систематизовано отримані результати біомеханічного дослідження додаткової системи фіксації модульних ендопротезів проксимального відділу плечової кістки та експерименті in vivo);

– Vyrva, O., **Mikhanovskiy, D.,** Baev, V. (2016). Extracortical triplate fixation for tumor prosthesis (biomechanical study), *abstracts book of 29th annual meeting of the European Musculo-Skeletal Oncology Society & 17th Nurse and Allied Professions Group Meeting*, La Baule, France, May 25-27, 2016, Abstract ID : 1430. Available from: https://www.emsos.org/images/downloads/2016_EMSOS-Booklet.pdf. (Особистим внеском автора є розроблення концепції

екстракортикальної системи фіксації ендопротеза проксимального відділу плечової кістки, аналіз та узагальнення результатів).

Апробація матеріалів дисертації

Основні результати наукових досліджень викладено на XV з'їзді ортопедів-травматологів України (Дніпропетровськ, 2010), XII з'їзді онкологів України (Судак, 2011), XV Міжнародному медичному конгресі студентів та молодих учених (Тернопіль, 2011), науково-практичній конференції «Лікування травм та захворювань верхньої кінцівки», (Київ, 2012), II міжнародному медичному конгресі «Впровадження сучасних досягнень медичної науки в практику охорони здоров'я України» (Київ, 2013), XVI з'їзді ортопедів-травматологів України (Харків, 2014), конференції «Сучасні дослідження в ортопедії та травматології» (Другі наукові читання пам'яті акад. О.О. Коржа) (Харків, 2014), Науково-практичній конференції «Лікування травм та захворювань верхньої кінцівки» (Рівне, 2014), 27th annual meeting of the European Musculo-Skeletal Oncology Society (Відень, 2014), 28th annual meeting of the European Musculo-Skeletal Oncology Society (Афіни, 2015), Asia Pacific Musculoskeletal Tumor Society (Сінгапур, 2016).

Структура та обсяг дисертації

Дисертація викладена українською мовою на 181 сторінці. Робота містить вступ, аналітичний огляд літератури, розділ «Матеріал і методи досліджень», три розділи власних досліджень, аналіз й узагальнення результатів, висновки, список використаної літератури з 153 джерел, із яких 52 викладені кирилицею та 101 – латиницею. Робота ілюстрована 17 таблицями, 49 рисунками.

РОЗДІЛ 1
СУЧАСНІ МОЖЛИВОСТІ ХІРУРГІЧНОГО ЛІКУВАННЯ ХВОРИХ ІЗ ПУХЛИНАМИ ПРОКСИМАЛЬНОГО ВІДДІЛУ ПЛЕЧОВОЇ КІСТКИ

1.1 Епідеміологія та діагностика пухлин проксимального відділу плечової кістки

На сьогодні питання лікування хворих на пухлини проксимального відділу плечової кістки, не дивлячись на поширеність уражень цієї локалізації та велику кількість способів лікування, залишається актуальним. Це пов’язано, по перше, із тим, що верхня кінцівка є основним органом праці і її втрата або зниження функції призводить до стійкої інвалідизації хворого та проблем соціальної реабілітації, по друге, — усі розроблені методи лікування мають і позитивні, і негативні властивості. Отже, хірургічне лікування хворих на пухлини ПВПК досі залишається актуальним питанням для практичної медицини.

За даними літератури, ПВПК — одна з найчастіших локалізацій ураження пухлинами та посідає третє місце після кісток, які утворюють колінний суглоб, і проксимального відділу стегнової кістки [1, 32, 42, 62, 73, 78, 80, 111, 112, 130, 133, 138]. За нозологіями пухлин, по даним багатьох авторів, розподіл такий: остесаркома, хондросаркома, злоякісна фіброзна гістіоцитома, метастатичне ураження тощо.

Діагностика пухлинних уражень ПВПК, як і інших локалізацій, має бути комплексною та послідовною.

Необхідно спочатку провести ретельний збір анамнезу захворювання, де особливу увагу приділилити характеру больового синдрому, чинникам, які сприяють погіршанню або покращенню самопочуття, важливо виділити фактори, які вперше призвели до виникнення скарг.

Після збору анамнезу досліджують загальний і локальний статус пацієнта. Пальпаторно оцінюють щільність новоутворення, його зв’язок з

прилеглими м’якими тканинами та кісткою, температурну реакцію над новоутворенням та ураженого сегменті загалом, оцінюють судинний малюнок і колір шкіри, стан м’язів. Обов’язково вимірюють обсяг пасивних і активних рухів у суміжних суглобах ураженої кінцівки з порівнянням із контралатеральним сегментом.

Найпоширенішим інструментальним методом діагностики кісткової патології є рентгенологічне дослідження, яке дає змогу визначити локалізацію вогнища, його розміри, структуру, характер країв, наявність періостальної реакції та патологічного перелому.

Ультразвукова діагностика допомагає уточнити розміри м’якотканинного компонента навколо ураження та наявність судин, які живлять новоутворення.

КТ сьогодні є невід’ємною частиною діагностики пухлин скелета і дає можливість визначити точні розміри пухлини, її структуру, наявність поширення пухлини каналом ураженої кістки, прорив вмісту пухлини до м’яких тканин. Комбіноване використання КТ та ангіографії допомагає не лише чітко визначити живлячі пухлину судини, а й візуалізувати магістральні судини кінцівки, їх стан і відстань до новоутворення.

МРТ використовують для чіткішого визначення розмірів м’ягкотканинного компонента і його структури.

Остеосцинтіграфія – метод радіонуклідної діагностики, який засований на введенні в організм пацієнта тропного до кісткової тканини радіофармацевтичного препарату і подальшої реєстрації його розподілу та накопичення в скелеті за допомогою гамма-випромінювання ізотопу, що входить до складу препарату. Реєстрацію розподілу радіофармацевтичних препаратів проводять за допомогою гамма-камери. Метод цікавий здатністю виявляти не структурні, а функціональні зміни в кістках скелета, що уможливлює діагностику мультифокальних пухлинних і метастатичних уражень.

Окремо слід сказати про патоморфологічне дослідження, яке в

діагностиці пухлин кісток відіграє вирішальну роль. Клінічна симптоматика пухлинного ураження кісток за умов різних гістологічних типах доволі одноманітна та не може бути критерієм встановлення діагнозу. Спираючись на рентгенологічну картину часто можна припустити діагноз, але цього замало, бо для вибору лікування необхідно знати не лише гістологічний тип новоутворення, а й ступінь злоякісності.

Для отримання гістологічного матеріалу виконують біопсію — пункційну за допомоги голки, трепан-біопсію чи відкриту. Зазвичай за допомогою голки не вдається вилучити достатню кількість матеріалу, а відкриту біопсію виконують, здебільшого, у разі м’якотканинного ураженя. Крім того, у випадку відкритого способу забору матеріалу значно підвищується ризик контамінації прилеглих тканин патологічними клітинами. «Золотою серединою» є біопсія за допомогою трепана. Для цього під загальним знеболюванням з урахуванням майбутнього хірургічного доступу для видалення пухлини за допомогою трепана беруть декілька фрагментів тканини з вогнища. Найінформативніша ділянка пухлини для гістологічного дослідження – межа між здоровою та ураженою тканинами, водночас у центрі пухлини нерідко трапляється скупчення некротизованих клітин, за якими встановити діагноз може бути доволі складно.

1.2 Класифікації пухлин кісток

Для чіткішого розуміння проблеми діагностики та лікування новоутворень онкологи розробили, а потім удосконалили різноманітні класифікації пухлин — гістологічні, клінічні та хірургічні.

Гістологічна класифікація пухлин кісток третього видання прийнята ВООЗ у 2002 році й містить нозологічні форми кісткових новоутворень [81]:

- Хрящові пухлини
- Остеогенні пухлини
- Фіброгенні пухлини

- Фіброгістіоцитарні пухлини
- Саркома Юїнга
- Гематопоетичні пухлини
- Гігантоклітинні пухлини
- Нотохордальні пухлини
- Судинні пухлини
- Гладенько-м’язові, ліпогенні, нейральні та епітеліальні пухлини
- Пухлини невизначеної природи
- Вроджені та спадкові синдроми

Ця класифікація дуже широко висвітлює патоморфологічну природу пухлин, але для клініцистів є не дуже ефективною, оскільки не відображає клінічну картину та поширеність патологічного процесу.

Для клінічного застосування Pierre Denoix розробив і запропонував класифікацію TNM [135].

У 1953 р. структуру системи TNM прийнято Комітетом із класифікації пухлин Всесвітнього протиракового союзу (International Union Against Cancer — UICC), а перше видання було у 1968 році. Після цього класифікацію кілька разів доповнювали та у 2002 році Всесвітній протираковий союз схвалив шосту редакцію TNM-класифікації злоякісних пухлин [86, 89, 150].

Для описування анатомічного поширення злоякісної пухлини використовують категорії T (tumour), N (nodulus), M (metastasis): T — первинна пухлина, локалізована в одному з органів; N — наявність або відсутність метастатичного ураження в реґіонарні лімфатичні вузли; M — наявність або відсутність метастатичного ураження інших органів або інших груп. Для характеристики кожної з категорій до її символу додають цифрову індексацію: T0, T1, T2, T3, T4; N0, N1, N2, N3; M0, M1. Індексацію літерами використовують у разі діагностики пухлини на стадії *in situ* — Tis, за відсутності можливості оцінити поширення пухлини: X — «ікс» (TX, NX). Ступінь патогістологічної градації відіграє велику роль у разі класифікації саркоми м’яких тканин і кісток (GTNM). GX — ступінь диференціації не

може бути визначений; G1 — високодиференційована пухлина; G2 — помірно диференційована пухлина; G3 — низькодиференційована пухлина; G4 — недиференційована пухлина (табл. 1.1) [52].

Таблиця 1.1

Класифікація злоякісних пухлин TNM

Стадія	Пухлина (T)	Лімфовузол (N)	Метастаз (M)	Ступінь злоякісності (G)
IA	T1	N0	M0	G 1,2 низького ступеня
IB	T2	N0	M0	G 1,2 низького ступеня
IIA	T1	N0	M0	G 3,4 високого ступеня
IIB	T2	N0	M0	G 3,4 високого ступеня
III	T3	N0	M0	Будь-який G
IVA	Будь-який T	N0	M1a	Будь-який G
IV B	Будь-який T	N1	Будь-який M	Будь-який G
	Будь-який T	Будь-який N	M1b	Будь-який G

У країнах СНД прийнята до використання клініко-статистична класифікація. Згідно з нею, хворих розподіляють на так звані клінічні групи, які відображають можливість проведення лікування. До першої клінічної групи належать пацієнти з підозрою на рак (Іа) і з передраковими захворюваннями (Іб), до другої — хворі на рак, яким призначають протипухлинне лікування (хірургічне, променеву або хіміотерапію). У випадку, коли планується радикальне лікування, виділяють клінічну групу IIа. Третя група — це практично здорові особи, які після радикального лікування не мають ознак хвороби. Четверта клінічна група — це хворі, яким надається симптоматичне і паліативне лікування у зв’язку з метастатичним ураженням, розпадом пухлини, кахексією, больовим синдромом тощо [6, 28].

У 1980 році W. Enneking запропонував хірургічну класифікацію злоякісних пухлин опорно-рухової системи. Створення цієї класифікації мало декілька цілей: планування обсягу лікування, уявлення про прогноз захворювання, надання допомоги в оцінюванні результатів лікування, сприяння зав'язкам між хірургами і ортопедами та подальшому вивченню злоякісних пухлин людини (табл. 1.2) [87, 71].

Таблиця 1.2

Хірургічна класифікація злоякісних пухлин опорно-рухової системи за W. Enneking

Стадія	Ступінь злоякісності	Локалізація	Метастази
IA	Низький (G1)	У межах кістки (T1)	Немає (M0)
IB	Низький (G1)	За межами кістки (T2)	Немає (M0)
IIA	Високий (G2)	У межах кістки (T1)	Немає (M0)
IIB	Високий (G2)	За межами кістки (T2)	Немає (M0)
III	Будь-який (G)	Будь-яка (T)	Місцеві або віддалені (M1)

Використовуючи вказані засоби діагностики та класифікації можна чітко скласти певну картину захворювання, розробити ефективний план лікування хворого й отримати гарний онкологічний і ортопедичний результати.

1.3 Методи хірургічного лікування хворих із пухлинами проксимального відділу плечової кістки

Серед усіх пухлин кісток ураження проксимального відділу плечової кістки займає третє місце, близько 15 %, а серед кісток верхньої кінцівки — перше [1, 32, 42, 51, 112].

Метою хірургічного втручання є видалення пухлини та максимальне повернення хворого до звичного йому життя, соціально-побутова та

психологічна реабілітація, але більшість новоутворень потребують широкої резекції проксимального відділу плечової кістки і можуть призвести до стійкої інвалідизації хворого

Основою всіх хірургічних методик на рівні плечового поясу, незалежно із заміщенням післярезекційного дефекту чи без нього, є операція Тіхова-Лінберга з певними модифікаціями.

У класичному виконанні операція Тіхова-Лінберга включає, окрім резекції проксимального відділу плечової кістки і тотального видалення лопатки, ще й резекцію дельтовидного м’яза, що призводить до неможливості відведення й згинання в плечовому суглобі та зниженню функціональності верхньої кінцівки.

Саме тому розробка нових та удосконалення наявних методик хірургічних втручань у ділянці плечового поясу і на сьогодні є одним із пріоритетних завдань онкоортопедів.

1.3.1 Екзартикуляція на рівні плечового суглоба

Екзартикуляції та ампутації були стандартним методом лікування пухлин кісток у першій половині XX сторіччя, коли локальні видалення пухлин і широкі резекції призводили до значної кількості рецидивів, які подекуди сягали 60-90 %, а 5-річна виживаність не перебільшувала 20 %, більшість пацієнтів умирали від метастазів у легені. Розширення хірургічного втручання до екзартикуляціїї дало тоді змогу знизити кількість локальних рецидивів на 5-25 %. На той час ампутації та екзартикуляції дозволяли досягти локального контролю над пухлиною скелета і цей вибір хірургічного лікування був заснований на клінічному досвіді та спостереженнях онкоортопедів як найбільш ефективний у лікуванні злоякісних пухлин кісток скелета.

Для більш структурованого підходу до виконання цього хірургічного втручання була розроблена операція Тіхова-Лінберга, яка передбачала

резекцію дельтовидного м’яза та видалення не лише ураженої частини кістки, а й усієї лопатки (рис. 1.1)

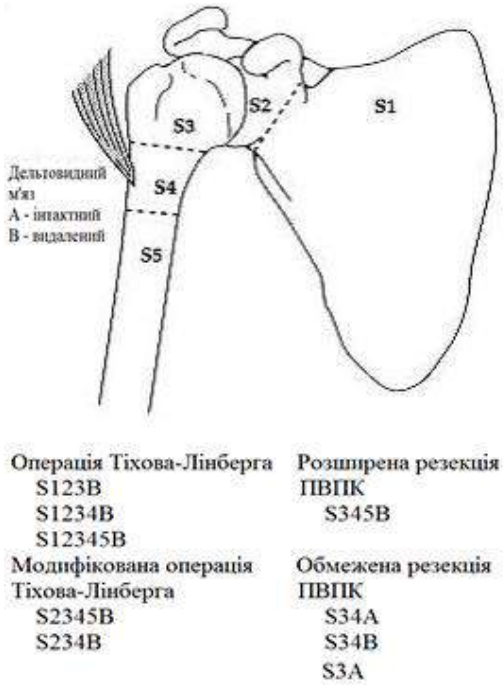

Рис. 1.1. Класифікація видів резекції Musculoskeletal Tumor Society (MSTS) [72].

У процесі досліджень і накопичення досвіду методика резекції за Тиховим-Лінбергом доповнювалася та модифікувалася.

М. Малауер запропонував свою класифікацію резекцій вказаної локалізації, де перші три типи не передбачають резекцію дельтовидного м’яза [112], що дає змогу хоча б частково зберегти функцію в плечовому суглобі (рис 1.2).

Проте на фоні порівняно добрих онкологічних результатів, ампутації й екзартикуляції призводили до низки ускладнень. Серед них — глибокий некроз м’яких тканин у ділянці хірургічного втручання, інфекційні ускладнення, невріноми та фантомні болі в кінцівці. Окремо потрібно зазначити, що хворі, яким виконано екзартикуляції на рівні плечового суглоба, мали досить серйозні психологічні проблеми, пов’язані як із косметичним дефектом, так і з соціально-побутовою реабілітацією.

Рис. 1.2. Класифікація резекцій на рівні плечового поясу за М. Малауер.

1.3.2 Широка резекція проксимального відділу плечової кістки без заміщення кістково-суглобового дефекту

Першочерговою ціллю онкоортопеда є абластичне видалення ураженої частини кістки, а вже вторинною — реконструкція кісткового дефекту ПВПК, оскільки навіть за наявності дефекту функція ліктьового суглоба та кисті не страждає.

Зазвичай не заміщують дефект ПВПК за декількох причин: великий м’якотканинний компонент пухлини, видалення якого призводить до втрати значної частини *m. deltoideus* та *n. axillaris* (тип 1B за М. Малауер [112]), що унеможливлює активне відведення та згинання в плечовому суглобі; поганий онкологічний прогноз хворого, де втручання носить паліативний характер;

неможливість встановити імплантат за технічними або соціальними обставинами тощо [128].

1.3.3 Широка резекція проксимального відділу плечової кістки з заміщенням дефекту ало- й автотрансплантатами

Одним із методів заміщення кісткових дефектів є ало- та аутопластика [42]. У 1908 році E. Lexer звітував про виконані чотири операції з приводу пухлин кісток, де він використовував для заміщення кісткових дефектів алотрансплантати [68, 109]. За 2 роки F. Bauer дійшов висновку, що заморожування є гарним методом консервування трансплантатів, а в той самий час, W. Kaush встановив, що використання автотрансплантатів ефективніше, ніж алотрансплантатів [61, 104]. Такий бурхливий науковий прогрес у трансплантації логічно спричинив відкриття кісткових банків — на Кубі у 1942 році, в Едінбурзі в 1953 [77, 99, 148]. У 1955 році C. E. Ottolenghi з Аргентини, F. F. Parrish із США та Волков із Радянського союзу сповістили о своїх результатах використання алотрансплантатів [121, 124, 147]. В інституті ім. проф. М .І. Ситенка у 1962 році був створений свій кістковий банк для консервування та зберігання трансплантатів, що значно збільшило арсенал хірургів у лікуванні кісткових пухлин [36]. Кількість таких втручань значно збільшилась після серії доповідей H. J. Mankin і співавт. [114, 115, 116, 134].

Використання структурних алотрансплантатів дає змогу анатомічно заміщувати великі кісткові дефекти та достатньо відновлювати функцію плечового суглоба, а великі кісткові банки дають можливість максимально точно підбирати кісткові трансплантати будь-якого розміру незалежно від локалізації [83, 120, 128].

У разі резекції ПВПК типу В, коли видаляється значна частина дельтовидного м’яза, часто за допомогою кісткових авто- чи алотрансплантатів виконують артродезувальні втручання, тобто замість відновлювання

плечового суглоба, який не буде функціональним в умовах відсутності м’язів та, зазвичай, *n. axillaris*, заміщують післярезекційний дефект так, щоб отримати зрощення між плечовою кісткою та лопаткою й отримати тораколопаточковий суглоб. У подальшому часткові активні рухи в плечі виконуються завдяки м’язам лопатки [29]. Для заміщення дефекту найчастіше використовують малогомілкову кістку через її довжину та міцність [54]. Після видалення пухлини автотрансплантатом із проксимальної частини малогомілкової кістки заміщують дефект ПВПК кінець у кінець до спилу плечової кістки дистальним кінцем і обробленої суглобової поверхні лопатки проксимальним кінцем і фіксують Г-образною пластиною. Інші автори віддають перевагу методу «clavicula pro humero», де як автотрансплантат використовують ключицю [105, 123, 149].

Окремо треба сказати про васкуляризовані кісткові автотрансплантати. Уперше в 1905 році для заміщення кісткового дефекту використано автотрансплантат малогомілкової кістки на живлячій ніжці [37]. Мотивація цього рішення полягала в тому, що за наявності власного кровопостачання перебудова такого трансплантата буде швидшою, а зрощення з материнською кісткою скорішим завдяки кровопостачанню обох кісток [129]. Окрім порівняно швидкої перебудови та зрощення трансплантата, треба зазначити, що використання васкуляризованої кістки знижує ризик інфекційних ускладнень [117].

Не зважаючи на складність хірургічних втручань, які потребують значного досвіду і використання спеціального обладнання, значну кількість ускладнень з боку імплантата і розбіжності в поглядах, у літературі часто зустрічаються роботи, присвячені заміщенню післярезекційних пухлинних дефектів ПВПК васкуляризованими трансплантатами [64, 82, 107, 120, 151, 152].

Однак за наявності великого досвіду в цій галузі досі спостерігають велику кількість ускладнень після виконання кістково-пластичних хірургічних втручань, серед яких незрощення, розсмоктування, переломи,

нестабільність трансплантата і глибокі інфекції, які обумовлюють виконання додаткових ревізійних операцій та нерідко видалення трансплантата і зміни методу заміщення дефекту.

Розсмоктування трансплантата зазвичай спостерігають через 2 роки після хірургічного втручання і становить до 75 % від всіх ускладнень [95, 125]. Деякі автори розсмоктування пов’язують зі слабким імунологічним статусом хворого в разі злоякісної пухлини і проведення поліхіміотерапії [47]. Ще однією причиною може бути недостатнє живлення. Зазвичай судини проростають у донорську кістку на глибину до 3 см і за наявності великого трансплантата не відбувається його повноцінна реваскуляризація і, відповідно, перебудова, що призводить до розсмоктування, патологічних переломів і незрощення [91, 125].

Також із недостатньою реваскуляризацією трансплантата пов’язують глибокі нагноєння, що нерідко виникають через 1-1,5 років після операції. За відсутності судин у середній третині трансплантата порушується гемоциркуляція, виникає набряк у кістковомозковому каналі й скупчення рідини провокує інфекційне ускладнення [38].

Окрім репараційних чинників інфекційних ускладнень, є і суто хірургічні. До них можна віднести тривалість втручання, встановлення імплантата, імунологічний стан хворого (за наявності злоякісної пухлини) і його подальше комбіноване лікування, наявність гематоми в зоні втручання, дефект м’яких тканин і, відпоідно, недостатнє закриття трансплантата тощо. За даними різних авторів, глибокі інфекції сягають 20 % ускладнень після ало- чи автопластики. [3, 76, 91].

Не дивлячись на велику кількість способів заміщення післярезекційних дефектів кістковими трансплантатами, накопичений великий досвід у цьому напряму та значний відсоток гарних результатів, кістково-пластичні методи не можуть задовільнити всіх потреб з оглядом на кількість ускладнень з боку імплантата і функціональні результати. Ці питання обумовлюють пошуки нових способів заміщення кістково-суглобових дефектів.

1.3.4 Широка резекція проксимального відділу плечової кістки зі заміщенням дефекту ендопротезом

Ендопротезування як метод заміщення великих післярезекційних дефектів сьогодні користується найбільшою популярністю. Обумовлено це тим, що використовуючи ендопротези можна заміщувати кістково-суглобові дефекти будь-якої довжини та локалізації, пришвидшувати реабілітацію хворого, отримувати гарні функціональні результати. З огляду на те, що близько 85 % пухлин вражають кістки навколо великих суглобів (кістки, які утворюють колінний суглоб, проксимальний відділ стегнової кістки та проксимальний плечової), використання ендопротезів є методом вибору для заміщення післярезекційних пухлинних дефектів [1, 12, 63, 112, 139].

Перше повідомлення про ендопротезування ПВПК датується 1893 роком, коли хірург Jules E. Pean в Парижі використав саморобний ендопротез, виготовлений з гуми та платини, для заміщення післярезекційного кісткового дефекту 37-річному хворому на кістковий туберкульоз. Ендопротез був прикріплений до суглобового виростка лопатки і дистального відділу плечової кістки за допомогою дротів. У результаті отримано добрий функціональний результат, але імплантат був вимушено видалений через інфекційні ускладнення [110].

За понад 100 років розроблено й удосконалено значну кількість моделей ендопротезів, серед яких можна виділити систему MUTARS фірми IMPLANTCAST (Німеччина). За допомогою неї можна заміщувати дефекти будь-якої локалізації, а наявність модулів різної довжини допомагає в реконструкції великих кісткових дефектів. Також модульність цієї системи дає змогу за необхідності виконувати ревізійні втручання, видаляти чи замінювати деякі компоненти ендопротеза, а розроблена система Xpand (телескопічний модуль, який зростає) уможливлює виконання реконструктивно-відновлювальних операцій дітям із незакінченим процесом

росту без необхідності чергових хірургічних втручань для подовження ендопротеза [11, 85, 97,106, 126].

Аналогічні системи розроблені в США — GMRS «Stryker», Канаді – Modular Replacement System Prostheses [55].

В Україні впроваджені власні системи для заміщення кістково-суглобових дефектів: СІМЕКС – Система Індивідуального Модульного Ендопротезування Кісток та Суглобів (Харків), та ендопротези «Інмед» (Київ) [22, 29].

Маючи багато переваг, ендопротезування як сучасний метод заміщення післярезекційних дефектів кісток не позбавлене певних недоліків. Основними ускладненнями в разі заміщенн дефектів металевими імплантатами є інфекційні (парапротезна інфекція), перелом ендопротеза, асептичне розхитування ніжки ендопротеза та перипротезний перелом кістки [56, 111, 153]. E.R. Henderson та співавт. [93] розробили сучасну класифікацію ускладнень, які трапляються за умов заміщення післярезекційних пухлинних дефектів (табл. 1.3).

Найпоширенішим ускладненням, понад 30 % відсотків [101, 103], є парапротезна інфекція, яка сягає понад 70 % серед усіх ускладнень вказаного методу [58, 136]. Із розвитком ендопротезування лікарі дедалі частіше стикались із парапротезною інфекцією, що спричинило значний прогрес у лікуванні цього виду ускладнення. Основою лікування є використання антибіотиків, чутливих до мікроорганізмів, які викликали ускладнення, та місцевого впливу на вогнище запалення [98]. Основні принципи викладені багатьма авторами, серед них антибіотикотерапія з хірургічною обробкою рани без видалення імплантата; одно- чи двохентапне хірургічне лікування вогнища запалення з видаленням імплантата і повторним ендопротезуванням у майбутньому, видалення імплантата і використання інших реконструктивних методик, найсучаснішою з яких є застосування насичених антибіотиками цементних спейсерів, [45, 101, 102].

Таблиця 1.3

Класифікація ускладнень у разі заміщення післярезекційних пухлинних дефектів (за E.R. Henderson та співавт. [93])

<table>
<tr><td rowspan="2">Тип рекон-струкції</td><td colspan="5">Ускладнення</td></tr>
<tr><td>із боку м’яких тканин</td><td>асептична нестабільність / незрощення</td><td>структурні ураження</td><td>інфекція</td><td>прогресування пухлини</td></tr>
<tr><td></td><td>Тип 1</td><td>Тип 2</td><td>Тип 3</td><td>Тип 4</td><td>Тип 5</td></tr>
<tr><td>Ендо-протез-ування</td><td rowspan="2">А – нестабільність/ ушкодження м’яких тканин

Б – наявність рани</td><td>А – рання асептична нестабільність

Б – пізня асептична нестабільність</td><td>А – перелом протеза

Б – перипротезний перелом</td><td rowspan="2">А – рання

Б – пізня</td><td rowspan="2">А – кістки

Б – м’якотканинний рецидив</td></tr>
<tr><td>Кіст-ковий транс-плантат</td><td>А – гіпертрофічне незрощення

Б – гіпертрофічне незрощення</td><td>А – перелом фіксатора

Б – перелом кісткового трансплантата</td></tr>
</table>

Асептична нестабільність ендопротеза може виникнути як через 2 роки після операції (2-3 %), так і значно пізніше (до 50 %) за умов терміну спостереження за хворими після ендопротезування до 10 років. Домінуючою причиною розхитування ендопротеза є резорбція кісткової тканини навколо інтрамедулярної ніжки, яка призводить до послаблення структурного зв’язку між кісткою та імплантатом. Для зміцнення цього зв’язку використовують або кістковий цемент, або напилювання кераміки, що збільшує площу контакту ніжки з кісткою та стимулює остеоінтеграцію та остеокондукцію [67, 118, 146].

Нерідкими є ускладнення, пов’язані з власне ендопротезом. За понад 100 років використання штучних імплантатів для заміщення кістково-суглобових дефектів лікарі й інженери значно просунулись уперед. Робота велась у напряму вдосконалення дизайну ендопротезів і пошуку

найпридатніших матеріалів для їх виготовлення. Стосовно дизайну, найдоцільнішим вважають використання модульних конструкцій, які дозволяють заміщувати будь-які кісткові дефекти. Серед матеріалів для виготовлення імплантатів найпоширенішим є титан завдяки фізичним властивостям витримувати більший опір деформаціям у процесі використання ендопротеза, але значні навантаження іноді спричиняють перелом інтрамедулярної ніжки в «критичній зоні», тобто в місці контакту тіла ендопротеза з кісткою. У разі перелому імплантата хірурги вимушені виконувати ревізійні втручання, видаляти зламану ніжку, додатково обробляти канал кістки і встановлювати більшу за розмірами та довжиною, що призводить до послаблення кістки та повторної травми тканин, підвищення ризику інших ускладнень.

A. Shehadeh і співавт. [132] вивчили виживаність ендопротезів у разі заміщення післярезекційних дефектів, в тому числі ПВПК після видалення злоякісних і місцевоагресивних пухлин у період із 1980 по 2002 рр. Загалом у дослідженні взяли участь 232 пацієнти, із яких у 45 було ураження ПВПК. Термін спостереження становив 10 років, розглядали ускладнення з боку ендопротеза — асептичну нестабільність і перелом імплантата. Отримані результати свідчать, що виживаність ендопротезів у перші 5 років становила 87 %, у терміні 10 років кількість ускладнень сягала 22 %.

Дещо кращі результати отримав T. Teunis і співавтю [137], які у 2014 р. дослідили ускладнення з боку ендопротеза за даними декількох клінік із мінімальним терміном спостереження 2 роки. Розглянуто 341 хворого, яким виконано заміщення післярезекційного дефекту ПВПК ендопротезом. За результатами дослідження більш ніж у 15 % випадків хірургам доводилось виконувати ревізійні втручання через ускладнення, пов’язані з імплантатом – асептичну нестабільність, перелом ніжки ендопротеза та перипротезний перелом.

Таким чином, на сьогодні найпоширенішим способом лікування хворих на пухлини кісток є ендопротезування, яке дає змогу в короткий строк

відновити функцію ураженої кінцівки. Проте, не дивлячись на значний розвиток онкоортопедії, наявність великої кількості способів відновлення кістково-суглобових дефектів, відсоток ускладнень (нестабільність і перелом ендопротеза) залишається доволі високим, що робить необхідним подальше вивчення, удосконалення наявних методів ендопротезування та розробки нових.

На нашу думку, рішенням проблем розхитування ніжки ендопротеза, її перелому та перипротезних переломів може бути застосування додаткової системи фіксації імплантата. Ідея полягає в тому, щоб використовувати комбінацію інтрамедулярного та екстракортикального кріплення ендопротеза. Екстракортикальна фіксація у вигляді трьох пластин, виготовлених із того самого матеріалу, що й імплантат, і вкритих шаром кераміки для утворення кістково-керамічного блоку, міцно закріплюється до тіла ендопротеза та щільно охоплює кістку по зовнішній поверхні. Таким чином, навантаження, яке провокує розхитування та перелом ніжки, буде частково розподілятися на додаткову систему кріплення і завдяки чому буде зменшуватися вірогідність періпротезного перелому.

1.4 Резюме

Кістково-пластичні методи біореконструкції проксимального відділу плечової кістки не задовольняють усіх потреб онкоортопедії з огляду на кількість ускладнень із боку трансплантата (до 75 %) і незадовільних функціональних результатів. На сьогодні день найперспективнішим способом лікування хворих на пухлини кісток є модульне пухлинне ендопротезування, яке дає змогу заміщувати дефекти будь-якого розміру та в короткий строк відновлювати функцію ураженої кінцівки. Але кількість ускладнень із боку ендопротеза (нестабільність, перипротезний перелом і перелом ендопротеза) залишаються високими (до 22 %) і потребують

подальшого вивчення, удосконалення старих і розроблення нових різновидів ендопротезування та впровадження їх у практику.

За матеріалами розділу опубліковано:

[21] Вырва, О. Е., Бурлака, В. В., **Михановский Д. А.** (2011). Индивидуальное эндопротезирование при лечении злокачественных опухолей костей верхней конечности. *Ортопедия, травматология и протезирование, 2* (583), 71-75. doi: https://doi.org/10.15674/0030-59872011271-75.

[142] Vyrva, O., Golovina, Ya., Burlaka, V., Baev, V., Shevchenko, I., Malyk, R., **Mikhanovsky**, **D.,** Golovina, O., Vyrva, O., Yutovets Yu. (2014). Indications and limits for modular endoprosthetic reconstruction by MUTARS implants in patients with malignant bone tumor (literature review). *Ортопедия, травматология и протезирование*, *4* (597), 128-134. doi: doi.org/10.15674/0030-598720144128-134.

РОЗДІЛ 2
МАТЕРІАЛ І МЕТОДОДИ ДОСЛІДЖЕННЯ

2.1 Матеріал дослідження

У клініці кісткової онкології ДУ «Інститут патології хребта та суглобів ім. проф. М.І. Ситенка НАМН України» з 2004 по 2017 роки перебували на лікуванні 12 хворих на пухлинне ураження проксимального відділу плечової кістки. Серед них 9 чоловіків і 3 жінки, середній вік становив 49,6 року (від 17 до 70 років), у 9 випадках ураження локалізовано в верхній третині плечової кістки, у 3 була залучена середня третина, частіше пухлиною була вражена права плечова кістка – 9 із 12 випадків. Розподіл за нозологіями бувтаким: метастатичне ураження (МУ) – 6, остеосаркома (ОС) – 4, хондросаркома (ХС) – 1, злоякісна гігантоклітинна пухлина (ЗГКП) – 1.

Усім пацієнтам виконані хірургічні втручання — широку резекцію пухлини та заміщення післярезекційного дефекту індивідуальним модульним ендопротезом «СІМЕКС» ТОВ «Інмайстерс» м. Харків (патент України на корисну модель № 83345) [13, 14]. Трьом пацієнтам (25 %) установлено ендопротез з виключно інтрамедулярною системою фіксації, комбіновану фіксацію (інтрамедулярну і накісткову) використано в 9 пацієнтів (75 %). Поліхіміотерапія за відповідними схемами проведена 5 (41,5%) хворим (ОС, ЗГКП).

План дисертаційного дослідження та відповідність його проведення сучасним вимогам юіоетики ухвалено позитивним рішенням комітету з біоетики при ДУ «ІПХС ім. проф. М.І. Ситенка НАМН» (протоколи № 111 від 10.12.2012 р., № 168 від 04.09.2017 р.).

2.2 Клінічні та рентгенологічні методи

Клінічне обстеження хворих на пухлини проксимального відділу плечової кістки здійснювали за загальновідомими методиками [39]. Під час обстеження звертали увагу на скарги, термін їх виникнення, анамнез хвороби

і життя хворого, також виконували лабораторні та інструментальні дослідження. Зазвичай основною скаргою хворих був біль у верхній третині плеча, який посилювався під час рухів у плечовому суглобі. Іноді біль посилювався у нічний час. Також було обмеження рухів у плечовому суглобі. Приділяли увагу раніше проведеному лікуванню та його ефективності.

Огляд передбачав оцінювання об’єму кінцівки в зоні ураження в порівнянні з контралатеральною, наявність м’якотканинного компоненту пухлини, рухливість м’яких тканин навколо ураженого сегмента, колір та еластичність шкіри, сили м’язів верхньої кінцівки.

Визначали обсяг рухів у плечовому суглобі: згинання – розгинання, відведення – приведення та зовнішню і внутрішню ротацію. Для реєстрації отриманих даних під час вимірювання обсягу рухів використовували нуль-прохідний метод.

Хворим на пухлини проксимального відділу плечової кістки для візуалізації онкологічного процесу виконували телерентгенограми ураженого сегмента [35, 46]. За наявності раніше виконаних рентгенограм проводили порівняння з ними, що допомагало визначити динаміку змін у патологічному вогнищі. Для детальнішого вивчення пухлинного процесу всім хворим виконували комп’ютерну томографію ураженого плеча з ангіографією.

Під час аналізу отриманих результатів телерентгенографії та КТ оцінювали довжину пухлинного ураження сегмента; характер ураження – остепластичний, остеолітичний або змішаний; поширеність процесу кістковомозковим каналом; стан і цілісність кортикального шару кістки; наявність, розміри та локалізацію м’якотканинного компоненту пухлини; відношення до пухлини судин плеча та їх участь у патологічному процесі. Результати телерентгенографії та КТ використовували для розрахунку розмірів індивідуальних ендопротезів.

Для гістологічної верифікації діагнозу і визначення ступеня злоякісності пухлини усім хворим виконували закриту біопсію ураженого сегмента [70].

Із метою оцінювання функціональних результатів лікування пацієнтів на пухлини довгих кісток скелета, у тому числі і проксимального відділу плечової кістки, зазвичай використовують шкали MSTS (Musculoskeletal Tumor Society Score) та TESS (Toronto Extremity Salvage Score).

Шкала MSTS базується на 7 основних критеріях: обсяг рухів, біль, стабільність суглоба, деформація, сила, функціональна активність і емоційний стан. Кожен із критеріїв оцінюють від 0 до 5 балів, а суму балів за кожним із критеріїв ділять на максимально можливу (30 балів) і вираховують результат у відсотках. Градація результатів така: відмінний – від 75 до 100 %, хороший – від 70 до 74 %, середній – від 60 до 69 %, задовільний – від 50 до 59 %, незадовільний – менше ніж 50 %.

Шкала TESS розроблена для суб’єктивного оцінювання функціонального стану хворого і представляє собою анкету, яку пацієнт заповнює самостійно, відповідаючи на запитання. Анкета для оцінювання функціонального результату після лікування пухлин верхньої кінцівки складається із 31 питання. Суму балів ділять на максимальну можливу кількість і отримують результат у відсотках.

2.3 Експериментальні дослідження

2.3.1 Математичне моделювання системи «ендопротез – плечова кістка»

Метою цього дослідження було поглиблене вивчення навантажень, які виникають у системі «ендопротез – плечова кістка» в разі ендопротезування післярезекційного дефекту на прикладі заміщення верхньої третини плечової кістки, верхньої половини та проксимальних двох третин плечової кістки, та пошуку способів зміцнення системи кріплення ендопротеза до дистального відділу плечової кістки.

Ця ділянка була обрана для дослідження, оскільки, незважаючи на порівняно невисокі вагові навантаження, які діють на плечову кістку під час

активної функції, саме через складність рухів у плечовому суглобі на кістку припадають багатоплощинні навантаження.

Плечовий суглоб завдяки своїй унікальній формі й анатомічній будові серед усіх суглобів людини є самим мобільним. Він має три ступені свободи, що дозволяє виконувати рухи в трьох площинах у просторі: згинання – розгинання, відведення – приведення та ротаційні рухи. Згинання та розгинання виконуються в сагітальній площині по відношенню до поперечної осі. Згинання з великою амплітудою до 180°, яке в крайньому положенні можна вважати за відведення, що доповнюється одночасною ротацією. Розгинання з невеликою амплітудою, що дорівнює 45-50°. Відведення – рух верхньої кінцівки від тулуба у фронтальній площині. Повне відведення проходить три фази: 0°-60° відбувається лише за участі плечового суглоба; 60°-120° потребує підключення лопатково-грудного «суглоба»; 120°-180° — плечового суглоба, лопатково-грудного «суглоба» та нахилу тулуба в протилежний бік. Приведення во фронтальній площині з нейтрального положення механічно неможливе, тоскільки цьому перешкоджає тулуб, тому виконується в комплексі з розгинанням і є дуже незначним, чи зі згинанням і дорівнює 30°-45°. Обсяг ротаційних рухів у плечовому суглобі дорівнює 80° для зовнішньої ротації та 100°-110° — для внутрішньої, якщо за вихідне положення кінцівки прийняти 30° внутрішньої ротації, яке забезпечує рівновагу м'язів ротаторів і може називатися фізіологічним нейтральним положенням.

Під час функції на плечову кістку діють основні навантаження: розтягувальні, коли верхня кінцівка розташована вздовж тулуба; згинальні — коли плечовий суглоб знаходиться в положенні згинання чи відведення; ротаційні, під час виконання побутових дій, які потребують обертання плечової кістки в сагітальній чи фронтальній площині.

Ще однією особливістю досліджуваного сегмента є анатомічна форма плечової кістки. Якщо у верхній частині кістка має циліндричну форму з широким кістковомозковим каналом, то в дистальному вона змінюється на

тригранну зовні з доволі коротким і вузьким кістковомозковим каналом, що має принципове значення в разі необхідності ендопротезування проксимальних двох третин плечової кістки і немає змоги встановити імплантат із довгою та широкою інтрамедулярною ніжкою.

Недостатньо міцна фіксація ендопротеза в кісці потребує подальшого удосконалення старих і розробки нових методів його встановлювання. Для цього запропонована комбінована система фіксації імплантата, яка, окрім інтрамедулярної ніжки, містить додатковий елемент кріплення ендопротеза до кістки – 3 екстракортикальних пластини, які міцно закріплені до тіла ендопротеза і під час його встановлення щільно огортають кістку зовні, частково перерозподіляючи навантаження із зони переходу ендопротеза в кістку («критична зона») на себе.

Для проведення досліджень навантаження на розтягнення, згинання та на кручення розроблено вісім кінцево-елементних моделей системи «ендопротез – плечова кістка». Моделювали три варіанти резекції кістки на рівні верхній, нижній і середній третин (рис. 2.1).

Характеристики матеріалів, використаних у розрахунках моделей, узято з літератури і наведено в табл. 2.1.

Таблиця 2.1

Характеристики матеріалів [4]

Назва елемента	Матеріал	Модуль пружності, МПа	Коефіцієнт Пуассона	Межа міцності під час стискання, МПа
Плечова кістка	Кортикальна кістка	2000	0,29	145
	Губчаста кістка	200	0,3	10
Ендопротез	Титан	110000	0,3	235

Механічні розрахунки виконували з використанням методу кінцевих елементів [2, 33].

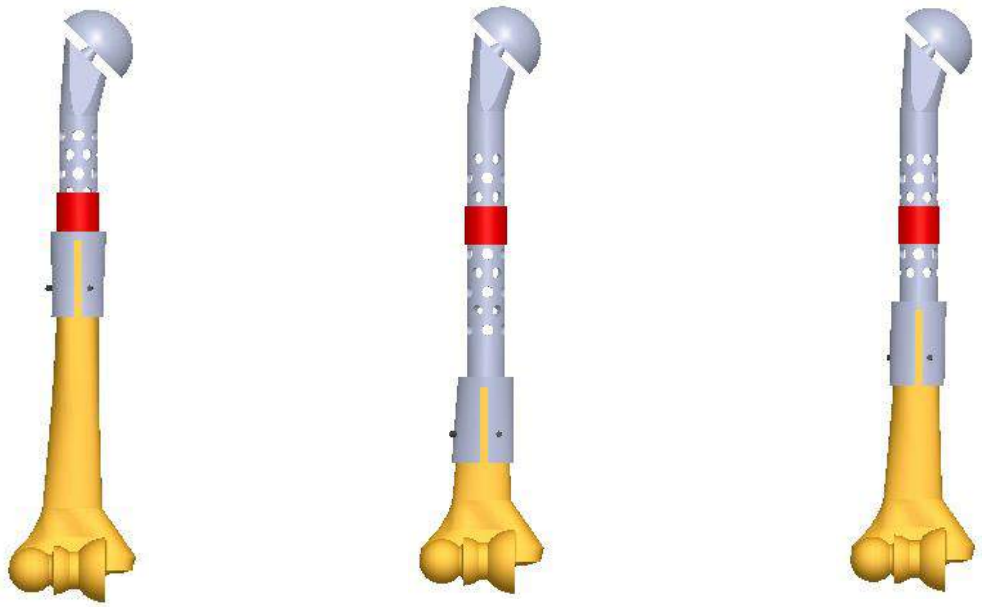

а б в

Рис. 2.1. Модель системи «ендопротез – плечова кістка» за різних рівнях резекції: верхні (а), нижня (б) і середня (в) третини.

Усі моделі містили елемент дистального відділу плечової кістки ендопротез її проксимального кінця. Модель ендопротеза складалась із головки *1*, діафізарної частини *2*, інтрамедулярного стрижня *3*, накісткових пелюстків *4* та блокувальних гвинтів *5* (рис. 2.2).

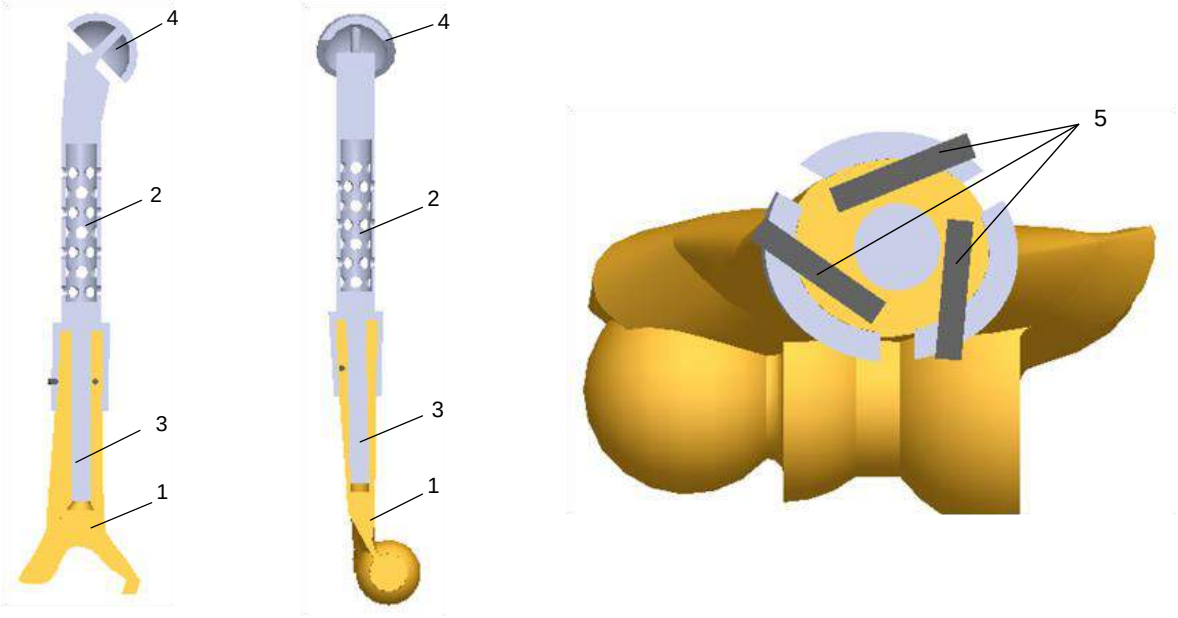

а б в

Рис. 2.2. Вид системи «ендопротез – плечова кістка» у розрізі: фронтальна (а), сагітальна (б) і горизонтальна проекція на рівні блокувальних гвинтів.

Крім того, були побудовані три моделі ендопротеза без накісткових пелюстків. Відповідно, в цих моделях відсутні блокувальні гвинти. Моделювали використання таких ендопротезів за умов трьох рівнів резекції кістки (верхня, нижня та середня третини). Зовнішній вигляд моделей представлено на рис. 2.3.

а б в

Рис. 2.3. Модель системи «ендопротез – плечова кістка» без накісткових пелюстків за різних рівнів резекції кістки: верхня (а), нижня (б) і середня (в) третини.

Усі моделі мали жорстке закріплення по краю головки ендопротеза та в середині його діафізарної частини. Зони закріплення відповідають місцям підшивки тканини, до якої прикріплюються м'язи плеча.

Ми досліджували напружено-деформований стан моделей під впливом двох видів навантажень — на розтягнення та згинання. Під час досліджень на розтягнення до дистального кінця плечової кістки прикладали силу, спрямовану вздовж вертикальної осі. Під час дослідження на згинання до дистального кінця плечової кістки прикладали силу, спрямовану перпендикулярно вздовж вертикальної осі системи «ендопротез – плечова

кістка». Схеми навантаження моделей на розтягнення та згинання наведені на рис. 2.4.

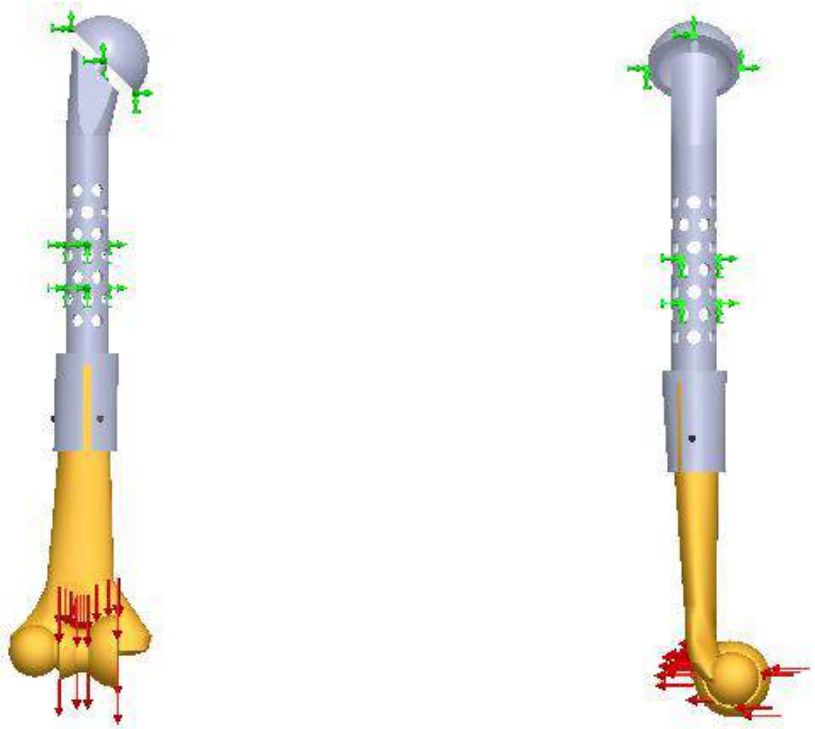

а б

Рис. 2.4. Схема навантаження моделі системи «ендопротез – плечова кістка»: а) розтягнення; б) згинання.

Для дослідження на кручення були побудовані дві окремі кінцево-елементні моделі системи «ендопротез – плечова кістка» з резекцією в середній третині, оскільки для зазначеного виду навантаження довжина важеля (відстань до зони резекції) не має значення. Модель мала жорстке закріплення по поверхні головки ендопротеза. До виростків плечової кістки прикладали протилежно спрямоване навантаження. Схема навантаження наведена на рис. 2.5.

2.3.2 Експериментальні та біомеханічні дослідження

Експериментальне дослідження спрямоване на обґрунтування доцільності використання додаткової накісткової системи фіксації ендопротеза.

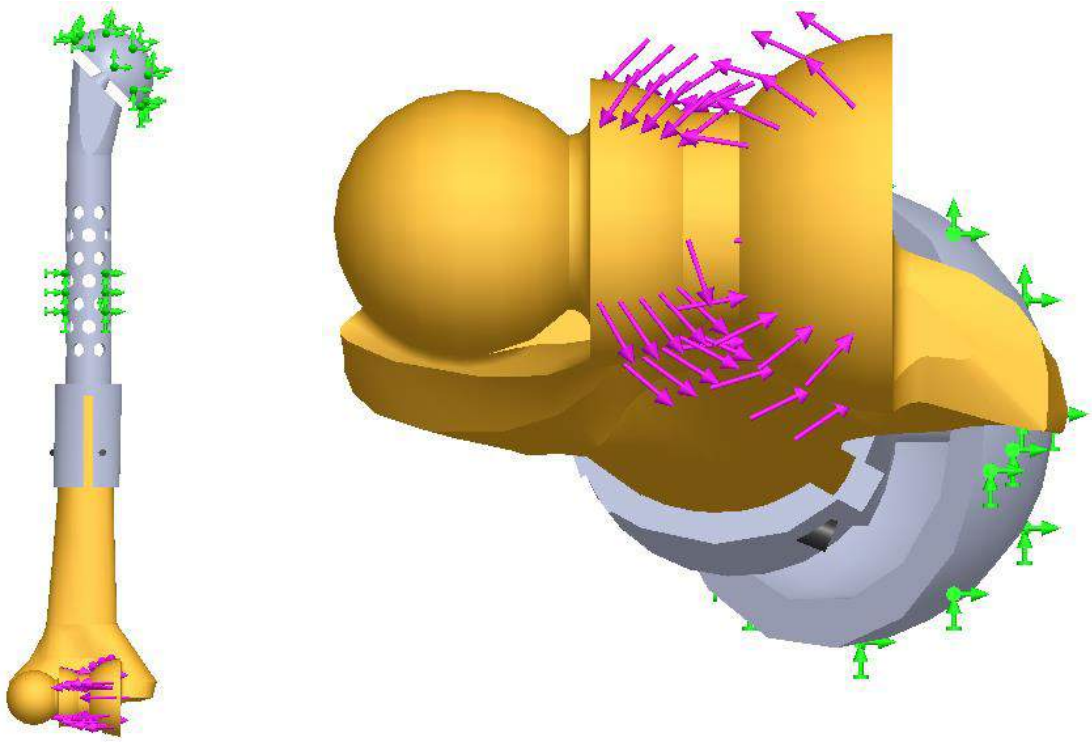

Рис. 2.5. Схема навантаження моделі на кручення.

Із урахуванням неможливості проведення експерименту на людях, експериментальне дослідження виконано на 20 нелінійних білих щурах 6-місячного віку популяції експериментально-біологічної клініки ДУ «ІПХС ім. проф. М.І. Ситенка НАМН».

Експеримент на щурах проведений із дотриманням вимог Європейської конвенції про захист хребетних тварин, що використовуються для дослідних та інших наукових цілей (Страсбург, 1986) та Закону України «Про захист тварин від жорстокого поводження» (ст. 26). Усі хірургічні втручання виконували в умовах асептики й антисептики під загальним знеболюванням: димедрол (10 мг/кг живої маси, внутрішньом’язово) і кетамін (50 мг/кг живої маси, внутрішньом’язово). Евтаназію щурів здійснювали шляхом передозування анестетика (кетамін, внутрішньом’язово).

В експерименті на щурах моделювали клінічну ситуацію після резекції пухлини діафіза довгих кісток і заміщення дефекту модульним ендопротезом.

Модель ендопротеза була створена на основі співставлення результатів попередньо проведених рентгенометричного та остеометричного досліджень

індивідуальних розмірів стегнових кісток у щурів аналогічного віку, статі та маси тіла. Визначали мінімальний і максимальний діаметр і довжину каналу діафіза кістки. За отриманими цифровими показниками розраховували розміри модулів ендопротеза: тіло конструкції — діаметр 4 мм, довжина 5 мм, 3 варіанти інтрамедулярних ніжок (діаметр×довжина — 1,8×5,0 мм; 1,9×6,0 мм; 2,0×7,0 мм). Експериментальним елементом конструкції була накісткова пластина з отворами (ширина 4 мм, довжина 5 мм, товщина 1 мм), яка кріпиться різьбовим способом до тіла ендопротеза та щільно прилягає до дистального фрагмента стегнової кістки після збірки конструкції (рис. 2.6).

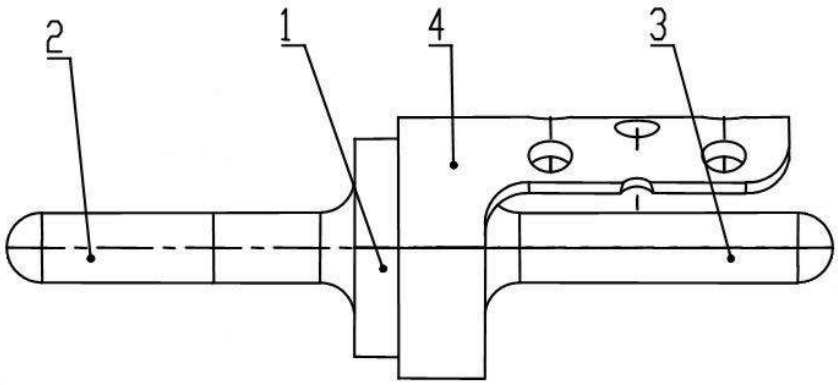

Рис. 2.6. Креслення модульного ендопротеза діафіза стегнової кістки щура: 1 — тіло ендопротеза; 2 — проксимальна інтрамедулярна ніжка; 3 — дистальна інтрамедулярна ніжка; 4 — накісткова пластина.

Зразки моделей модульного ендопротеза виготовлені з анодованого титану марки ВТ5 ГОСТ 19807-74. На поверхню модулів нанесене алюмооксидне (корундове) покриття (детонаційно-газовий метод, товщина 0,1 мм). Виробник експериментальних модульних зразків – ТОВ «ІНМАЙСТЕРС» (м. Харків, Україна) (рис. 2.7).

Тварини були розподілені на 2 групи – дослідну та контрольну (по 10 щурів у кожній). Заміщення кісткового дефекту у щурів *дослідної групи* виконували модульним ендопротезом з накістковою пластиною, у щурів *контрольної групи* був використаний аналогічний модульний ендопротез, але без накісткової пластини.

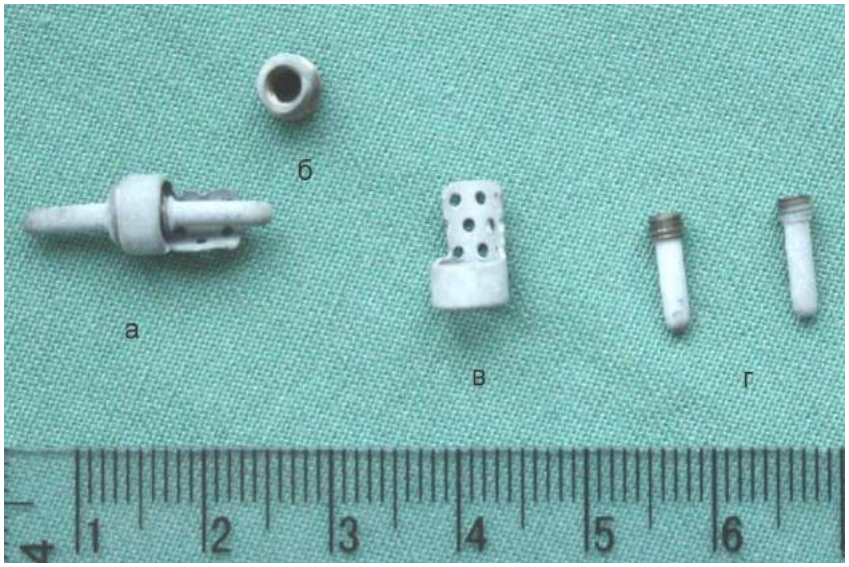

Рис. 2.7. Зовнішній вигляд експериментальних зразків модульного ендопротеза діафіза стегнової кістки щура: а) конструкція з накістковою пластиною у зібраному виді; б) тіло ендопротеза; в) накісткова пластина; г) дві інтрамедулярні ніжки.

Експериментальне моделювання кісткового дефекту діафіза стегнової кістки з імплантацією модульної конструкції.

Після обробки операційного поля спиртовим розчином із масовою часткою 5 % йоду латеральним доступом відкривали та міжм'язово виділяли ділянку діафіза лівої стегнової кістки. За допомогою циркулярної фрези проводили остеотомію середньої третини стегнової кістки (резекція під великим вертлюгом та через 5 мм дистально) (рис. 2.8, а). Кістковий фрагмент видаляли. У зв'язку з тим, що канал стегнової кістки у щурів в аксіальній площині має овальну форму, в проксимальному та дистальному фрагментах резектованої кістки короткий діаметр каналу доводили до розміру довгого (використовували стоматологічні циліндричні бори діаметром 1,8-2,0 мм залежно від розміру довгого діаметра каналу кістки і комплектували модульну конструкцію інтрамедулярнами ніжками відповідного діаметру). Після збірки модулів виконували заміщення кісткового дефекту конструкцією ендопротеза відповідно до групи

експерименту (рис. 2.8, б). Рану обробляли розчином пеніциліну, тканини пошарово ушивали шовковими нитками та обробляли шкірну рану спиртовим розчином із масовою часткою 5 % йоду.

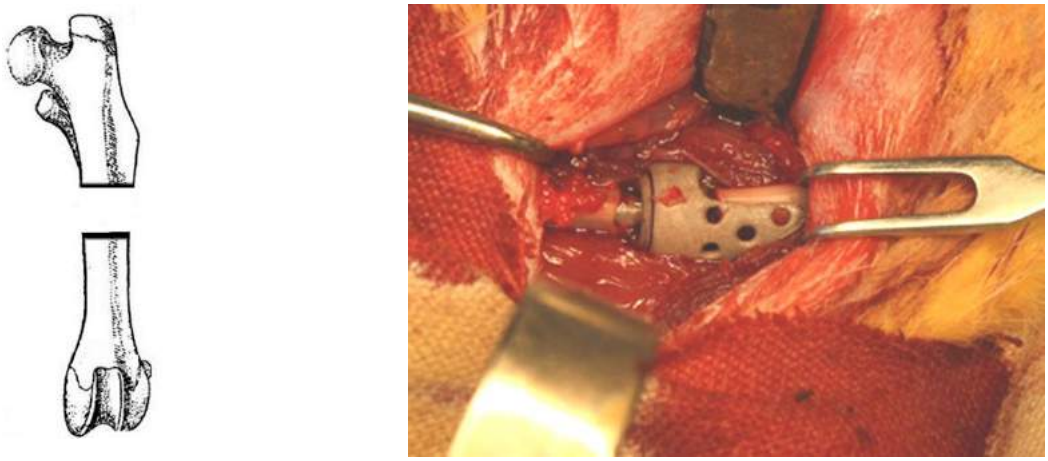

а б

Рис. 2.8. Схема розташування в діафізі стегнової кістки щура післярезекційного дефекту, змодельованого для імплантації досліджуваної модульної конструкції ендопротеза (а); зовнішній вигляд модульної конструкції з накістковою пластиною під час виконання хірургічного втручання (б).

Тварин виводили з експерименту через 3 міс. після імплантації. Після евтаназії у щурів видаляли оперовану стегнову кістку з модульною конструкцією та контралатеральну (неоперовану). Матеріал був переданий для дослідження в лабораторію біомеханіки.

Рентгенологічний метод. Рентгенологічний аналіз стану зони імплантації модульної конструкції ендопротеза проведено безпосередньо після хірургічного втручання та через 3 міс. Рентгенографію виконували в передньо-задній проекції за допомогою апарата РУМ-4М (відстань до об’єкту 85 см).

Біомеханічні методи. На базі лабораторії біомеханіки ДУ «ІПХС ім. проф. М.І.Ситенка НАМН України» проведено експериментальне дослідження міцності кріплення ендопротеза до діафіза стегнової кістки

щурів. Використано препарати 16 стегнових кісток щурів із встановленими титановими ендопротезами в діафізарній частині, а також, як група порівняння, досліджені препарати 16 контралатеральних (інтактних) стегнових кісток тих самих щурів.

Препарати стегнових кісток випробували на міцність під впливом двох видів навантаження – на згинання та розтягування. Схеми навантаження наведено на рис. 2.9.

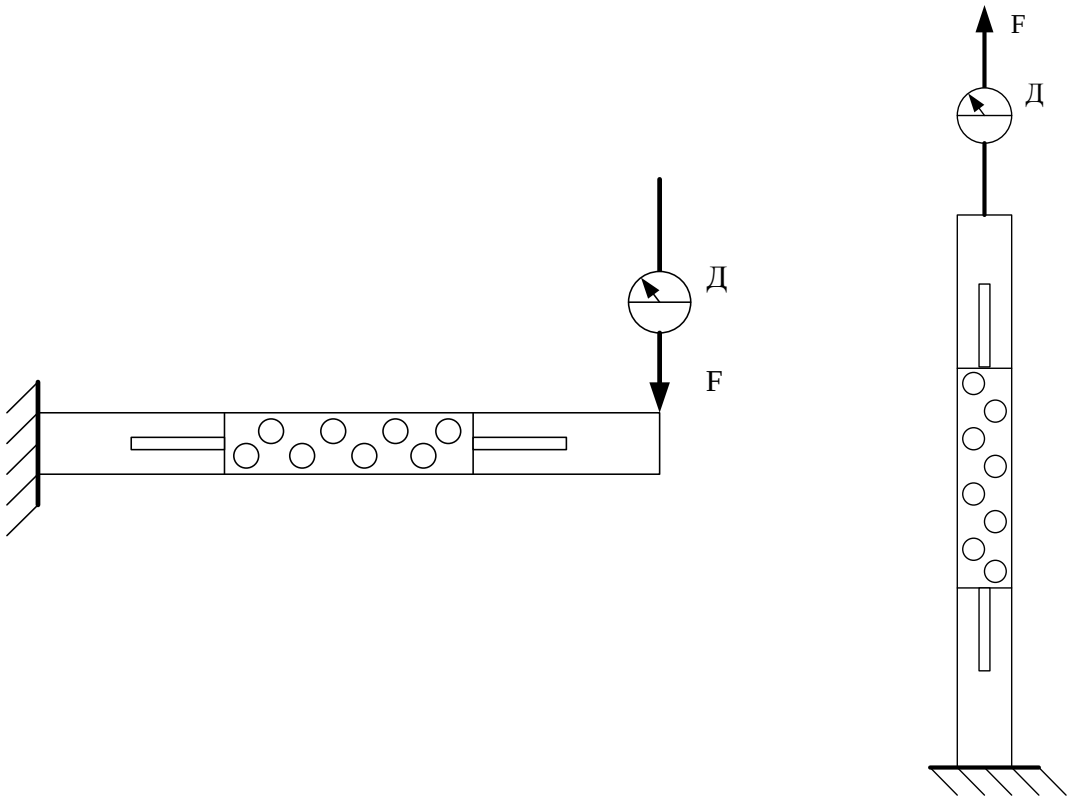

а б

Рис. 2.9. Схема навантаження препаратів стегнової кістки щурів: а) на згинання; б) на розтягування. F – сила навантаження; Д – динамометр

В експерименті випробували міцність кріплення ендопротезів двох типів: 3-модульна конструкція (*контрольна група щурів*) та 3-модульна конструкція з накістковою пластиною (*дослідна група щурів*). У першу групу увійшли 4 препарати з 3-модульною конструкцією ендопротеза та 5 препаратів із 3-модульною конструкцією з накістковою пластиною. Другу групу склали 3 препарати з 3-модульною конструкцією ендопротеза та 4

препарати з 3-модульною конструкцією з накістковою пластиною. Дизайн біомеханічного дослідження наведений на рис. 2.10.

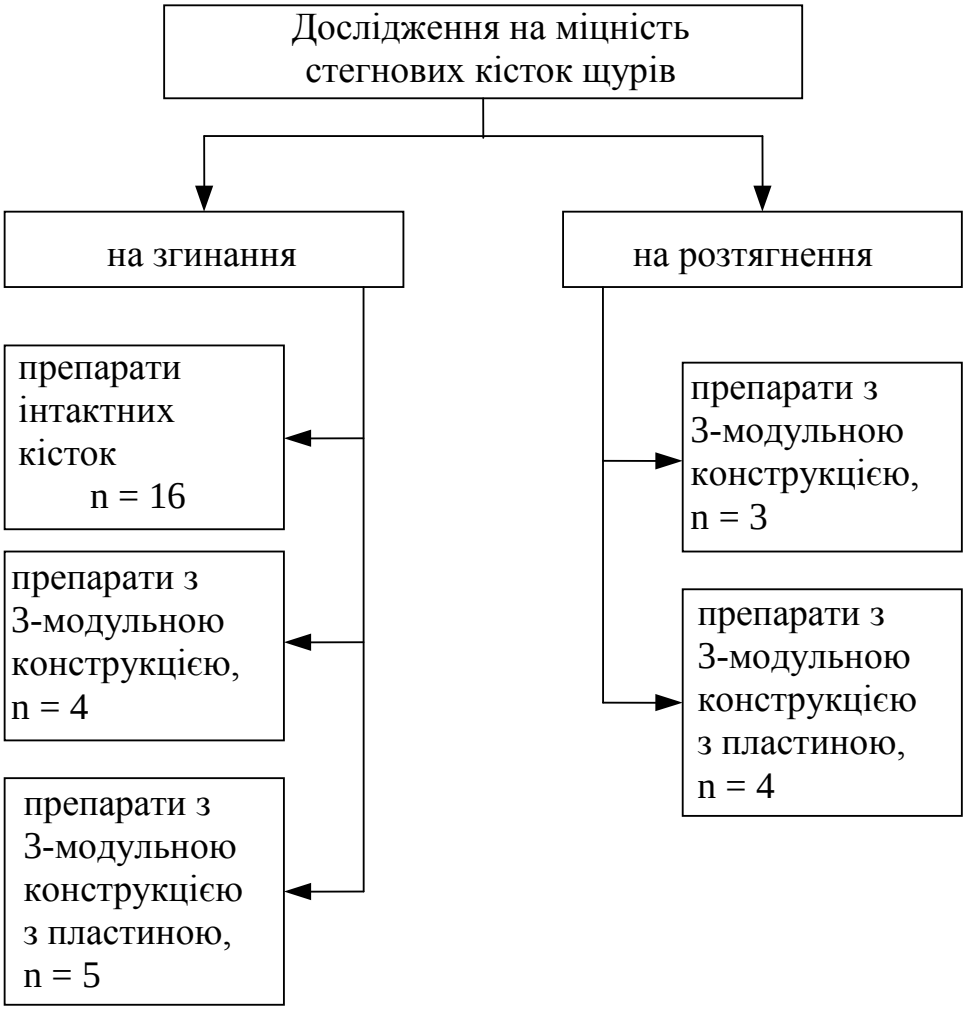

Рис. 2.10. Дизайн проведення біомеханічного дослідження.

Відповідно до варіантів навантаження препарати кісток з встановленими ендопротезами діафізарної частини розподілили на дві групи: першу (9 препаратів) випробували на згинання; другу (8) — на розтягнення. Контрольні препарати інтактних кісток випробували тільки на згинання.

Дослідження проводили на стенді для біомеханічних досліджень. Фото стенду для біомеханічних досліджень із препаратами під час проведення випробувань наведено на рис. 2.11.

Під час проведення експерименту препарати навантажували до моменту виникнення перелому або до роз’єднання кістки з ендопротезом

(випробування на розтягнення). Реєстрували величину навантаження, за якої виникав перелом або роз’єднання кістки з ендопротезом [48].

а

б

Рис. 2.11. Стенд для біомеханічних досліджень із препаратами під час проведення випробувань: а) на згинання; б) на розтягнення.

Величину навантаження вимірювали за допомогою тензодинамометричного датчика SBA-100L (Свідоцтво про метрологічну повірку № 02/0556 від 11.03.2013 року), результати фіксували пристроєм реєстрації даних CAS типу CI-2001A (рис. 2.12).

Рис. 2.12. Пристрій для фіксацій величини навантаження.

Отримані результати експериментальних досліджень опрацьовані статистично. На першому етапі використовували описові методи статистичного аналізу з розрахунком середнього та його стандартного відхилення, а також мінімального та максимального значень.

Результати експерименту на згинання були представлені трьома вибірками даних: інтактні зразки (9), зразки з 3-модульною конструкцією з пластиною (5) та 3-модульна конструкція (контроль) (4). У зв’язку з тим, що дані експерименту представлені трьома вибірками порівняльний аналіз виконували за допомогою однофакторного дисперсійного аналізу з апостеріорним тестом Шеффе [44].

Дані експерименту на розтягнення були представлені двома вибірками: 3-модульна конструкція з пластиною (3) та 3-модульна конструкція (контроль) (4). Аналіз проводили за допомогою Т-тесту для незалежних вибірок згідно значення критерію рівності дисперсій Лівіня [44].

Підготовку даних для розрахунку проводили в Excel, розрахунки здійснювали за допомогою пакету для статистичної обробки даних SPSS 20.0 [30].

[13] Вирва, О. Є., Бурлака, В. В., Головіна, Я. О., Міхановський, Д. О. (2014). Спосіб фіксації ендопротеза до діафіза довгої кістки. Інформаційний бюлетень. Додаток до «Журналу Національної академій медичних наук України», 37, 157.

РОЗДІЛ 3
НАПРУЖЕНО-ДЕФОРМОВАНИЙ СТАН У СИСТЕМІ «ЕНДОПРОТЕЗ – ПЛЕЧОВА КІСТКА»

Метою вивчення НДС системи «ендопротез – плечова кістка» було дослідити напруження, які виникають у місці переходу ендопротеза в кістку («критична зона») під впливом навантажень на розтягування, згинання та кручення. Досліджуваним елементом є додаткова екстракортикальна фіксація ендопротеза проксимального відділу плечової кістки, метою якої є розвантаження інтрамедулярної ніжки імплантата.

3.1 Результати досліджень напружено-деформованого стану системи «ендопротез – плечова кістка» за умов розтягувального навантаження

У результаті дослідження НДС моделей під впливом розтягувальних навантажень виявлено, що напруження по зовнішній поверхні моделей, як з накістковими пелюстками, так і без них, розподіляються практично однаково за характером розташування і рівнем інтенсивності.

Максимальні напруження встановлено в діафізарній частині ендопротеза, в зоні закріплення. Слід відмітити, що залежно від рівня резекції плечової кістки змінювалася величина напружень у цій зоні, а також розміри ділянки максимальних напружень. Спостерігали тенденцію до збільшення величини напружень в ендопротезі з підвищенням довжини його ніжки. Зокрема, мінімальну величину напружень зафіксовано в разі встановлення ендопротеза із резекцією кістки у верхній третині (0,5 МПа), максимальну — в разі встановлення ендопротеза із резекцією кістки у нижній третині (4,2 МПа). Головка ендопротеза та проксимальна частина його діафіза залишалися практично ненавантаженими. На накісткових

пелюстках рівень напружень виявився невисоким і сягав максимуму 0,8-1,2 МПа в зоні нижче блокувальних гвинтів.

У кістковій тканині зона максимальних напружень розташовувалася в дистальній частині кістки на рівні кінця інтрамедулярного стрижня ендопротеза. Картина розподілу напружень по зовнішній поверхні моделей наведена на рис. 3.1.

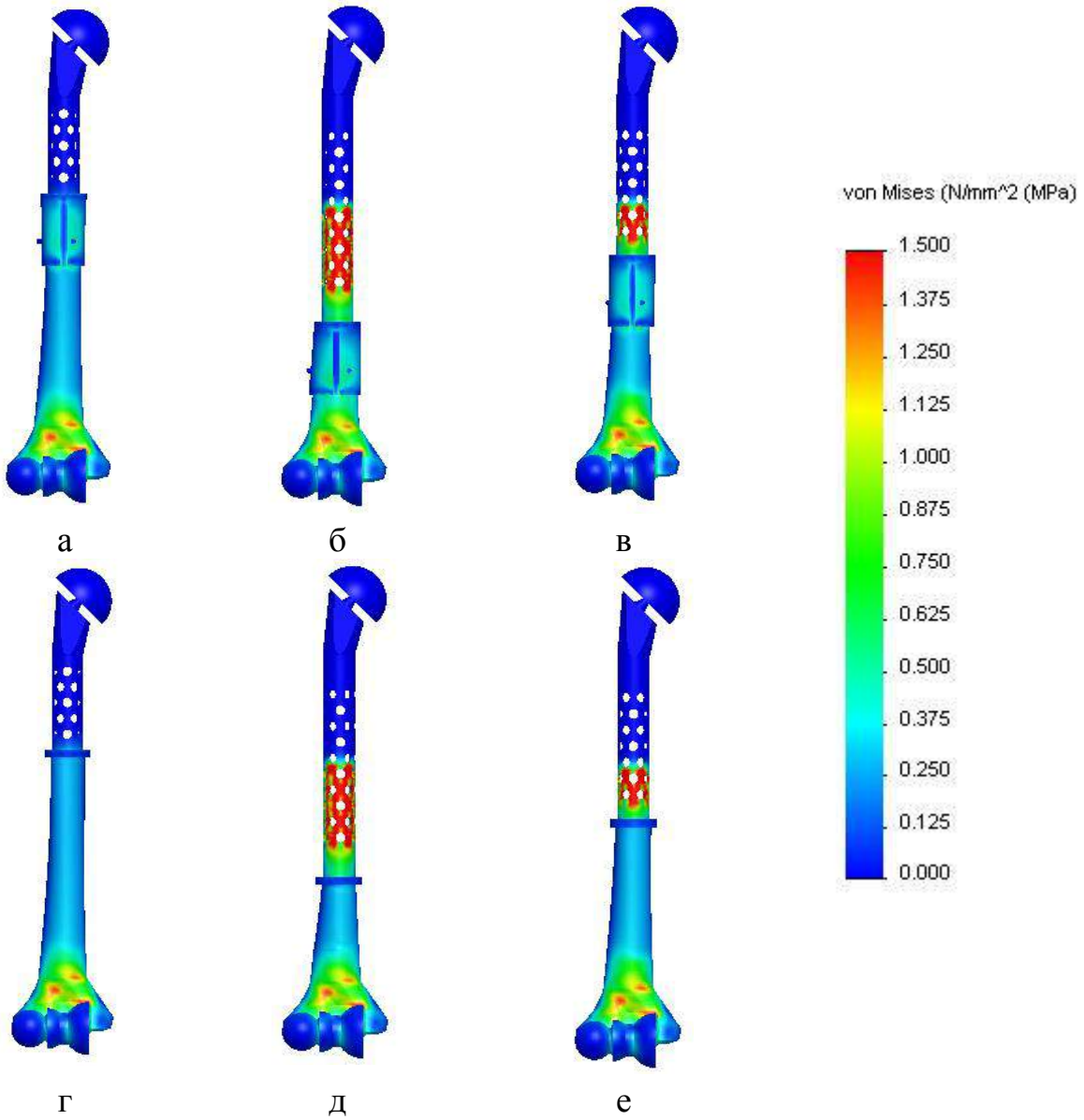

Рис. 3.1. Розподіл напружень по зовнішній поверхні системи «ендопротез – плечова кістка» під впливом розтягувальних навантажень за умов різних рівнів резекції кістки: верхня (а), нижня (б) і середня (в) третини, ендопротез з накістковими пелюстками; верхня (г), нижня (д) і середня (е) третини, ендопротез без накісткових пелюстків.

Розглянемо напружено-деформований стан моделей в їхній внутрішній частині. На рис. 3.2 і 3.3 представлено характер розподілу напружень у моделях системи «ендопротез – плечова кістка» у фронтальному та сагітальному розрізах відповідно.

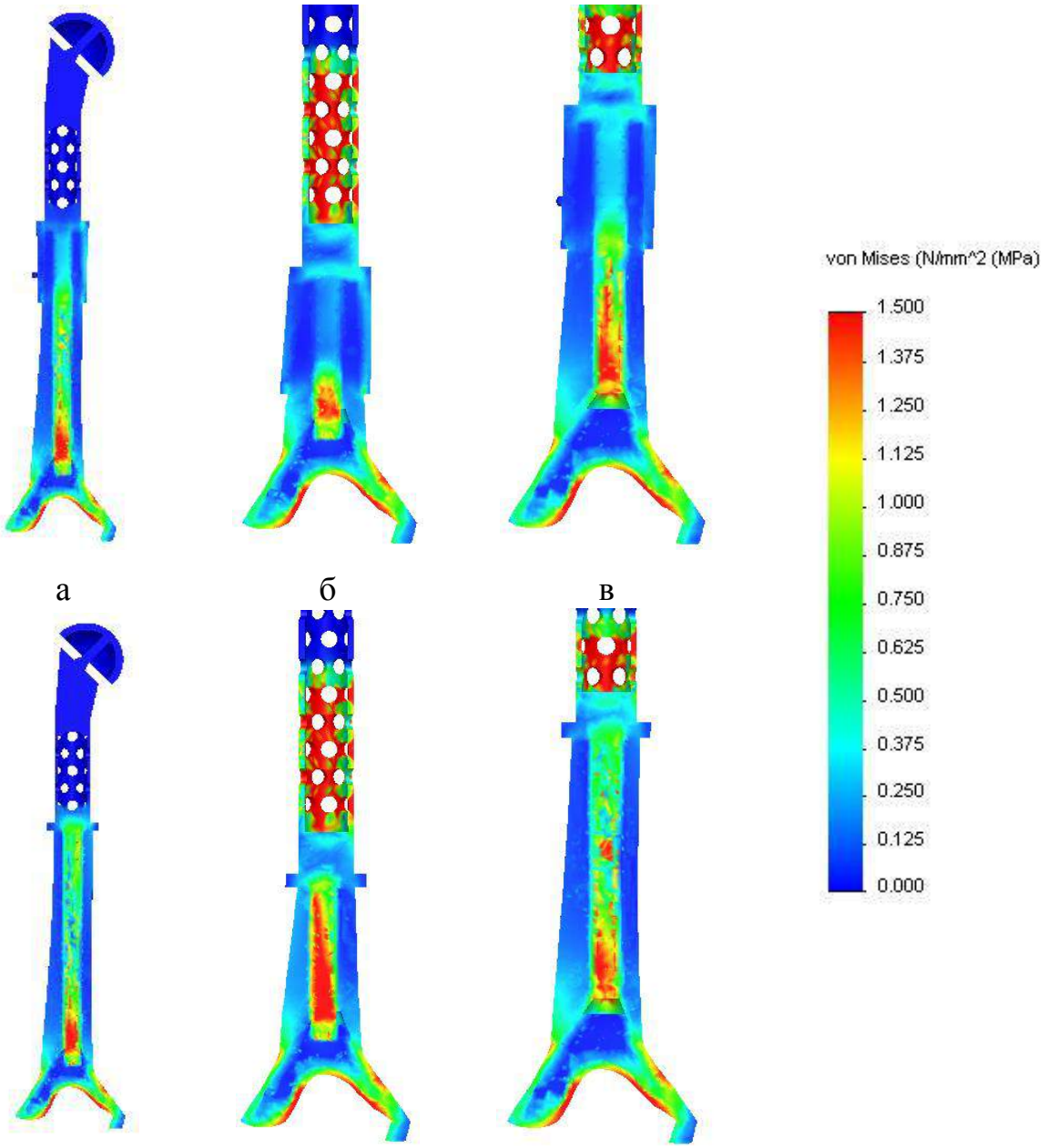

а б в

г д е

Рис. 3.2. Картина розподілу напружень у фронтальному розрізі системи «ендопротез – плечова кістка» під впливом розтягувальних навантажень за різних рівнів резекції кістки: ендопротез з накістковими пелюстками — верхня (а), нижня (б) і середня (в) третини; ендопротез без накісткових пелюсток — верхня (г), нижня (д) і середня (е) третини.

На розрізі у фронтальній площині (рис. 3.2) виявлено відміни між моделями ендопротезів із накістковими пелюстками та без них. В ендопротезах із накістковими пелюстками зони максимальних напружень спостерігали в інтрамедулярному стрижні нижче нижнього краю накісткових пелюсток. Вони дорівнювали максимуму 1,2 МПа на його дистальному кінці. Під накістковими пелюстками напруження в інтрамедулярному стрижні не перевищували 0,5 МПа.

В ендопротезах без накісткових пелюсток підвищенні напруження в інтрамедулярному стрижні спостерігали майже по всій його довжині. Винятком був ендопротез із довгим стрижнем (резекція кістки у верхній третині), де в середній третині стрижня напруження виявилися декілька нижчими, ніж на кінцях, а зона максимальних значень розташовувалася на його дистальному кінці (рис. 3.2, г).

Напруження в інших елементах моделей системи «ендопротез – плечова кістка» з накістковими пелюстками та без них за характером розподілу й абсолютними значеннями практично не відрізнялися одне від одного за однакових рівнів резекції кістки.

Аналогічну картину розподілу напружень у всіх варіантах моделей системи «ендопротез – плечова кістка» можна спостерігати й на їхньому сагітальному розрізі (рис. 3.3).

Особливий інтерес представляє розподіл напружень у зонах контакту елементів ендопротеза з кістковою тканиною. Характер даного розподілу представлено на рис. 3.4, з якого бачимо, що в зонах контакту ендопротеза з накістковими пелюстками з кістковою тканиною ділянки максимальних напружень спостерігали по нижньому зрізу накісткових пелюсток. По поверхні кісткового каналу напруження виявилися дуже незначними й за величиною не перевищували 0,3 МПа (для моделі з резекцією кістки в середній третині) та 0,1 МПа для інших варіантів резекції.

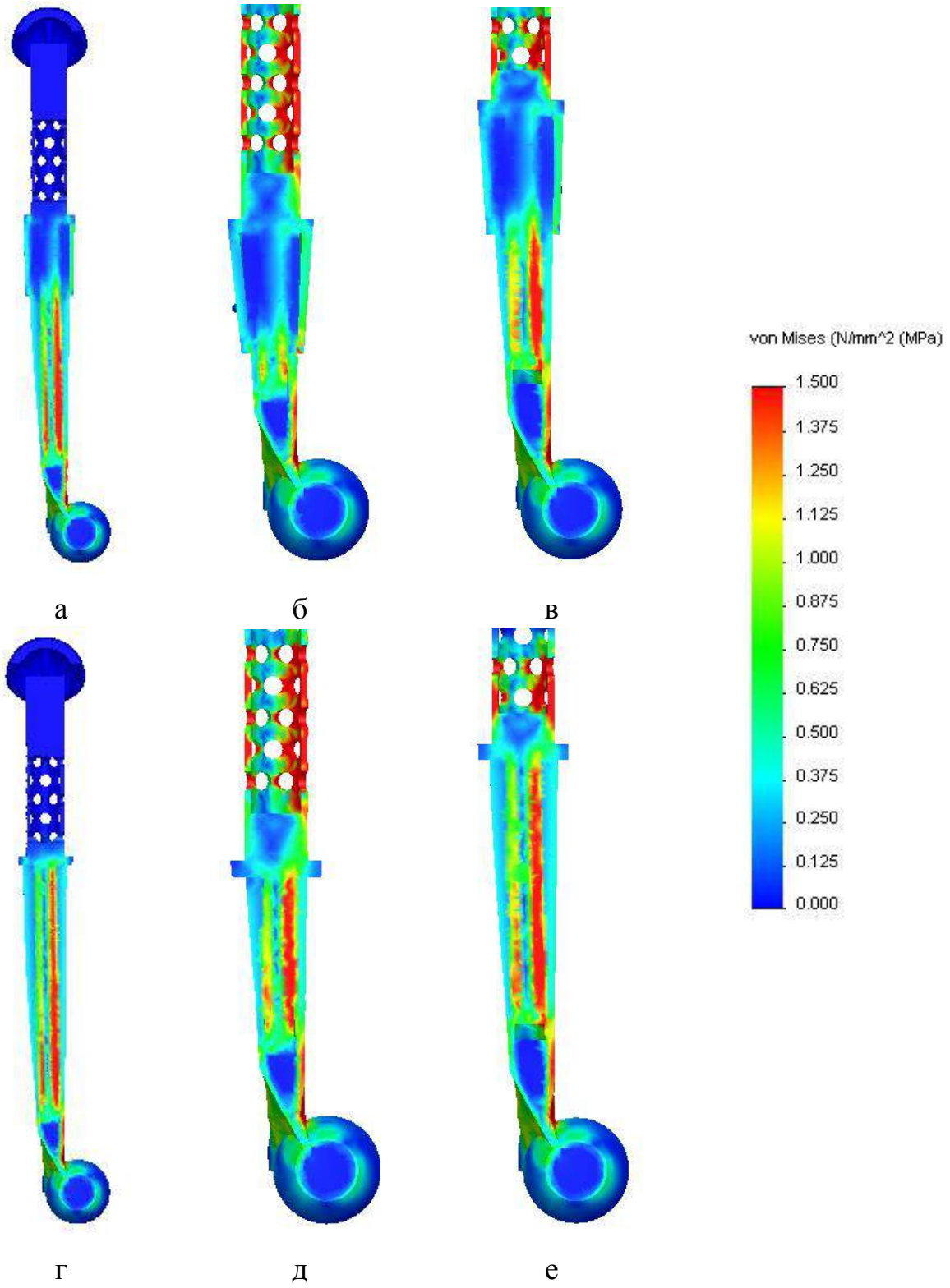

Рис. 3.3. Картина розподілу напружень у сагітальному розрізі системи «ендопротез – плечова кістка» під впливом розтягувальних навантажень за різних рівнів резекції кістки: ендопротез з накістковими пелюстками — верхня (а), нижня (б) і середня (в) третини; ендопротез без накісткових пелюсток — верхня (г), нижня (д) і середня (е) третини.

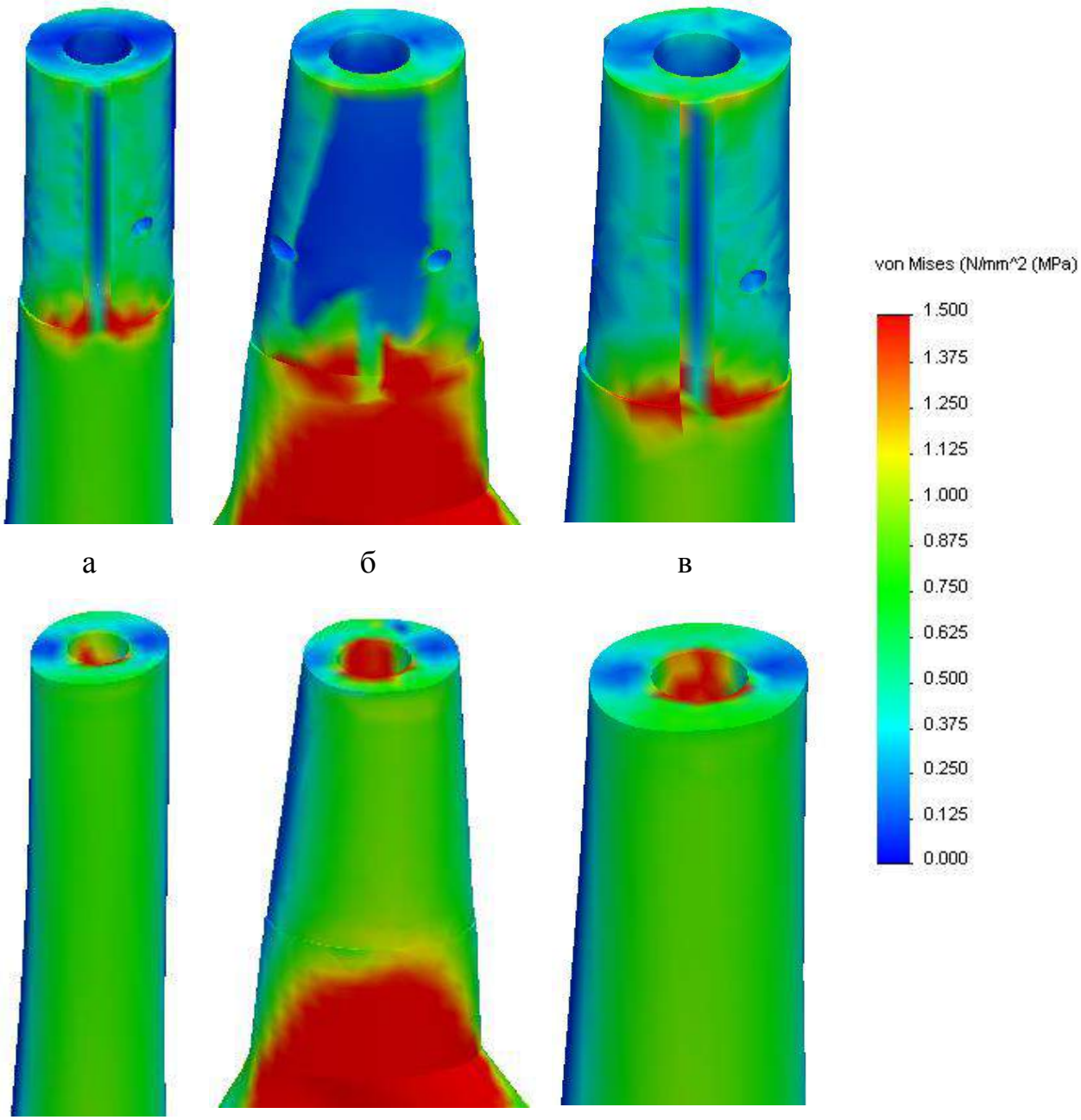

Рис. 3.4. Картина розподілу напружень по поверхні кістки в зоні контакту з ендопротезом під впливом розтягувальних навантажень за різних рівнів резекції кістки: ендопротез з накістковими пелюстками — верхня (а), нижня (б) і середня (в) третини; ендопротез без накісткових пелюсток — верхня (г), нижня (д) і середня (е) третини.

У моделях із ендопротезами без наявності накісткових пелюсток величина напружень по поверхні кісткового каналу сягала значень 1,2 МПа в

разі моделювання резекції нижньої третини, 1,0 МПа — середньої та 1,1 МПа —– верхньої.

На рис. 3.5 наведено характер розподілу напружень у моделях на рівні введення блокувальних гвинтів. Величини напружень у цей зоні виявилися незначними й не перевищували 0,2 МПа. Це свідчить про те, що гвинти не несуть значного навантаження, а лише блокують ротаційні рухи ендопротеза відносно кістки.

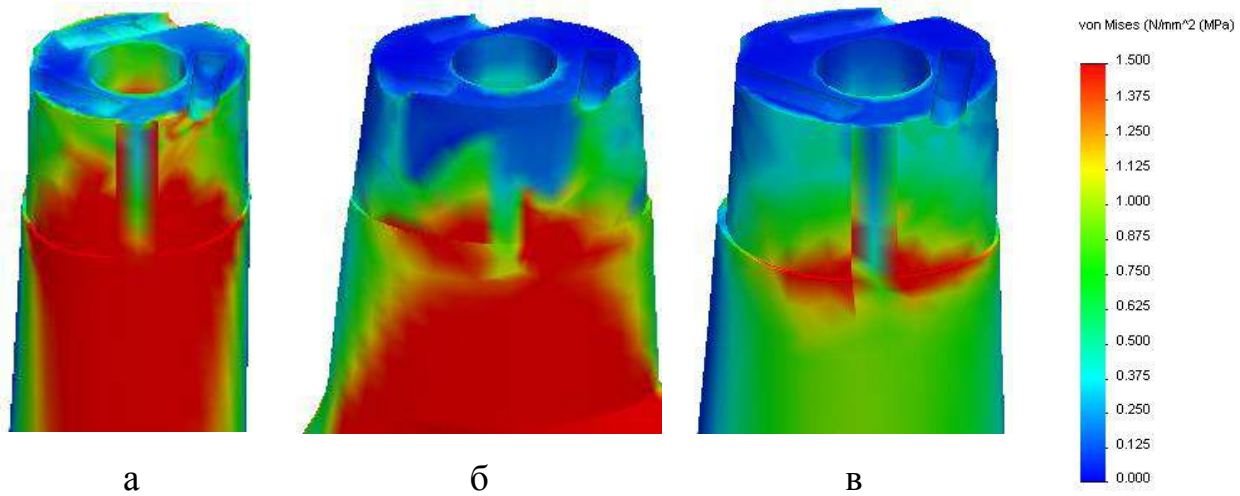

Рис. 3.5. Картина розподілу напружень у системи «ендопротез з накістковими пелюстками – плечова кістка» по зрізу блокувальних гвинтів під впливом розтягувальних навантажень за різних рівнів резекції кістки: верхня (а), нижня (б) і середня (в) третини.

Максимальні значення напружень у найбільш характерних зонах системи «ендопротез – плечова кістка» зведено в табл. 3.1.

Результати, наведені в табл. 3.1, свідчать, що основні відмінності у величинах максимальних напружень під впливом розтягувальних навантажень між моделями ендопротезів з накістковими пелюстками та без них відмічені на поверхні кісткового каналу за всіх варіантів рівня резекції кістки.

Проведені дослідження навантаження на розгинання моделей системи «ендопротез – плечова кістка» з ендопротезами з накістковими пелюстками

та без них за різних рівнів резекції кістки дозволяють зробити висновок: максимальні напруження виникають у діафізарній частині ендопротеза, в зоні закріплення, і залежать від рівня резекції плечової кістки. У кістковій тканині зона максимальних напружень розташовується в дистальній частині кістки на рівні кінця інтрамедулярного стрижня ендопротеза.

Таблиця 3.1

Величини напружень, які виникають у різних зонах системи «ендопротез – плечова кістка» під впливом розтягувальних навантажень

Зона вимірювання	Величина напруження, МПа					
	Рівень резекції, третина					
	з пелюстками			без пелюсток		
	верхня	нижня	середня	верхня	нижня	середня
Дистальний відділ кістки	1,5	1,5	1,5	1,6	1,6	2
Верх каналу	0,1	0,1	0,3	0,7	1	1
Середина каналу	0,6	0,3	1,1	1	1,2	1
Низ каналу	0,9	0,9	1	1,1	1,1	1
Верх пелюсток	0,3	0,3	0,5			
Низ пелюсток	0,8	1,2	1,1			
Вхід гвинтів	0,2	0,2	0,2			
Сітка ендопротеза	0,5	4,2	3,8	0,5	4,2	3,7

В ендопротезах з накістковими пелюстками зони максимальних напружень спостерігали в інтрамедулярному стрижні нижче нижнього краю накісткових пелюсток. В ендопротезах без накісткових пелюсток підвищенні напруження в інтрамедулярному стрижні спостерігали практично по всій його довжині.

У зонах контакту ендопротеза з накістковими пелюстками з кістковою тканиною напруження по поверхні кісткового каналу були незначними. У моделях з ендопротезами без накісткових пелюсток по поверхні кісткового каналу виявлено підвищений рівень напружень.

3.2 Результати дослідження напружено-деформованого стану системи «ендопротез – плечова кістка» за умов згинального навантаження

Дослідження НДС моделей під впливом згинальних навантажень дозволило визначити значно більші відмінності між різними конструкціями ендопротезів та варіантами їхнього встановлення.

Розглянемо розподіл напружень по зовнішній поверхні системи «ендопротез – плечова кістка». Загальною тенденцією є те, що зона максимальних напружень розташовується в середній частині системи. Але у випадку резекції кістки у верхній третині зона максимальних напружень зафіксована безпосередньо на накісткових пелюстках. У разі резекції кістки в нижній третині напруження на накісткових пелюстках значно знижувалися, а зону максимальних напружень спостерігали в діафізарній частині ендопротеза. Резекція кістки в середній третині призводила до розподілу зони максимальних напружень між діафізарною частиною ендопротеза та накістковими пелюстками, але слід зазначити, що за абсолютною величиною напруження в діафізарній частині ендопротеза виявилися значно вищими порівняно з накістковими пелюстками (27,1 та 5,1 МПа відповідно).

У моделях з ендопротезами без накісткових пелюсток картина розподілу напружень по поверхні системи «ендопротеза – плечова кістка» була майже ідентичною порівняно з моделями з накістковими пелюстками.

У кістковій тканині зона максимальних напружень виявлена в дистальній частині на рівні кінця інтрамедулярного стрижня ендопротеза. Але в моделях з ендопротезами без накісткових пелюсток спостерігали

перевантаження кістки в зоні контакту з ендопротезом, особливо у випадку резекції у верхній і середній третинах.

Картина розподілу напружень по поверхні системи «ендопротез – плечова кістка» з різними конструкціями ендопротезів та різними рівнями резекції плечової кістки наведено на рис. 3.6.

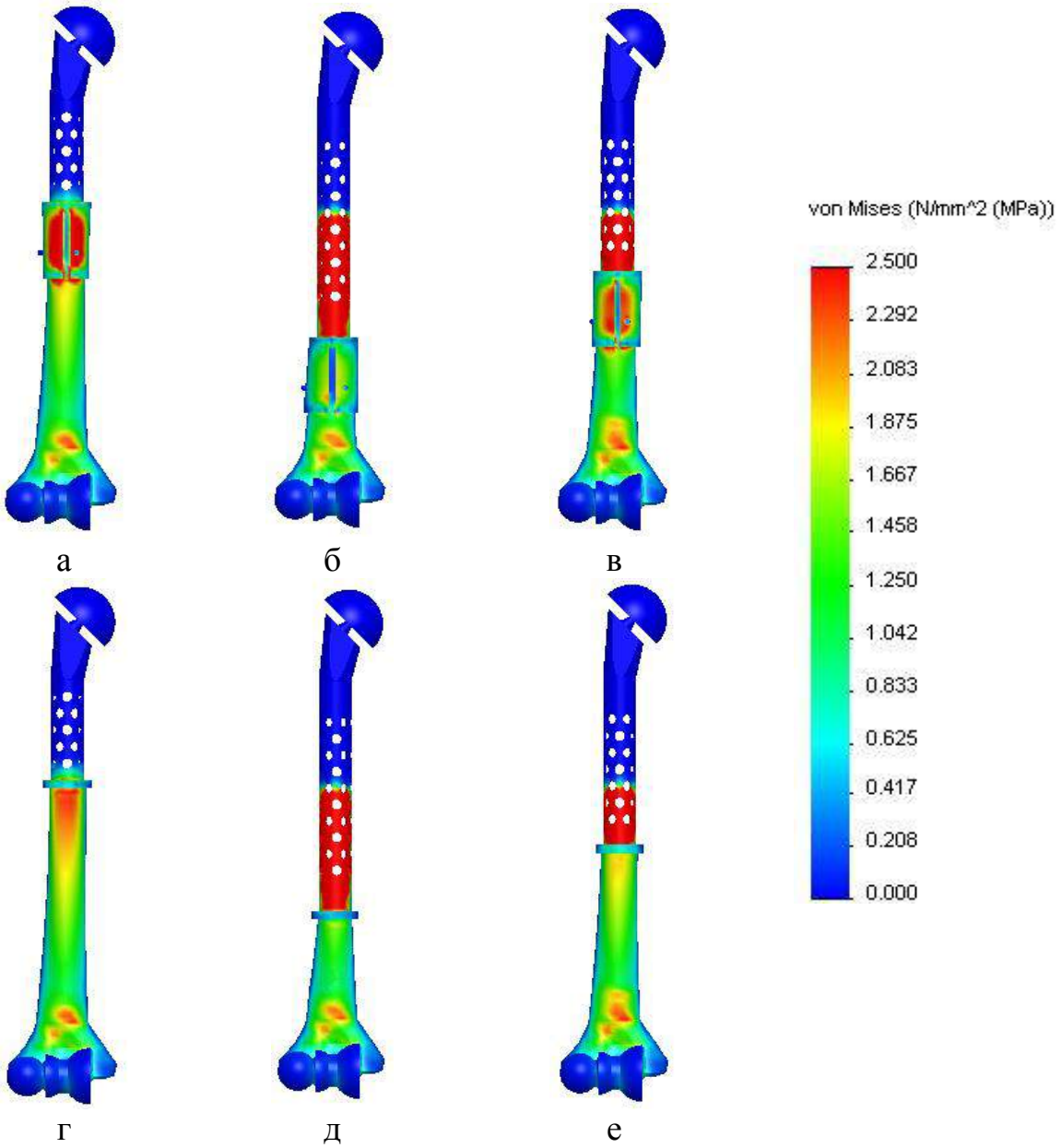

Рис. 3.6. Картина розподілу напружень по зовнішній поверхні системи «ендопротез – плечова кістка» під впливом згинальних навантажень за різних рівнів резекції кістки: ендопротез із накістковими пелюстками — верхня (а), нижня (б) і середня (в) третини; ендопротез без накісткових пелюсток — верхня (г), нижня (д) і середня (е) третини.

На фронтальному розрізі моделей системи «ендопротез – плечова кістка» з ендопротезами з накістковими пелюстками спостерігали практично повне розвантаження інтрамедулярного стрижня ендопротеза під накістковими пелюстками. Нижче рівня накісткових пелюсток напруження в інтрамедулярному стрижні сягали рівня 2,2-2,7 МПа.

У моделях з ендопротезами без накісткових пелюсток інтрамедулярний стрижень виявився навантаженим по всій довжині, а величина напружень у ньому сягала значень 4,2-5,5 МПа залежно від рівня резекції кістки.

На сагітальному розрізі (у площині дії згинальної сили) зафіксовано аналогічну картину. Під накістковими пластинами кісткова тканина й інтрамедулярний стрижень ендопротеза були навантажені дуже незначно, не більше ніж 0,8 МПа. Основне навантаження припадало на накісткові пелюстки, але нижче рівня пелюсток підвищення напруження визначено як в інтрамедулярному стрижні, так і на стінках кісткового каналу.

За відсутності накісткових пелюсток підвищені напруження визначено по всій довжині інтрамедулярного стрижня та внутрішній частині кісткового каналу.

Напружено-деформований стан моделей системи «ендопротез – плечова кістка» з різними конструкціями ендопротезів і різними рівнями резекції кістки у фронтальному та сагітальному розрізах наведений на рис. 3.7 та 3.8.

На рис. 3.9 показано зони розподілу напружень у кістковій тканині моделей системи «ендопротез – плечова кістка» в місцях її контакту з елементами ендопротеза, з якого бачимо, що рівень напружень під накістковими пелюстками зафіксовано значно нижчий, ніж у дистальній частині плечової кістки. По внутрішній поверхні кісткового каналу напруження дорівнювали 1,0-1,5 МПа на зрізі кістки залежно від рівня резекції.

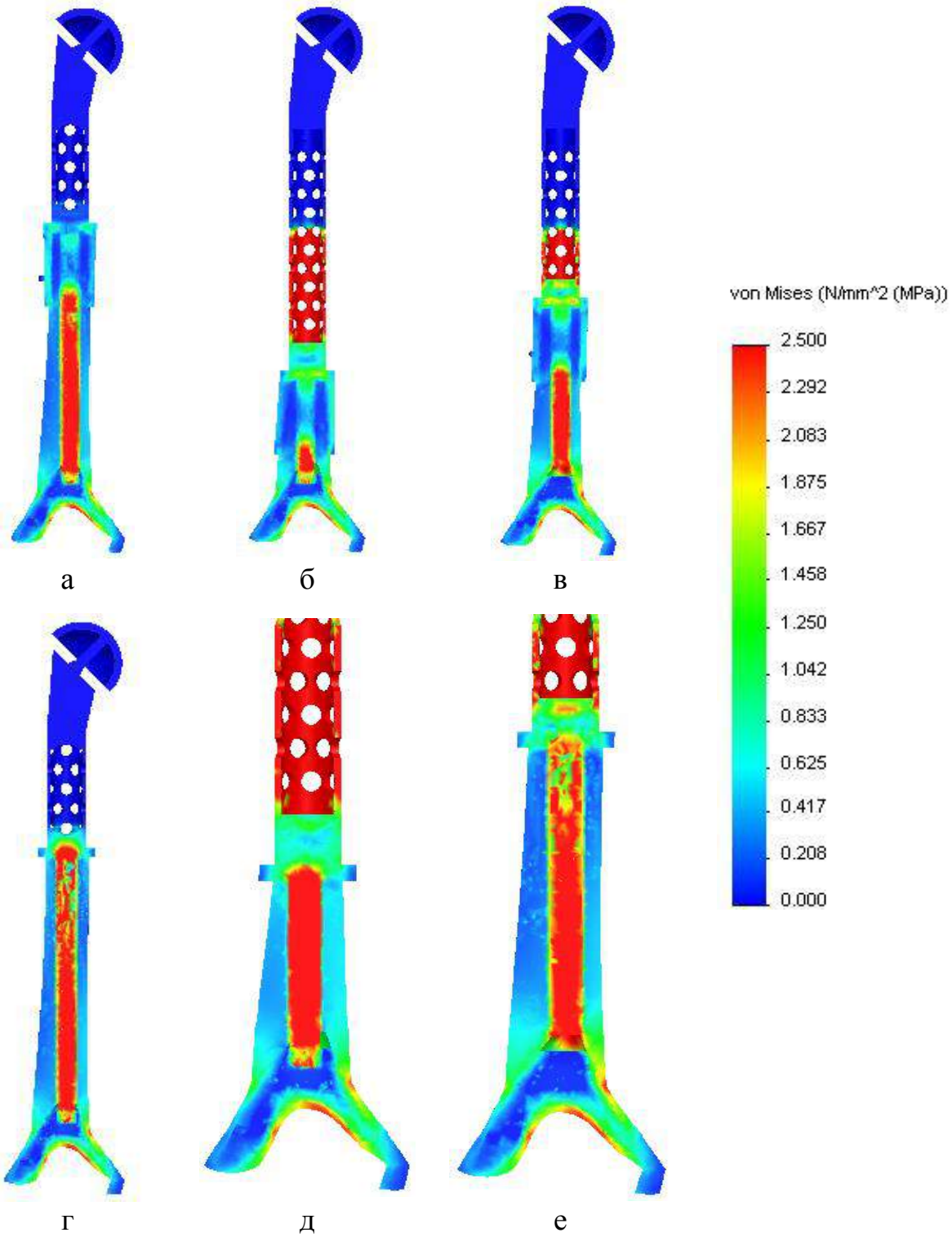

Рис. 3.7. Картина розподілу напружень у фронтальному розтині системи «ендопротез – плечова кістка» під впливом згинальних навантажень за умов різних рівнів резекції кістки: ендопротез із накістковими пелюстками — верхня (а), нижня (б) і середня (в) третини; ендопротез без накісткових пелюсток — верхня (г), нижня (д) і середня (е) третини.

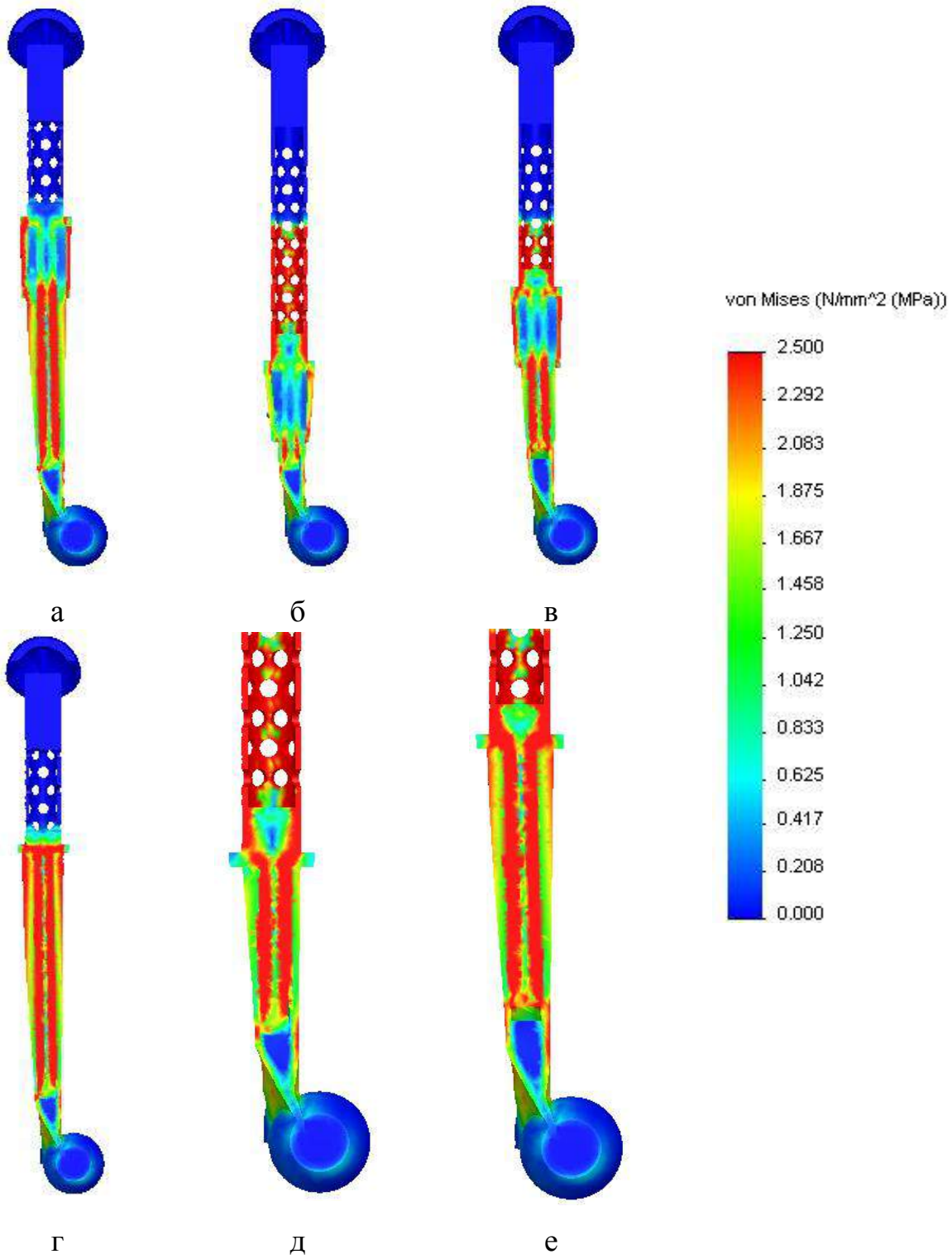

Рис. 3.8. Картина розподілу напружень у сагітальному розтині системи «ендопротез – плечова кістка» під впливом згинальних навантажень за умов різних рівнів резекції кістки: ендопротез із накістковими пелюстками — верхня (а), нижня (б) і середня (в) третини; ендопротез без накісткових пелюсток — верхня (г), нижня (д) і середня (е) третини.

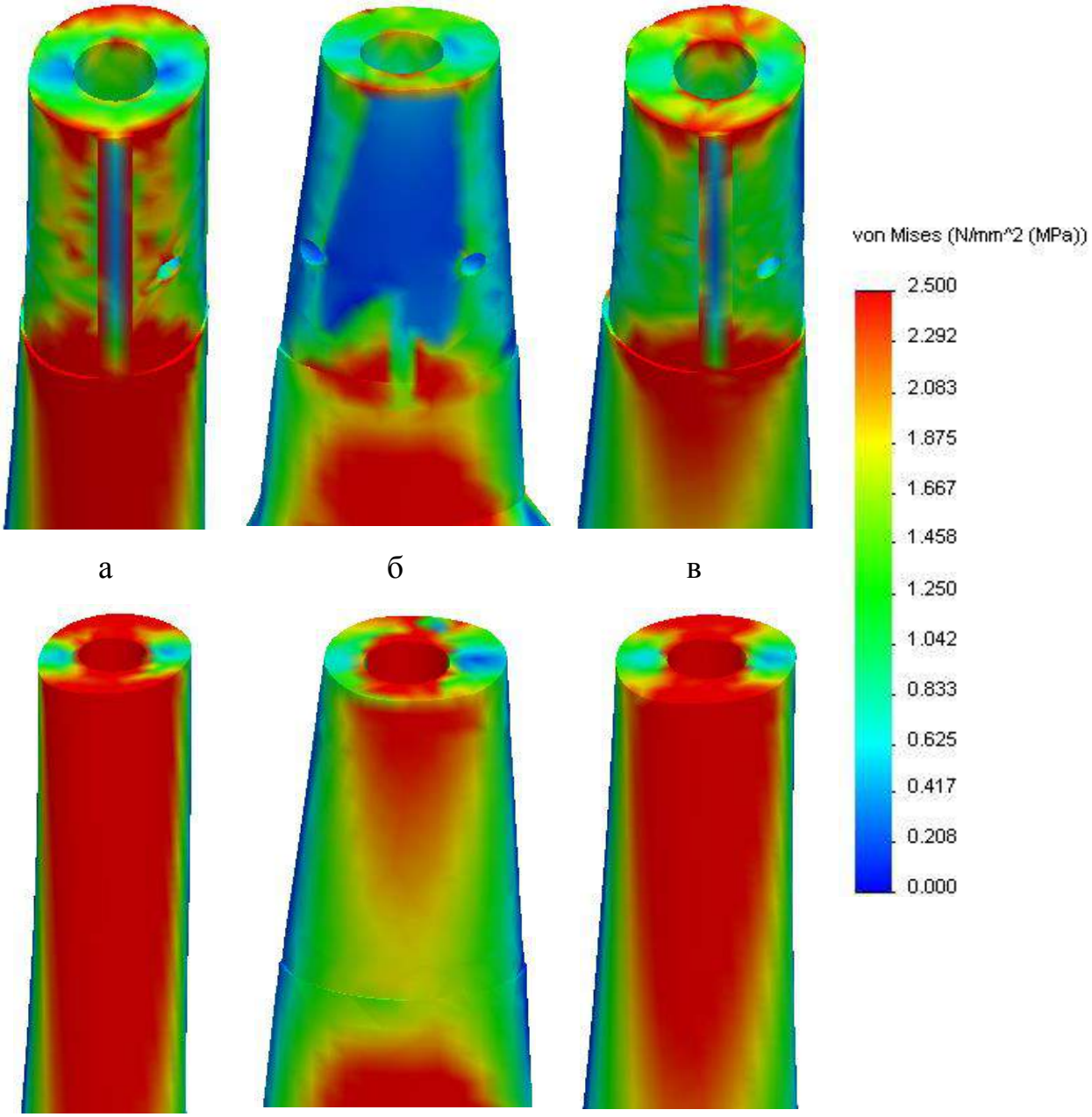

а б в

г д е

Рис. 3.9. Картина розподілу напружень по поверхні кістки в зоні контакту з ендопротезом під впливом згинальних навантажень за різних рівнів резекції кістки: ендопротез із накістковими пелюстками — верхня (а), нижня (б) і середня (в) третини; ендопротез без накісткових пелюсток — верхня (г), нижня (д) і середня (е) третини.

Слід відмітити, що у випадку резекції кістки у верхній і середній третинах у середній частині кісткового каналу напруження сягали максимуму

— 5,2 та 3,4 МПа, але в разі резекції кістки в нижній третині в середній частині каналу спостерігали зменшення рівня напружень до 0,5 МПа.

У моделях з ендопротезами без накісткових пелюсток напруження по внутрішній поверхні кісткомозкового каналу мали максимальні значення на зрізі кістки на рівні 4,5-6,6 МПа (залежно від рівня резекції кістки) та поступово знижувалися в дистальному напрямку до рівня 2,7-3,1 МПа.

Блокувальні гвинти, як й у випадку з розтягувальним навантаженнями, залишалися практично ненавантаженими. НДС кістки на рівні блокувальних гвинтів наведено на рис. 3.10.



Рис. 3.10. Картина розподілу напружень у системи «ендопротез – плечова кістка» на рівні блокувальних гвинтів під впливом згинальних навантажень за умов різних рівнів резекції кістки: ендопротез із накістковими пелюстками — верхня (а), нижня (б) і середня (в) третини.

У табл. 3.2 наведено порівняльні показники величин напружень у найзначніших елементах системи «ендопротез – плечова кістка» з ендопротезами різних конструкцій та з резекцією плечової кістки на різних рівнях.

Як бачимо, рівень напружень у діафізарній частині ендопротеза та дистальній частині плечовій кістки виявився фактично однаковим для обох

конструкцій ендопротезів при всіх варіантах їх встановлення. Всі відмінності спостерігаються в кістковому каналі та на пелюстках ендопротезів.

Таблиця 3.2

Величини напружень, які виникають у різних зонах системи «ендопротез – плечова кістка» під впливом згинальних навантажень

Зона вимірювання	Величина напруження, МПа					
	Рівень резекції, третина					
	з пелюстками			без пелюсток		
	верхня	нижня	середня	верхня	нижня	середня
Дистальний відділ кістки	2,4	2,3	2,5	2,4	2,3	2,5
Верх каналу	1	1,2	1,5	6,6	4,5	6,2
Середина каналу	5,2	0,5	3,4	5,5	4,2	4,7
Низ каналу	2,2	2,7	2,2	3,1	2,9	2,7
Верх пелюсток	2,5	1,5	2,9			
Низ пелюсток	5,2	4,8	5,1			
Вхід гвинтів	1,4	0,8	1			
Сітка ендопротеза	3	33,8	27,1	3,9	33,3	27,1

Виходячи з результатів проведеного дослідження реакції моделей системи «ендопротез – плечова кістка» на згинальні навантаження, можна зробити такі висновки:

– під впливом згинальних навантажень у системі «ендопротез – плечова кістка» зона максимальних напружень виникає в середній частині системи не залежно від конструкції ендопротеза та рівня резекції кістки;

– наявність накісткових пелюсток у конструкції ендопротеза дає змогу зняти навантаження з кісткової тканини в зоні контакту з ним;

– найоптимальніший варіант розподілу напружень у системі «ендопротез – плечова кістка» визначено в разі резекції кістки у верхній третині;

– максимальні напруження виникають у діафізарній частині ендопротеза, в зоні закріплення, і залежать від рівня резекції плечової кістки. У кістковій тканині зона максимальних напружень розташовується в дистальній частині кістки на рівні кінця інтрамедулярного стрижня ендопротеза.

3.3 Результати досліджень напружено-деформованого стану системи «ендопротез – плечова кістка» під впливом навантажень на кручення

Результати моделювання навантаження на кручення дали змогу порівняти картину розподілу напружень у моделях системи «ендопротез – плечова кістка» з різними варіантами кріплення ендопротеза. Картину напружено-деформованого стану моделей наведено на рис. 3.11.

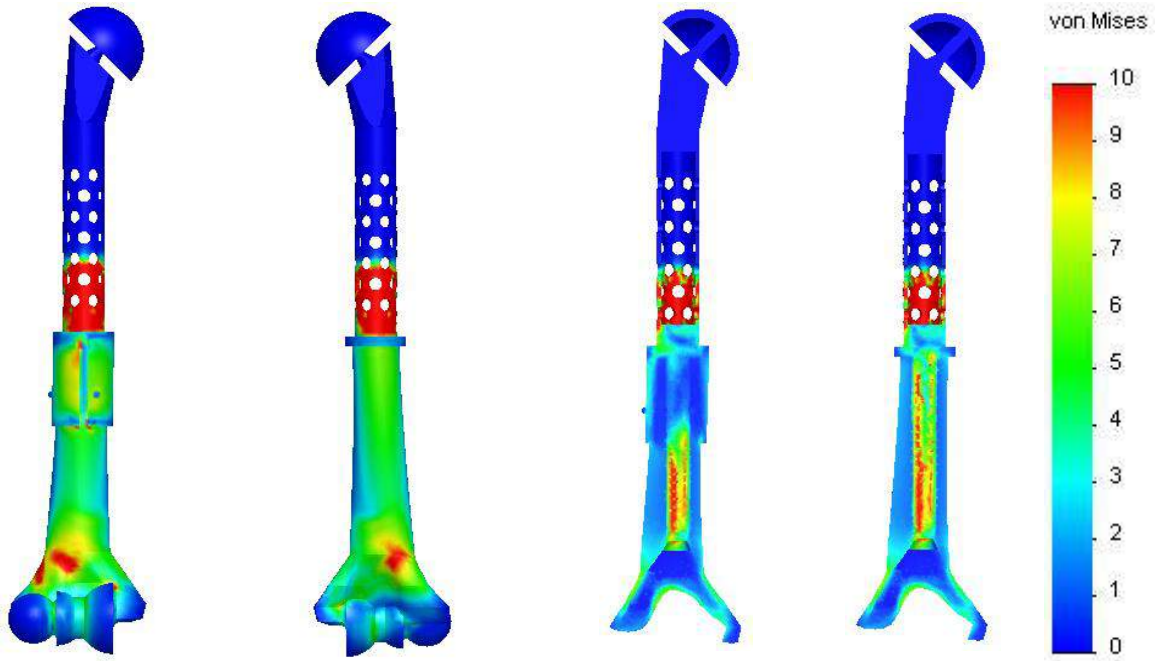

а б в г

Рис. 3.11. Картина розподілу напружень у системі «ендопротез – плечова кістка» під впливом навантажень на кручення: ендопротез із накістковими пелюстками, вигляд спереду (а) і розріз (в); ендопротез без накісткових пелюсток, вигляд спереду (б) і розріз (г).

Як показали наші дослідження, у випадку навантаження моделей на кручення максимальні значення напружень спостерігали в діафізарній частині ендопротеза та сягали 95 МПа за умов обох варіантів кріплення ендопротеза. Величини напружень у дистальному відділі плечової кістки та кістковомозковому каналі також не залежали від типу кріплення ендопротеза і становили 12 і 13 МПа відповідно. Максимальні значення величин напружень у різних відділах моделей за умов навантаження на кручення наведено в табл. 3.3.

Таблиця 3.3

Величини напружень в елементах моделей за умов навантаження на кручення

Зона вимірювання	Величина напруження, МПа, в ендопротезах	
	із пелюстками	без пелюсток
Дистальний відділ кістки	12	12
Діафіз кістки	4	5
Верх каналу	6	14
Середина каналу	13	13
Низ каналу	9	13
Верх пелюсток	10	6
Низ пелюсток	14	5
Вхід гвинтів	3	
Сітка ендопротеза	95	95

Наявність додаткового кріплення ендопротеза у вигляді накісткових пелюсток під впливом навантаження на кручення дає змогу зняти напруження з кісткової тканини в зоні контакту з ендопротезом завдяки перерозподілу на накісткові пелюстки.

Зокрема, максимальні величини напружень у нижній частині кістково-мозкового каналу на межі контакту з інтрамедулярним стрижнем становлять

9 МПа у випадку встановлення ендопротеза з накістковими пелюстками та 13 МПа – без них.

Також незначну різницю максимальних величин напружень виявлено в діафізарній частині кістки, в саме: 4 МПа у випадку використання накісткових пелюсток, 5 МПа — без них. Саме на пелюстках зареєстровано напруження максимальної величини — 10 МПа у верхній частині та 14 МПа в нижній. На тих самих ділянках кісткової тканини у випадку встановлення ендопротеза без накісткових пелюсток установлені максимальні значення напружень декілька нижчі, вони становили 6 і 5 МПа відповідно.

3.4 Резюме

У результаті виконання біомеханічних досліджень за допомогою методів математичного моделювання, а саме методу кінцевих елементів, проаналізовано напружено-деформований стан у системі «ендопротез – плечова кістка» за умов прикладання до розроблених моделей навантаження на розтягнення, згинання та кручення. Моделювали два варіанти ендопротезів — без додаткової екстракортикальної системи фіксації та з накістковим пелюстками, які було використано за умов різних рівнів резекції плечової кістки — верхня, середня та нижня її третини.

Виявлено, що у випадку використання ендопротезів без додаткової екстракортикальної системи фіксації незалежно від рівня резекції кістки максимальні напруження розподіляються по поверхні кістковомозкового каналу, у зоні закріплення ендопротеза в кістці («критична зона»), та по всій довжині інтрамедулярної ніжки.

У разі застосування ендопротезів із комбінованою системою фіксації напруження в зазначених ділянках кісткової тканини зафіксовані значно нижчі — в середньому в 4,5 рази. Таким чином, наявність додаткової накісткової фіксації дає можливість зменшити навантаження кісткової

тканини в зоні кріплення ендопротеза і контакту з ніжкою імплантата завдяки його перерозподілу саме на додаткову систему фіксації.

За матеріалами розділу опубліковано:

[17] Вирва, О. Є., **Міхановський, Д. О.,** Карпінський, М. Ю. (2015). Біомеханічне дослідження напружено-деформованих станів системи «ендопротеза – плечова кістка» за умов резекції пухлин. *Ортопедия, травматология и протезирование*, *3* (600), 14-20. doi: 10.15674/0030-59872015314-20.

[26] Вырва, О. Е., **Михановский, Д. А.,** Шевченко, И. В. (2012). Биомеханическое исследование напряженно-деформированных состояний системы «эндопротез-кость» на примере проксимального отдела плечевой кости, *матеріали науково-практичної конференції з міжнародною участю «Лікування травм та захворювань верхньої кінцівки»,* Київ, 11-12 жовтня 2012 р., Київ: НАМН України, МОЗ України, 64-65.

[27] Вырва, О. Е., **Михановский, Д. А.,** Баев, В. В. (2012). Математическое моделирование системы «эндопротез - дистальный отдел плечевой кости» при различных уровнях опухолевых резекций, *матеріали науково-практичної конференції з міжнародною участю «I Український симпозіум з біомеханіки опорно-рухової системи»*, Дніпропетровськ, 13-14 вересня 2012 р., Дніпропетровськ, 47.

[140] Vyrva, O., Burlaka, V., Karpinsky, M., **Mikhanovsky, D.** (2012). Extracortical triplate fixation for tumor prosthesis of upper limbs (biomechanical study), book of abstracts of 25th Annual meeting of the European MusculoSceletal Oncology Society (E.M.S.O.S.), Bologna, May 15-16, 2012, 259. Available from: https://www.emsos.org/images/downloads/Abstracts_25th_EMSOS_Annual_Meeting.pdf.

[141] Vyrva, O., Burlaka, V., **Mikhanovskiy, D.,** Shevchenko, I. (2014). Biomechanical Study of Extracortical Triplates Fixation for Tumor Prosthesis, *book of abstracts of 27th Annual meeting of the European Musculo-Sceletal*

Oncology Society (E.M.S.O.S.), 15th Symposium EMSOS Nurse Group, Vienna, Austria, May 21-23, 2014, 66. Available from: https://www.emsos.org/images/downloads/2014_EMSOS_Book_of_Abstracts.pdf.

[143] Vyrva, O., **Mikhanovskiy, D.,** Baev, V. (2016). Extracortical triplate fixation for tumor prosthesis (biomechanical study), *abstracts book of 29th annual meeting of the European Musculo-Skeletal Oncology Society & 17th Nurse and Allied Professions Group Meeting*, La Baule, France, May 25-27, 2016, Abstract ID : 1430. Available from: https://www.emsos.org/images/downloads /2016_EMSOS-Booklet.pdf.

РОЗДІЛ 4
ДОСЛІДЖЕННЯ МІЦНОСТІ ФІКСАЦІЇ ЕНДОПРОТЕЗІВ ДЛЯ ЗАМІЩЕННЯ КІСТКОВИХ ДЕФЕКТІВ В ЕКСПЕРИМЕНТІ НА ЩУРАХ

Отримані результати дослідження напружено-деформованих станів системи «ендопротез – плечова кістка» довели доцільність використання додаткової системи кріплення ендопротеза проксимального відділу плечової кістки, оскільки це дає можливість перерозподілити навантаження на екстракортикальні пластини, знижуючи величини максимальних напружень у кістковій тканині. Це стало підґрунтям для проведення апробації використання ендопротезів з екстракортикальною фіксацією в умовах *in vivo*, метою якої було вивчити в експерименті на лабораторних тваринах особливості комбінованої фіксації імплантата.

4.1 Результати рентгенологічного дослідження

Післяопераційне спостереження за експериментальними тваринами

У післяопераційному періоді всі щури впродовж перших двох діб виявляли знижений апетит, були кволими, не навантажували оперовану кінцівку. На третю добу їхня активність збільшувалась, щури починали спиратись на оперовану кінцівку. Рани всіх тварин загоїлись первинним натягненням на 4-5-ту добу. У подальшому тварини демонстрували нормальну рухову та пошукову активність. Сім щурів *дослідної групи* та четверо *контрольної* повністю відновили навантаження на оперовану кінцівку, водночас решта тварин обох експериментальних груп накульгували. У трьох щурів *контрольної групи* через 2,5-3 міс. після хірургічного втручання виявлено нагноєння в ділянці імплантації, тому було прийнято рішення про їх виведення з експерименту.

Макроскопічні дослідження

Після завершення експерименту (через 3 міс. після імплантації модульних ендопротезів) та евтаназії щурів були видалені їхні задні кінцівки. У всіх тварин візуально ділянка діафіза оперованої стегнової кісти була збільшена за об'ємом порівняно з контралатеральною (неоперованою) стегновою кісткою. У трьох щурів *дослідної групи* та шістьох *контрольної* в ділянці заміщення кісткового дефекту спостерігали патологічну рухомість фрагментів у оперованих стегнових кістках, що свідчить про їхню нестабільну фіксацію.

Рентгенологічні дослідження

У щурів *дослідної групи* на рентгенограмах визначено дефект стегнової кістки в середній третині, заміщений металевим ендопротезом із двома інтрамедулярними ніжками та додатковою накістковою пластиною, яка прилягала до дистального фрагмента стегнової кістки. У шістьох із десяти щурів вісь стегнової кістки виявилася збереженою, резорбцію кістки навколо ніжок ендопротеза не визначено, про відмічено осифікацію навколо накісткової пластини. Ознак нестабільності ендопротеза не встановлено (рис. 4.1).

а

б

Рис. 4.1. Рентгенограми стегнової кістки щура з імплантованим зразком модульного ендопротеза та накістковою пластиною (дослідна група, щур № 8): відразу (а) та через 3 міс. (б) після операції. Стабільна фіксація модульної конструкції.

У трьох щурів зафіксовано міграцію проксимальної ніжки ендопротеза, тоді як дистальна ніжка та накісткова пластина тісно контактували з кісткою, навколо пластини виявлено ділянки осифікації (рис. 4.2).

а б

Рис. 4.2. Рентгенограми стегнової кістки щура з імплантованим зразком модульного ендопротеза та накістковою пластиною (дослідна група, щур № 6): відразу (а) та через 3 міс. (б) після операції. Міграція проксимальної ніжки ендопротеза, стабільна фіксація дистальної ніжки.

У одного щура ніжки модульного ендопротеза були міцно зафіксовані в кісткових каналах, але сама конструкція виявилася ушкодженою – зареєстровано роз’єднання модулів) (рис. 4.3).

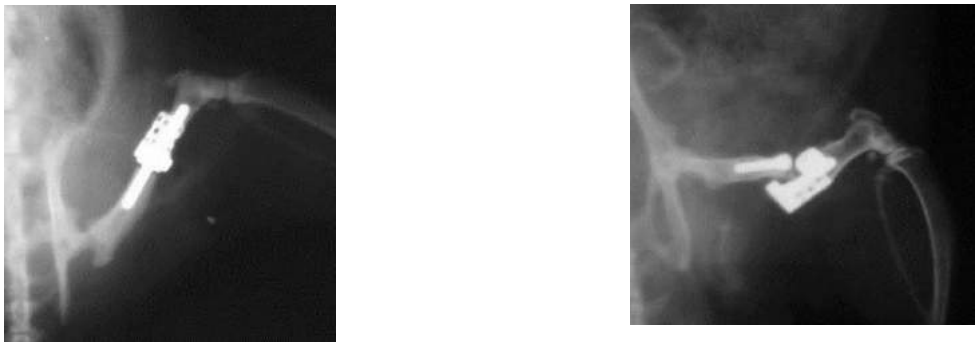

а б

Рис. 4.3. Рентгенограми стегнової кістки щура з імплантованим зразком модульного ендопротеза та накістковою пластиною (дослідна група, щур № 13): відразу (а) та через 3 міс. (б) після операції. Стабільна фіксація проксимальної та дистальної ніжок ендопротеза, ушкодження цілісності модульної конструкції.

У ***контрольній групі*** лише у трьох щурів із десяти на рентгенограмах візуалізовано дефект середньої третини стегнової кістки зі стабільною фіксацією обох ніжок ендопротеза (рис. 4.4).

а

б

Рис. 4.4. Рентгенограми стегнової кістки щура з імплантованим зразком модульного ендопротеза (контрольна група, щур № 10): відразу (а) та через 3 міс. (б) після операції. Стабільна фіксація проксимальної та дистальної ніжок ендопротеза.

У інших трьох щурів дистальна ніжка ендопротеза розташовувалася в кістковомозковому каналі кістки, а проксимальна мігрувала з нього (рис. 4.5), при цьому у двох щурів спостерігали роз’єднання модулів конструкції.

а

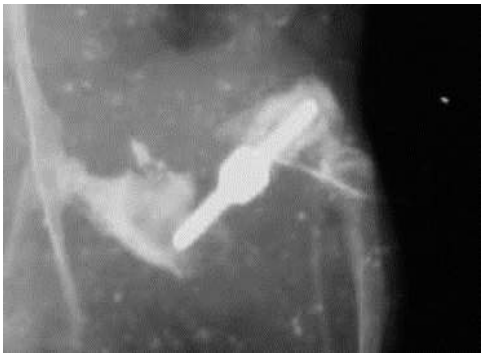

б

Рис. 4.5. Рентгенограми стегнової кістки щура з імплантованим зразком модульного ендопротеза (контрольна група, щур № 14): відразу (а) та через 3 міс. (б) після операції. Міграція проксимальної ніжки ендопротеза, стабільна фіксація дистальної.

У решти чотирьох тварин *контрольної групи* рентгенологічна картина виявилася значно гіршою — конструкція повністю мігрувала з кістки і була розташована в м’яких тканинах стегна (серед них троє щурів, які були виключені з експерименту через нагноєння в ділянці імплантації; одна конструкція роз’єднана). Спостерігали лізис дистального фрагмента кістки до ділянки метафаза та деформацію проксимального фрагмента кістки з наявністю гіпертрофічних осифікатів (рис. 4.6).

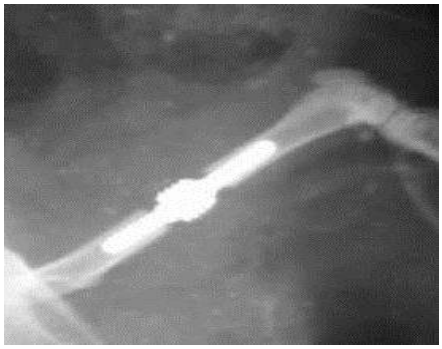

а

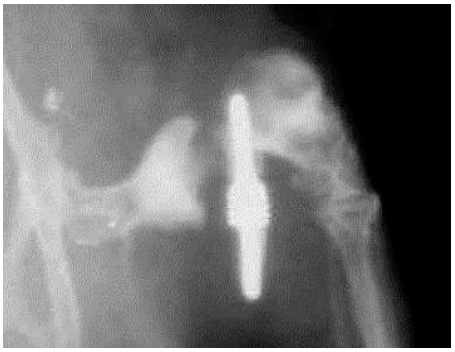

б

Рис. 4.6. Рентгенограми стегнової кістки щура з імплантованим зразком модульного ендопротеза (контрольна група, щур № 18): відразу (а) та через 3 міс. (б) після операції. Міграція імплантата у м’які тканини.

За результатами рентгенологічного дослідження встановлено, що у всіх щурів *дослідної групи* (ендопротез із накістковою пластиною) досягнуто стабільну фіксацію дистальної ніжки конструкції, у 6 із 10 тварин – стабільну фіксацію проксимальної ніжки та в жодного щура конструкція не мігрувала з кістки повністю (табл. 4.1).

У щурів *контрольної групи* (ендопротез без накісткової пластини) стабільно зафіксованими були: дистальна ніжка конструкції — у 6 із 10 щурів, проксимальна ніжка – у 3 із 10. У 4 тварин виявлено, що конструкція мігрувала з кістки повністю. Роз’єднання модулів імплантованої конструкції виявлено в 1 щура в дослідній групі та у 3 — у контрольній.

Таблиця 4.1

Результати рентгенологічного аналізу фіксації модульних конструкцій у стегновій кістці щурів через 3 міс. після імплантації

№ з/п	Характеристика	Кількість щурів у групі	
		дослід	контроль
1	Стабільна фіксація проксимальної ніжки ендопротеза	6	3
2	Стабільна фіксація дистальної ніжки ендопротеза	10	6
3	Міграція модульної конструкції цілком	0	4
4	Пошкодження цілісності модульної конструкції	1	3

Отримані рентгенологічні результати експериментального дослідження свідчать про надійність комбінованої системи фіксації в порівнянні з інтрамедулярною.

4.2 Порівняння міцності фіксації ендопротезів із додатковою екстракортикальною системою фіксації та без неї для заміщення кісткових дефектів стегнової кістки щурів

Видалені стегнові кістки щурів з імплантованими ендопротезами піддавали біоміханічним випробуванням на спеціальному стенді. До препаратів прикладали згинальне навантаження. Отримані показники експериментальних досліджень препаратів стегнових кісток щурів на згинання проаналізовано методами описової статистики. Результати аналізу наведено в табл. 4.2.

Таблиця 4.2

Результати аналізу даних експерименту на згинання

Групи	Кількість зразків	Величина навантаження, Н			
		мінімум	максимум	середнє значення	стандартне відхилення
Інтактні кістки	9	50,0	130,0	70,0	30,0
Модульна конструкція з пластиною	5	120,0	190,0	150,0	30,0
Модульна конструкція	4	10,0	50,0	30,0	20,0

Наочніше результати статистичного аналізу даних випробувань препаратів на згинання демонструє діаграма середніх значень витриманих навантажень (рис. 4.7).

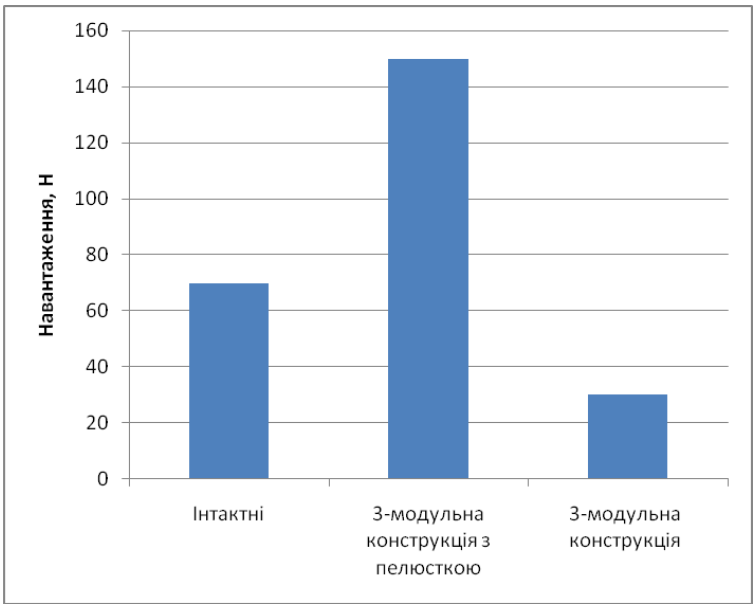

Рис. 4.7. Діаграма середніх витриманих навантажень на згинання препаратами стегнових кісток щурів до виникнення переломів.

Як видно на рис. 4.7, найбільше навантаження в (150,0 ± 30,0) Н витримували препарати з встановленою модульною конструкцією з

додатковою системою фіксації. Це майже вдвічі перевищувало показники навантаження, які призводили до перелому інтактних кісток – (70,0 ± 30,0) Н. Найгірші результати отримані на препаратах кісток із встановленою модульною конструкцією без пластини – (30,0 ± 20,0) Н.

За допомогою однофакторного дисперсійного аналізу ми порівняли між собою отримані показники біомеханічних випробувань із прикладанням згинального навантаження трьох груп препаратів стегнових кісток щурів. Результати проведеного порівняльного статистичного аналізу наведено в табл. 4.3.

Таблиця 4.3

Результати однофакторного дисперсійного аналізу даних експерименту на згинання

Групи порівняння		Різниця середніх	Стандартне відхилення	Значу-щість	95 % довірчий інтервал	
					нижня границя	верхня границя
Інтактні кістки	Модульна конструкція з пластиною	-0,8	0,2	**0,05**	-1,5	-0,7
	Модульна конструкція	0,5	0,2	0,1	0,0	0,9
Модульна конструкція з пластиною	Інтактні	0,8	0,2	**0,05**	0,7	1,5
	Модульна конструкція	1,3	0,2	**0,05**	1,0	2,1
Модульна конструкція	Інтактні	-0,5	0,2	0,1	-0,9	0,0
	Модульна конструкція з пластиною	-1,3	0,2	**0,05**	-2,1	-1,0

Виявлено, що за показником гранично допустимого навантаження на згинання кістки з встановленим модульним ендопротезом з додатковою накістковою пластиною значуще (p = 0,05) відрізнялися як від інтактних кісток, так і від кісток з модульним ендопротезом без пластини. Не виявлено достовірних відмінностей (p = 0,01) між препаратами кісток з модульним ендопротезом без пластин від інтактних кісток за показником гранично допустимого навантаження на згинання.

Наступним етапом роботи здійснено перевірку результатів однофакторного дисперсійного аналізу даних навантаження препаратів стегнових кісток щурів на згинання за допомогою апостеріорного тесту Шеффе (табл. 4.4).

Таблиця 4.4

Результати апостеріорного тесту Шеффе однофакторного дисперсійного аналізу даних експерименту на згинання

Групи порівняння	Кількість зразків	Навантаження, Н	
		Підмножина для α = 0,05	
		1	2
Модульна конструкція	4	30	—
Інтактні кістки	9	70	—
Модульна конструкція з пластиною	5	—	150
Значущість, p		0,598	1,000

Результати апостеріорного тесту Шеффе підтвердили той факт, що препарати кісток з ендопротезом 3-модульної конструкції без пластини статистично значуще (із заданою похибкою α = 0,05) не відрізнялись від препаратів інтактних кісток за показником гранично допустимого навантаження на згинання, про це свідчить їх розміщення в одній підмножині (p = 0,598). Препарати стегнових кісток з ендопротезом 3-модульної конструкції з пластиною статистично значуще відрізняються і від препаратів кісток з ендопротезом 3-модульної конструкції без пластини, і від препаратів

інтактних кісток, апостеріорний тест Шеффе відокремив ці препарати до другої підмножини.

Результати випробувань препаратів стегнових кісток щурів на згинання виглядають неоднозначно, тому ми вирішили виконати розрахунок величини згинаючого моменту, що виникає при навантаженні препаратів. Для цього розглянемо три розрахункові схеми (рис. 4.8).

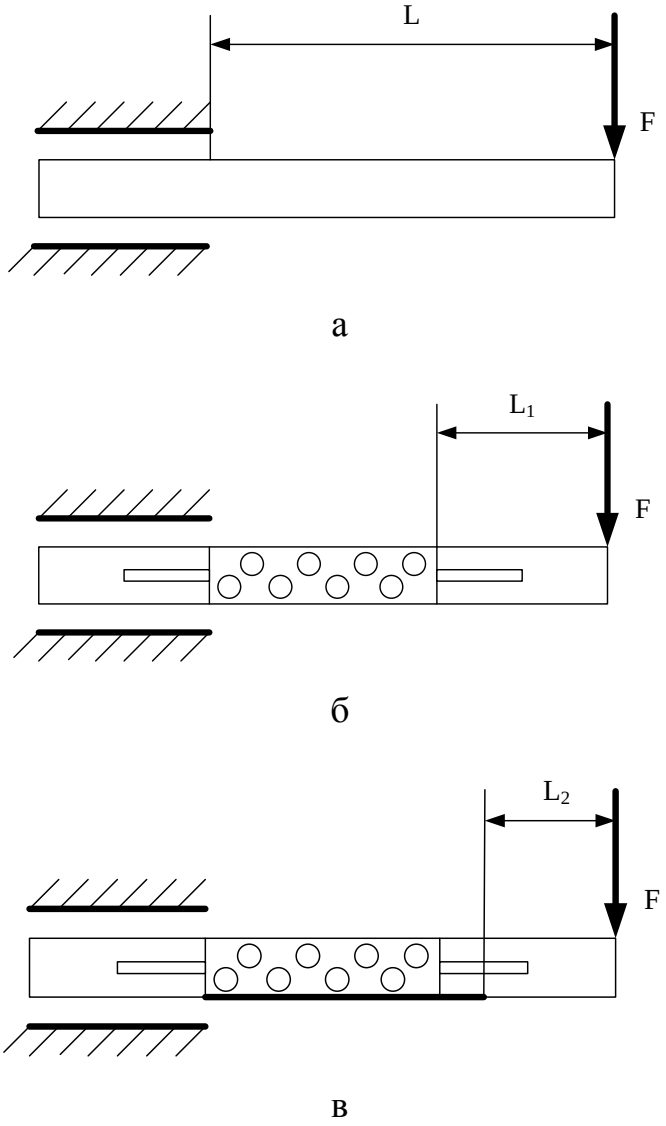

Рис. 4.8. Розрахункові схеми згинального моменту для різних препаратів: а) інтактна кістка; б) кістка з 3-модульною конструкцією; в) кістка з 3-модульною конструкцією з пластиною.

Згинальний момент визначається як добуток величини сили на плече її дії:

$$M = FL \tag{4.1}$$

де F – величина діючої сили;

L – плече дії сили.

Формула (4.1) відображає пряму залежність величини згинального моменту від величини плеча дії сили при незмінній її величині $F = const$.

Для проведення розрахунку ми задалися такими початковими даними:

довжина стегнової кістки щура – 50 мм;

довжина діафіза ендопротеза – 6 мм;

довжина ніжок ендопротеза – 10 мм;

довжина пластини – 10 мм;

довжина зони кріплення – 23 мм.

Таким чином, для інтактної кістки (рис. 4.8, а) плече дії сили L дорівнює 27 мм, для кістки з 3-модульною конструкцією (рис. 4.8, б) — 21 мм, із конструкцією з пластиною (рис. 4.8, в) — 11 мм.

Результати розрахунку величини згинального моменту, що виникав під впливом згинального навантаження на препарати стегнових кісток щурів, наведено в табл. 4.5.

Таблиця 4.5

Результати розрахунку величини згинального моменту, що виник під впливом згинального навантаження на препарати стегнових кісток щурів

Групи	Кількість зразків	Згинальний момент, Н·м			
		мінімум	максимум	середнє значення	стандартне відхилення
Інтактні кістки	9	1,35	3,51	1,89	0,81
3-модульна конструкція з пластиною	5	1,32	2,09	1,65	0,33
3-модульна конструкція	4	0,21	1,05	0,63	0,42

За показником величини згинального моменту найкраще виглядають препарати інтактних кісток – (1,89 ± 0,81) Н·м, трохи гірше — кісток з ендопротезами з трьох модулів і пластиною — (1,65 ± 0,33) Н·м. Найгірші показники зафіксовані в результаті випробування препаратів кісток ендопротезами, конструктивні особливості яких не передбачали використання пластини — (0,63 ± 0,42) Н·м. На діаграмі наведено середні значення величини згинального моменту, який виникав під впливом згинального навантаження на препарати стегнових кісток щурів (рис. 4.9).

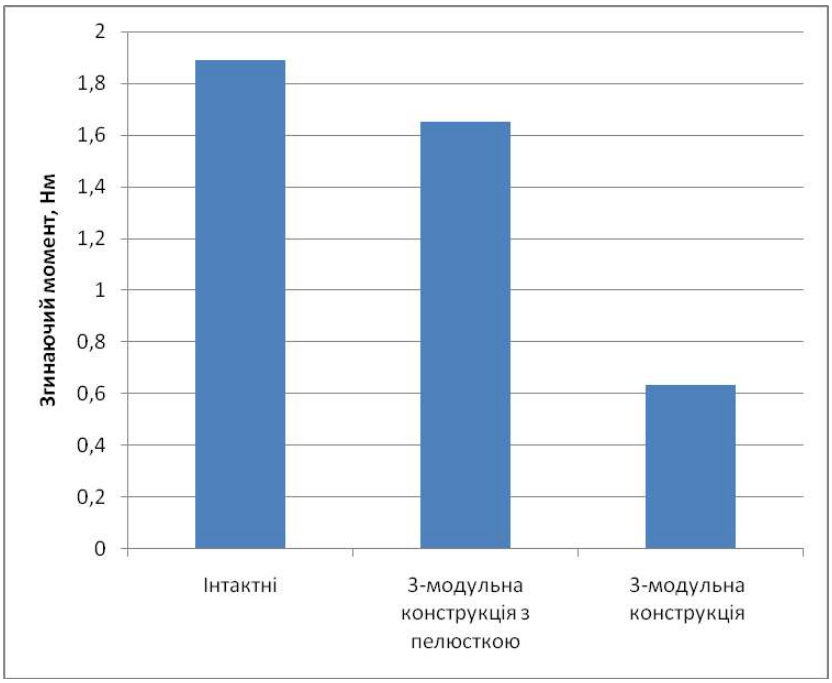

Рис. 4.9. Середні значення величини згинального моменту, який виникав під впливом згинального навантаження на препарати стегнових кісток щурів.

Порівняння гранично допустимих середніх величин згинального моменту, який виникав під впливом згинального навантаження на препарати стегнових кісток щурів, між групами дослідження проводили з використанням апостеріорного тесту Шеффе однофакторного дисперсійного аналізу (табл. 4.6).

Таблиця 4.6

Результати апостеріорного тесту Шеффе однофакторного дисперсійного аналізу даних експерименту на згинання

Групи порівняння	Кількість зразків	Згинальний момент, Н·м	
		підмножина для α = 0,05	
		1	2
Інтактні кістки	9	1,89	
3-модульна конструкція з пластиною	5	1,65	
3-модульна конструкція	4		0,63
Значущість, p		0,372	1,000

Результати порівняльного аналізу за апостеріорним тестом Шеффе середніх значень величини згинального моменту декілька відрізняються від аналогічних результатів для величини граничного навантаження. Зокрема, в одну підмножину потрапили показники інтактних кісток і препаратів кісток з ендопротезами 3-модульної конструкції з пластиною, що свідчить про відсутність значущих відмінностей між цими групами. У свою чергу, препарати цих груп значуще відрізнялися від показників величини згинального моменту в групі препаратів з ендопротезами 3-модульної конструкції без пластини, яка результатами апостеріорного тесту Шеффе відокремлена до другої підмножини.

Наступним етапом роботи проведено експериментальні випробування двох груп препаратів стегнових кісток із ендопротезами різних конструкцій під впливом навантаження на розтягнення. Результати випробувань опрацьовано методами описової статистики, із розрахунком середнього значення та стандартного відхилення для кожної групи препаратів. Результати наведено в табл. 4.7. Встановлено, що за величиною граничних навантажень на розтягнення, групи препаратів стегнових кісток щурів з

ендопротезами 3-модульної конструкції з пластиною та без неї відрізнялися незначно.

Таблиця 4.7

Результати аналізу даних експерименту на розтягнення

Групи експерименту	N	Навантаження, Н			
		мінімум	максимум	середнє	стандартне відхилення
3-модульна конструкція	3	60	80	70	10
3-модульна конструкція з пластиною	4	70	90	80	10

Для виявлення різниці між групами препаратів, що досліджувались на розтягнення, ми виконали порівняльний аналіз за допомогою Т-тесту для незалежних вибірок (табл. 4.8).

Таблиця 4.8

Результат порівняльного Т-тесту для незалежних вибірок для даних експерименту на розтягування

Групи порівняння	t-критерій рівності середніх					
	t	значущість, p	різниця середніх	стандартна похибка різниці	95% довірчий інтервал різниці середніх	
					нижня границя	верхня границя
3-модульна конструкція 3-модульна конструкція з пластиною	-1,192	0,278	-10	10	-20	10

Результати порівняльного аналізу за Т-тестом для незалежних вибірок для даних експерименту на розтягнення показали, що достовірних відмінностей між групами препаратів стегнових кісток щурів з ендопротезами 3-модульної конструкції з пластиною та без неї не виявлено (значущість відмінностей p = 0,278).

4.3 Резюме

У результаті проведення експериментальні дані на щурах *in vivo* встановлено перевагу комбінованої фіксації в системі «ендопротез – плечова кістка», а саме: з використанням інтрамедулярного та накісткового елементів кріплення ендопротеза. У тварин, яким встановлювали ендопротеза з трьох модулів із додатковою фіксувальною пластиною зафіксовано суттєво меншу кількість ускладнень — жодного випадку нестабільності дистальної ніжки в дослідній групі проти 40 % ускладнень у контрольній.

У процесі виконання випробувань на згинання не виявлено достовірних відмінностей між препаратами стегнових кісток щурів з ендопротезами 3-модульної конструкції з пластиною і препаратами інтактних кісток за показником величини згинального моменту.

Препарати з ендопротезами 3-модульної конструкції без додаткової екстракортикальної фіксації були статистично значуще гіршими за інші за показником середнього граничного навантаження — 0,63 Н, проти 1,65 Н для препаратів з використанням 3-модульної конструкції з пластиною.

Результати даних експерименту на розтягнення показали відсутність значущих відмінностей між групами препаратів стегнових кісток щурів з ендопротезами 3-модульної конструкції з додатковою фіксацією та без неї.

За матеріалами розділу опубліковано:

[16] Вирва, О. Є., **Міхановський, Д. О.,** Головіна, Я. О., Нікольченко, О. А., Карпінський, М. Ю. (2015). Експериментальне обґрунтування

комбінованої фіксації пухлинного ендопротеза для заміщення діафізарних дефектів довгих кісток у щурів. *Ортопедия, травматология и протезирование, 4* (601), 49-54. doi: 10.15674/0030-59872015449-54.

[25] Вырва, О. Е., **Михановский, Д. А.,** Головина, Я. А. (2016). Биомеханическое и экспериментальное обоснование применения дополнительной экстракортикальной фиксации индивидуальных модульных эндопротезов проксимального отдела плечевой кости, *матеріали XIII з'їзду онкологів та радіологів України, Київ, 26–28 травня 2016 р., Український радіологічний журнал,* Додаток 1, 94.

[144] Vyrva, O., **Mikhanovskiy, D.,** Shevchenko, I. (2015)/ Experimental substantiation study of modular endoprosthesis diaphysal fixation, *book of abstracts of 28th Annual Meeting of the European Musculo-Skeletal Oncology Society & 16th Nurse and Allied Professions Group Meeting*, Athens, Greece, April 29 – May 1, 2015, 126-127. Available from: https://www.emsos.org/images/EMSOS_2015/EMSOS_2015_ABSTRACT_BOOK.pdf.

РОЗДІЛ 5
МЕТОДИКА ІНДИВІДУАЛЬНОГО ЕНДОПРОТЕЗУВАННЯ ПРОКСИМАЛЬНОГО ВІДДІЛУ ПЛЕЧОВОЇ КІСТКИ ПІСЛЯ ВИДАЛЕННЯ ПУХЛИНИ

5.1 Розроблення індивідуального ендопротеза проксимального відділу плечової кістки з комбінованою системою фіксації

Плечовий суглоб дає змогу виконувати рухи в трьох площинах, а саме: згинання та розгинання, відведення та приведення, зовнішня і внутрішня ротація, тому під час виготовлення індивідуального ендопротеза вказаної локалізації та хірургічного втручання для запобігання нестабільності плечового суглоба слід враховувати багато факторів, які забезпечують його стабільність і функціональність.

Анатомічна будова плечового суглоба передбачає значний обсяг рухів, який перевищує амплітуду будь-якого суглоба людини, але при цьому забезпечує стабільність і дає змогу витримувати значні навантаження.

Звертає на себе увагу невідповідність розмірів головки плечової кістки і суглобової западини лопатки, а також відмінність розмірів артикулюючих поверхонь, кривизни головки плечової кістки і суглобової западини лопатки [96].

Слід пам’ятати, що в зміцненні суглоба відіграють важливу роль акроміон, дзьобоподібний виросток лопатки, дзьобо-надплечева зв’язка та надплечево-ключичний суглоб, які формують кістково-зв’язковий навіс над головкою плечової кістки та функціонально збільшують суглобову западину.

Суглобова губа лопатки сприяє поглибленню западини і забезпечує конгруентність контактних поверхонь суглобової западини лопатки і головки плеча [5, 60, 122]. Прикріплюючись до краю суглобової западини лопатки, фіброзно-хрящова губа перешкоджає зсковзуванню головки плечової кістки з хрящової поверхні лопатки. Деякі автори розглядали суглобову губу лопатки як амортизатор, який пом’якшує поштовхи під час різких рухів у суглобі.

Доказом важливості суглобової губи лопатки як анатомічного утворення, яке сприяє стабільності плечового суглоба, є травматичні ушкодження суглобової губи у вигляді її розривів і відшарування від краю суглобової западини лопатки [57, 59, 94].

Капсула плечового суглоба починається від зовнішнього краю суглобової губи і кріпиться до головки плечової кістки по колу її анатомічної шийки, залишаючи великий і малий горбки поза порожниною суглоба і відіграючи значну роль у стабілізації плечового суглоба.

Завдяки унікальній формі суглобових кінців, фіброзно-хрящової губи лопатки та з'єднання порожнини суглоба з підакроміальною бурсою та сухожилковою піхвою довгої головки *m. biceps brahii*. Ще одним із механізмів стабілізації плечового суглоба є присмоктувальний ефект, який виникає в результаті різниці атмосферного та внутрішньосуглобового тиску під час рухів у плечовому суглобі.

Фіброзна оболонка капсули, яка додатково укріплена зв'язками і сухожильними розтягненнями м'язів плечового поясу, не лише зміцнює суглоб, а й виконує обмежувальну функцію.

Капсула плечового суглоба має взаємозв'язок з обертальною манжетою плеча, яка складається з підлопатковим м'язом спереду, надостьовим зверху, підостьовим і малим круглим ззаду. М'язи обертальної манжети починаються на лопатці і закінчуються в зоні горбків плечової кістки. Верхня частина капсули плечового суглоба натягнута та щільна, а нижня зібрана в складки, що дає свободу рухів голівці плеча. Дзьобо-плечова зв'язка розташована на поверхні суглоба в міжротаторному інтервалі, між підлопатковим і надостьовим м'язами.

Зазвичай м'язи плечового суглоба розглядають як апарат руху, проте спираючись на сучасні дослідження, присвячені проблемі стабільності плечового суглоба, м'язи плечового поясу у функціональному відношенні в першу чергу виконують стабілізацію суглоба, а вже потім – рухову функцію. У такому визначенні переконують порушення функції верхньої кінцівки в

разі синдрому «мертвої руки», impingement-синдрому, неповних розривах обертальної манжети плеча та інших станів, за яких страждає стабілізувальна функція м’язів.

Механізмом стабілізації плечового суглоба є так звана модель «гамака» [43, 50, 119]. Нижній відділ капсули суглоба та нижня плече-лопаткова зв’язка, розтягуючись, щільно охоплюють нижній полюс головки плечової кістки. Сухожилок довгої головки двоголового м’яза плеча, міцно фіксований у міжгорбковій борозні, додатково стабілізує суглоб під час відведення кінцівки, але не обмежує ротаційну рухомість у плечовому суглобі [145].

Окрім анатомічної стабілізації плечового суглоба, існує ще біологічна – механізм зворотного зв’язку, який пояснюють феноменом пропріоцепції. Полягає він у тому, що в товщі зв’язок і капсули плечового суглоба розташовані пропріорецептори, які реагують на силу, величину і швидкість розтягування, регулюють м’язову відповідь, забезпечуючи синергізм взаємодії м’язів агоністів /антагоністів, які працюють у поступальному режимі [75, 79, 100].

Проведені дослідження доводять, що стабілізація плечового суглоба залежить не лише від цілісності м’якотканинних анатомічних структур, а й від співвідношень їхньої довжини, сили натягу та місць прикріплення до проксимального відділу плечової кістки.

Беручи до уваги зазначені анатомічні та біологічні особливості плечового суглоба, слід ретельно підходити до моделювання суглобового сегмента ендопротеза ПВПК. Ураховувати розміри та форму головки плечової кістки і площу суглобової поверхні лопатки, а також, пам’ятаючи про м’язовий стабілізаційний апарат суглоба, створити умови для фіксації м’яких тканин під час реінсерції м’язів (рис. 5.1).

Діафізарна частина проксимального відділу плечової кістки має циліндричний вигляд із круглим кістковомозковим каналом. Під час моделювання зазначеної частини ендопротеза вираховується довжина діафізарного модуля та його діаметр.

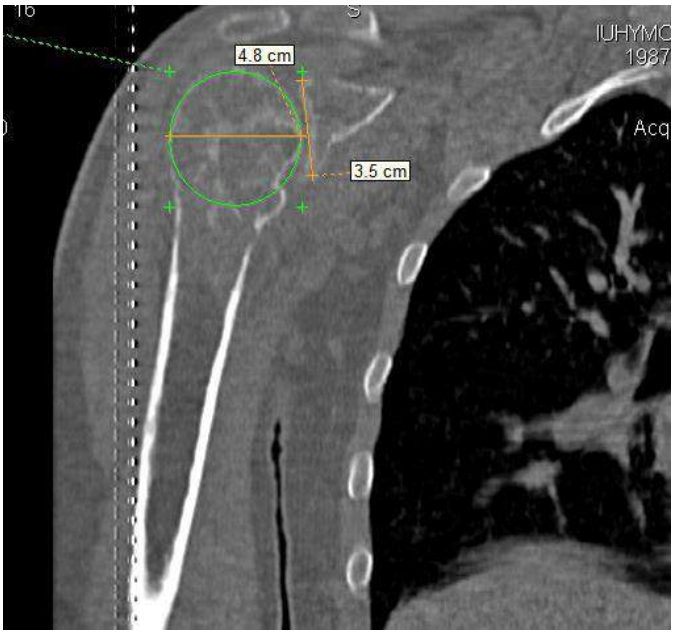

Рис. 5.1. КТ-зріз проксимального відділу плечової кістки. Розрахунок розмірів головки плечової кістки та суглобової частини лопатки.

Під час розрахунків слід максимально точно визначити довжину резекції кістки за даними комп’ютерної томографії, спираючись на розміри пухлинного ураження, яке може поширюватися дистальніше по кістковомозковому каналу (рис. 5.2).

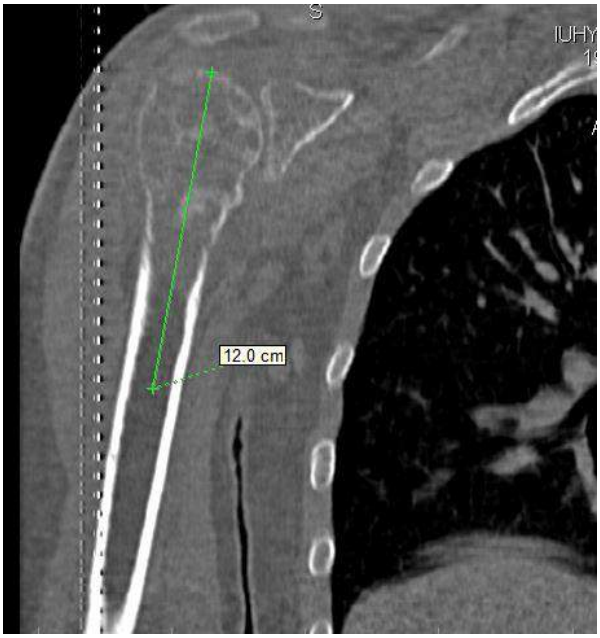

Рис. 5.2. КТ-зріз проксимального відділу плечової кістки. Розрахунок розмірів довжини резекції кістки.

За допомогою аксіальних зрізів комп’ютерної томограми визначається зовнішній діаметр діафізу плечової кістки. До нижньої частини тіла ендопротеза кріпиться додаткова система фіксації, за невідповідності діаметрів ендопротеза та кістки в зоні контакту – накісткові пластини або не будуть щільно прилягати до кістки, або деформуються (рис. 5.3).

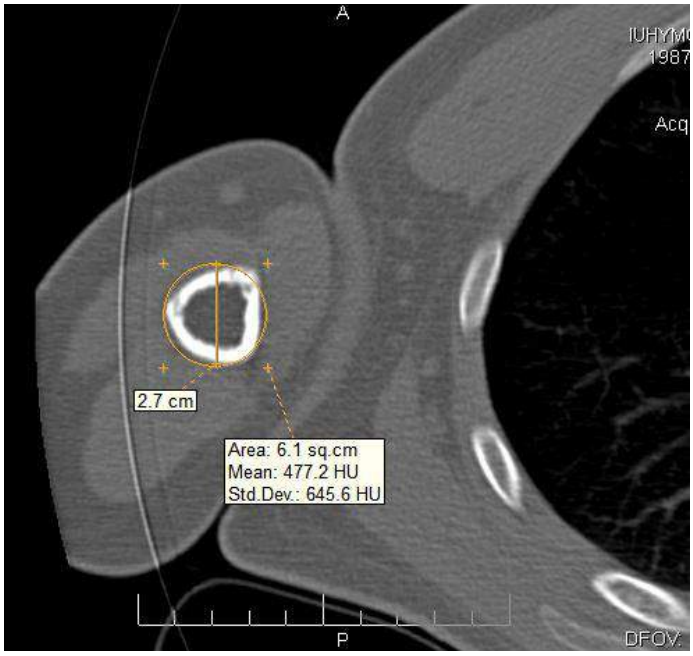

Рис. 5.3. КТ-зріз проксимального відділу плечової кістки. Розрахунок зовнішнього діаметру діафізарної частини кістки.

Важливим етапом розрахунку розмірів елементів ендопротеза є визначення довжини та діаметру інтрамедулярної ніжки імплантата. Враховуючи, що кістковомозковий канал плечової кістки звужується в дистальному відділі, доцільно використовувати ніжку конічної форми. За допомогою аксіальних томографічних зрізів визначають діаметр інтрамедулярного каналу дистального відділу плечової кістки на двох рівнях: у місці контакту ендопротеза з кісткою та на рівні кінця ніжки імплантата. Довжину ніжки розраховують на фронтальних зрізах (рис. 5.4).

Додаткова екстракортикальна система фіксації складається з трьох металевих перфорованих пластин, які після встановлення ендопротеза охоплюють дистальний відділ кістки по периметру. Зазвичай довжина пластин складає 45 мм, чого достатньо для розвантаження ніжки імплантата і

кістки в «критичній зоні». Для утворення кістково-керамічного блоку ніжка й екстракортикальні пластини вкриті шаром кераміки (рис. 5.5).

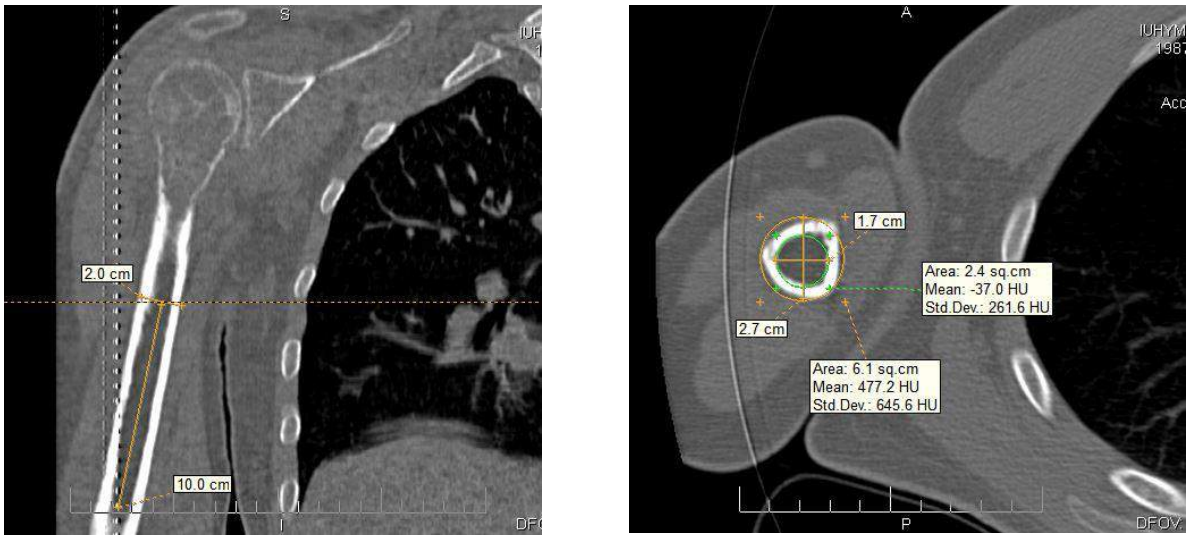

а б

Рис. 5.4. КТ-зріз проксимального відділу плечової кістки під час розрахунку довжини інтрамедулярної ніжки ендопротеза (а) та діаметру інтрамедулярного каналу кістки (б).

Рис. 5.5. Зовнішній вигляд інтрамедулярної ніжки та додаткової системи фіксації вкритих шаром кераміки.

Для можливості подовжити рівень резекції кістки розраховують додаткові модулі, які під час хірургічного втручання кріплять до діафізарної частини ендопротеза і таким чином подовжують її (рис. 5.6, а).

а

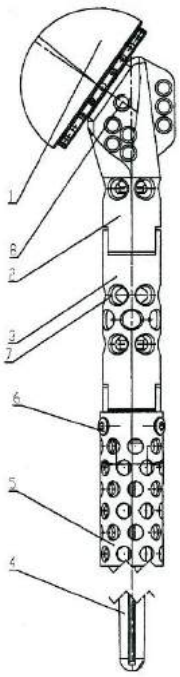

б

Рис. 5.6. Зовнішній вигляд (а) та схема (б) індивідуального модульного ендопротеза проксимального відділу плечової кістки з додатковими модулями. 1 — головка ендопротеза, 2 — проксимальна його частина, 3 — тіло ендопротеза, 4 — ніжка ендопротеза, 5 — екстракортикальні пластини, 6, 7, 8 — гвинти, що фіксують модулі ендопротеза.

Ендопротез проксимального відділу плечової кістки складається з декількох частин: головки (1), проміжного сегмента з виступом та отворами в ньому для підшивання м’язів (2), тіла ендопротеза (3), інтрамедулярної ніжки (4), накісткової системи фіксації (5) та гвинтів за допомогою яких усі складові ендопротеза міцно фіксуються між собою (6–8) (рис. 5.6, б).

Для створення індивідуального модульного ендопротеза проксимального відділу плечової кістки використано результати рентгенографії та спіральної комп’ютерної томографії хворого.

5.2 Техніка хірургічного втручання з використанням модульного ендопротеза у випадку пухлин проксимального відділу плечової кістки

Методика видалення злоякісних пухлин скелета має свої правила та загальні принципи і проксимальний відділ плечової кістки не є виключенням.

Видалення пухлини слід здійснювати з дотриманням принципів кісткової онкохірургії, а саме:

1. Видаляти уражену зону в межах здорової тканини (en block) за заздалегідь виконаними передопераційними розрахунками;
2. Видаляти вогнища від периферії пухлини до центру;
3. Видаляти пухлини з дотриманням принципу футлярності, тобто з мінімальною травматизацією її оболонок;
4. Перев’язувати живлячих пухлину судин і забезпечити інтраопераційний гемостаз;
5. Одночасно заміщувати післярезекційні кістково-суглобові дефекти імплантатом;
6. Реінсерція м’яких тканин (м’язів, зв’язок, суглобова капсула) до імплантата і, за наявності м’якотканинного дефекту, виконання міопластики.

Хірургічне втручання починають із планування хірургічного доступу і також має своє правило, а саме, доступ повинен залучати біопсійний рубець, який має бути видаленим повністю на всю глибину та в межах здорових тканин. Тобто, планування майбутньої органозберігальної операції починається ще на етапі виконання біопсії (рис. 5.7).

Неправильно обраний біопсійний доступ у майбутньому може спричинити складності для основного втручання. Наприклад, якщо виконати біопсійний доступ до проксимального відділу плечової кістки зі зовнішньої поверхні плеча, то під час видалення сегмента доведеться основний доступ планувати також із зовнішньої поверхні, що спричинить, по-перше, значне травмування дельтоподібного м’яза і, по-друге, ушкодження гілки *n. axillaris*,

яка іннервує дельтоподібний м’яз, що фатально відобразиться на його функціюванні і унеможливіть активне відведення плеча.

Рис. 5.7. Планування операційного доступу із видаленням зони біопсії.

Під час операцій у пацієнтів із пухлинами ПВПК традиційно використовують доступ по передній поверхні плеча від ключично-надплечевого зчленування по *sulcus deltoidea-pectorale* із повним видаленням біопсійного рубця.

Після цього пошарово розсікають фасції та відводять мобільні м’язи і сухожилки. За правилами абластики пухлину видаляють єдиним блоком із реґіонарними лімфовузлами та всіма її оболонками, а у випадку залучення до патологічного процесу прилеглих тканин — разом із ними (рис. 5.8).

Рис. 5.8. Етап операції — виділення пухлини із прилеглими тканинами.

Під час видалення пухлини мають бути перев’язані усі живлячі її судини, які на етапі планування хірургічного втручання візуалізують за допомогою комп’ютерної томографії із контрастуванням (рис. 5.9).

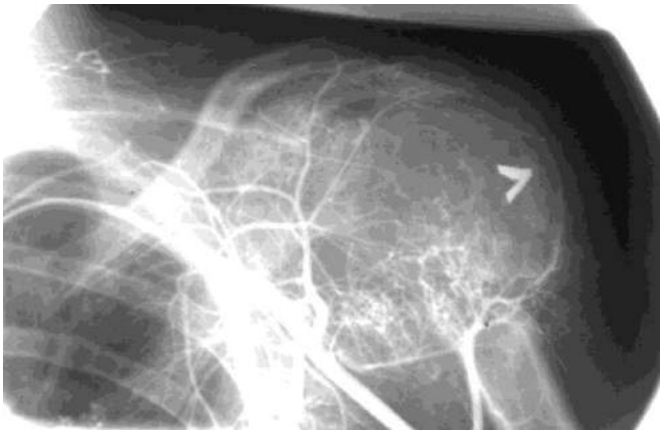

Рис. 5.9. Фотовідбиток рентгенограми проксимального відділу плеча із контрастуванням судин.

Після виділення ураженої ділянки вимірюють довжину резекції, як орієнтир для відліку обирають верхній край головки плечової кістки, зону остеотомії скелетують та за допомогою пили виконують пересічення кістки (рис. 5.10).

а б в

Рис. 5.10. Етапи операційного втручання: а) вимірювання довжини резекції, б) пересічення кістки, в) видалення пухлини.

Ще одним правилом лікування пацієнтів із злоякісними пухлинами є виконання інтраопераційної експрес біопсії. Суттю цієї маніпуляції є мікроскопічний аналіз тканини інтрамедулярного каналу дистального відділу

плечової кістки в місці її пересічення на предмет виявлення клітинної атипії, за наявності такої слід розширити обсяг хірургічного втручання і виконати ширшу резекцію. Саме для таких випадків мають бути створені додаткові модулі ендопротеза, що дасть змогу анатомічно замістити кістковий дефект більшого розміру, ніж планувався.

Після виконання остеотомії послідовно та циркулярно в межах здорових тканин відокремлюють пухлинне вогнище, перетинають капсулу суглоба та видаляють пухлину «en block» (рис. 5.11).

Рис. 5.11. Зовнішній вигляд видаленої пухлини і ендопротеза для заміщення дефекту.

Видаливши пухлину, виконують ревізію прилеглих тканин, гемостаз, рану обробляють розчинами антисептиків. За допомогою римерів готують кістковомозковий канал дистального відділу плечової кістки та встановлюють, з урахуванням ротаційного положення, ендопротез за допомогою «press-fit» фіксації. Накісткові пластини щільно охоплюють зовнішню поверхню плечової кістки. Кістковою стружкою, яка утворилась у процесі підготовки каналу кістки, виконують аутопластику ділянки контакту

кістки з ендопротезом та накістковими пластинами для швидшого формування кістково-керамічного блоку.

Після встановлення ендопротез укривають синтетичною трубкою «Trevira tube» фірми «Implantcast», Німеччина. «Trevira tube» — тканинна трубка, виготовлена з поліетилен-терефталату, що є біологічно сумісним синтетичним матеріалом, який характеризується вираженими адгезивними властивостями. «Trevira tube» розроблено спеціально для виконання реінсерції м’язів, сухожилків і капсул суглобів вченими сумісно із компанією «Implantcast». Матеріал має пористу структуру та міцність на розривання 400 Н. Випускається в стерильному вигляді довжиною 30 см. Для використання на проксимальному відділі плеча зазвичай використовують трубку 35 мм в діаметрі. «Trevira tube» одягають на тіло ендопротеза та фіксують до нього за допомогою ниток. Використання «Trevira tube» сприяє запобіганню утворення порожнин у зоні хірургічного втручання, що сприяє загоєнню операційної рани, зменшує вірогідність утворення гематом та гнійно-запальних процесів, прискорює терміни відновлення функції плеча та всієї верхньої кінцівки. Реконструкція тканин сприяє проростанню сполучної та м’язової тканин у матеріал покриття та формуванню м’якотканинному каркасу навколо ендопротеза (рис. 5.12) [9].

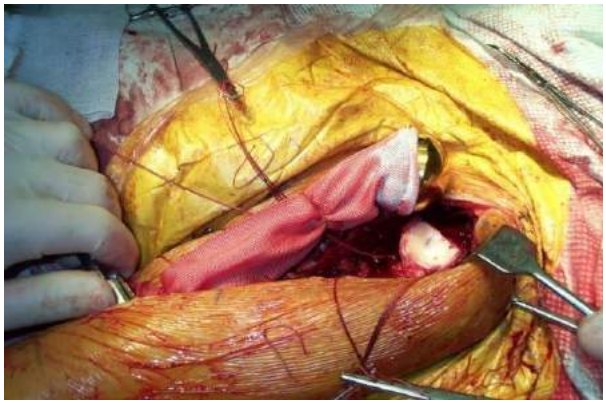

Рис. 5.12. Реінсерція м’яких тканин до ендопротеза з використанням «Trevira tube».

Після відновлення м’язів і сухожилків та, за необхідності, міопластики, встановлюють активні дренажі та пошарово зашивають рану (рис. 5.13).

Рис. 5.13. Зовнішній вигляд кінцівки після закінчення операційного втручання.

У післяопераційному періоді проводять медикаментозне лікування, фіксацію оперованої кінцівки ортезом, а з другого чи третього тижня починають реабілітаційне лікування.

5.3 Упровадження ендопротезів проксимального відділу плечової кістки з комбінованою системою фіксації в клінічну практику

У клініці ДУ «Інститут патології хребта та суглобів ім. проф. М.І. Ситенка НАМН України» з приводу пухлинного ураження ПВПК із використанням індивідуального модульного ендопротеза СІМЕКС (ТОВ «Інмайсерс» м. Харків) прооперовано 12 хворих. Серед них 9 чоловіків і 3 жінки, середній вік складав 49,6 років (17–70 років). У 9 випадках ураження було локалізоване у верхній третині плечової кістки, у 3 була залучена середня третина, частіше пухлиною була уражена права плечова кістка – 9 із

12 випадків. При цьому виявлено такі нозології: остеосаркома – 4, злоякісна гігантоклітинна пухлина – 1, хондросаркома – 1, метастатичне ураження – 6. Терміни спостереження за хворими коливалися від 6 міс. до 6 років.

У процесі динамічного спостереження оцінювали онкологічні та ортопедичні результати лікування.

У 3 пацієнтів установлено ендопротез проксимального відділу плечової кістки без додаткової накісткової системи фіксації. Із них 2 хворих, в яких було метастатичне ураження, померли від прогресування основного захворювання протягом періоду спостереження до 1 року. В 1 хворої (злоякісна гігантоклітинна пухлина) через 3 роки після першого хірургічного втручання відбувся перелом ніжки ендопротеза, через що виконана ревізійна операція із заміною імплантата, де було використано додаткову накісткову систему фіксації. Строк спостереження становить 6 років, ознак нестабільності ендопротеза не виявлено, функція кінцівки задовільна.

Одразу ендопротези з комбінованою системою кріплення встановлені 9 пацієнтам: 4 — із метастатичним ураженням проксимального відділу плечової кістки, 1 — хворому на хондросаркому, 4 — на остеосаркому. Термін спостереження становив від 1 до 6 років. Четверо хворих померли від прогресування основного захворювання (метастатичне ураження – 3, остеосаркома – 1), двом пацієнтам з остеосаркомою впродовж 1 року виконана екзартикуляція на рівні плечового суглоба у зв’язку з локальним рецидивуванням. Три хворих (метастатичне ураження – 1, остеосаркома – 1, хондросаркома – 1) проходять динамічне спостереження в Інституті із строком спостереження від 4 до 6 років, ознак нестабільності ендопротеза в жодного не виявлено, функція кінцівки задовільна. Одному хворому (остеосаркома) у зв’язку з вивихом ендопротеза виконане ревізійне втручання на плечовому суглобі.

Результати лікування хворих наведені в табл. 5.1.

Для ілюстрації використання в комплексному лікування пацієнтів із пухлинним ураженням ПВПК розробленої екстракортикальної системи кріплення модульних ендопротезів наводимо клінічні приклади.

Таблиця 5.1

Результати лікування хворих на пухлини проксимального відділу плечової кістки

Пацієнт			Ураження плечової кістки		Діагноз	Додаткова система фіксації	Ускладнення	Результат за		Термін спостереження (роки)
Іст. хв. №	Вік	Стать	Рівень	Бік				TESS (1 рік)	MSTS (1 рік)	
80632	58	ч	Верхня третина	п	МУ	Є	Немає	71%	74%	6
75974	17	ч		л	ОС	Є	Немає	65%	70%	6
73369	22	ч		л	ОС	Є	prolongatio morbi	70%	68%	1
68328	39	ч		п	ОС	Є	Вивих ендопротеза	62%	70%	1
88311	36	ч		п	МУ	Є	Немає	66%	68%	1
73192	59	ч	Верхня-середня третини	л	МУ	Є	Немає	73%	72%	2
80494	58	ж		п	ХС	Є	Немає	73%	74%	6
69713	66	ж	Верхня третина	п	ОС	Є	Немає	62%	68%	1
73416	60	ч		п	МУ	Є	Немає	60%	67%	1
70970	60	ч		п	МУ	Немає	Помер	59%	66%	1
71553	70	ч		п	МУ	Немає	Помер	65%	68%	1
67716	51	ж	Верхня – середня третини	п	ЗГКП	Немає	Перелом ніжки ендопротеза	71%	70%	6

Клінічний приклад 1

Пацієнтка Г., 58 років, історія хвороби № 80494, звернулась до клініки кісткової онкології ДУ «ІПХС ім. проф. М.І. Ситенка НАМН» зі скаргами на біль у верхній і середній третинах правого плеча, який посилювався під час активних і пасивних рухів, наявність новоутворення вказаної ділянки, порушення функції плечового суглоба. Із анамнезу відомо, що вперше скарги на біль з'явились за рік до звернення. Зверталась за допомогою до Національного інституту раку, де була виконана закрита біопсія новоутворення та встановлений діагноз: хондросаркома проксимального відділу правої плечової кістки.

Під час клінічного огляду виявлено збільшення в об'ємі верхньої половини плеча за рахунок щільного новоутворення, помірна рухомість прилеглих м'яких тканин, болюча патологічна рухомість у зазначеній ділянці, значне порушення функції в плечовому суглобі (за шкалою TESS – 35 %, MSTS – 63 %). У результаті виконання рентгенологічного обстеженя виявлено кістково-хрящове новоутворення 8 на 4 см на межі верхньої та середньої третин правої плечової кістки з наявністю патологічного перелому з кутовим варусним зміщенням до 10° та м'якотканинним компонентом. Також визначено дифузний остеопороз кістки. Головка плечової кістки була інтактна (рис. 5.14, а).

Пацієнтці виконані обстеження: телерентгенографію, комп'ютерну томографію правого плеча та органів грудної порожнини, допплерографію судин ураженої кінцівки, електронейроміографію. Повторно проаналізовано гістологічні препарати. Установлений діагноз: хондросаркома проксимального відділу правої плечової кістки, T2N0M0, II стадія, II клінічна група. Враховуючи діагноз неоад'ювантну поліхіміотерапія та променеву терапію не проводили.

На підставі отриманих за допомогою телерентгенографії та КТ даних був модельований і виготовлений індивідуальний модульний ендопротез «СІМЕКС» ТОВ Інмайстерс.

Пацієнтці проведене планове хірургічне втручання в обсязі: широка резекція вогнища ураження «en block», заміщення післярезекційного дефекту ендопротезом «СІМЕКС» з використанням додаткової накісткової системи фіксації (рис. 5.14, б).

а б в

Рис. 5.14. Фотовідбитки рентгенограм хворої Г., 58 років, історія хвороби № 80494, до (а), після (б) і через 6 років після (в) операції.

У післяопераційному періоді пацієнтка отримувала медикаментозну терапію, спрямовану на профілактику інфекційних і тромбоемболічних ускладнень, знеболювальну терапію, фіксацію кінцівки ортезом протягом 3 тижнів, реабілітаційне лікування.

Після проведеного лікування пацієнтка повернулася до роботи. Упродовж наступних 6 років за пацієнткою проводили післяоперційний моніторінг (рис. 5.14, в). Через рік після хірургічного втручання показники за шкалами TESS та MSTS склали 49 і 74 % відповідно, пацієнтка була цілком задоволена результатом лікування.

Клінічний приклад 2

Пацієнтка Р., 51 рік, історія хвороби № 67716. Звернулась до клініки

ІПХС зі скаргами на біль і порушення функції в правому плечовому суглобі справа. Зі слів хворої відомо, що вперше біль з'явився 6 міс. тому. За місцем проживання пацієнтці виконано фізіотерапію й артикулярні ін'єкції в плечовий суглоб.

У клініці виконано обстеження, зокрема, рентгенографію, комп'ютерну томографію та біопсію зони ураження ПВПК, за результатами яких установлено діагноз: злоякісна гігантоклітинна пухлина верхньої третини правої плечової кістки T2N0M0, II ст., II кл. гр., IIB за Enneking, патологічний перелом. Виходячи з протоколів надання спеціалізованої медичної допомоги в разі ЗГКП, на першому етапі лікування хвора отримала 3 курси неоад'ювантої поліхіміотерапії. Другим етапом було виконане хірургічне втручання в обсязі: резекція проксимального відділу плечової кістки «en block» із заміщенням післярезекційного дефекту індивідуальним модульним ендопротезом «СІМЕКС» (рис. 5.15). Третім етапом проведений курс ад'ювантної ПХТ.

а б в

Рис. 5.14. Фотовідбитки рентгенограм пацієнтки Р., історія хвороби № 67716: а) уражена плечова кістка; б) видалений сегмент ПВПК; в) після встановлення ендопротеза.

Через 3 роки хвора знов звернулася до клініки ІПХС зі скаргами на

відчуття нестабільності та болі в ніжній третині плеча та плечовому суглобі. Виконане рентгенологічне дослідження дало змогу встановити діагноз – перелом ніжки (в «критичній зоні») та вивих головки ендопротеза. Хворій проведено ревізійне хірургічне втручання із повним видаленням ушкодженої конструкції та повторним заміщенням дефекту індивідуальним модульним ендопротезом СІМЕКС із комбінованою системою фіксації (рис. 5.15).

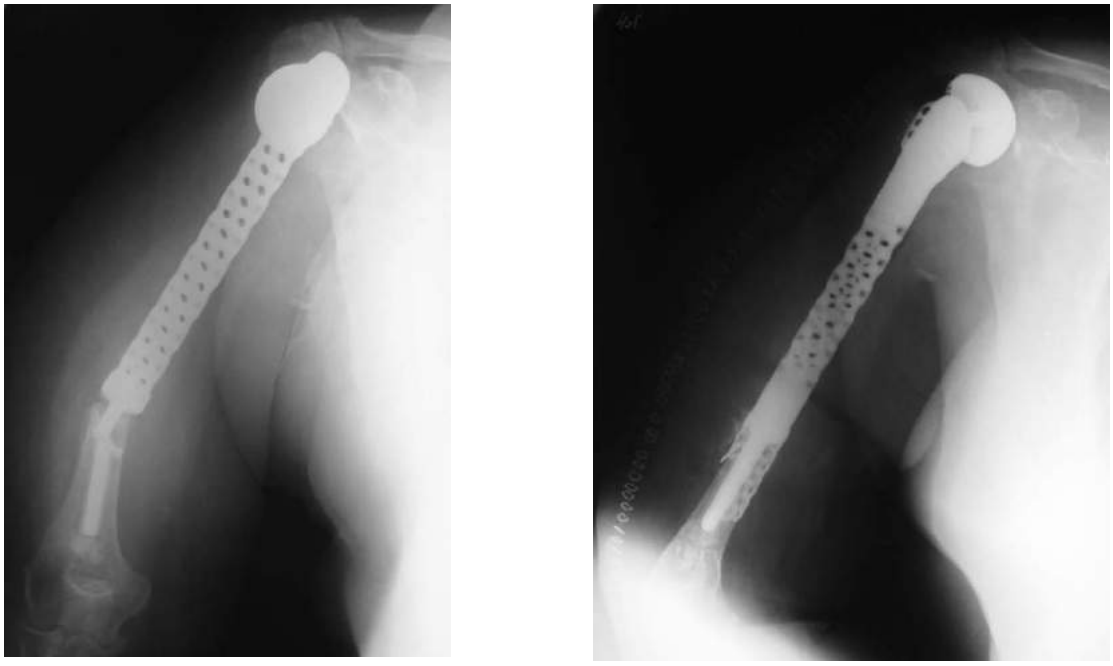

а б

Рис. 5.15. Фотовідбитки рентгенограм пацієнтки Р., історія хвороби № 67716: а) ушкоджена конструкція ендопротеза; б) після ревізійного хірургічного втручання, встановлено ендопротез із додатковою системою фіксації.

Термін спостереження становить 6 років після ревізійного ендопротезування, ознак пошкодження чи нестабільності ендопротеза не виявлено, онкологічний результат добрий, функція кінцівки відновлена, за шкалою TESS – 71 %, MSTS – 70,0 %.

5.4 Резюме

Стабілізація плечового суглоба залежить від декількох факторів, серед

яких анатомічні, біологічні, цілісність м’якотканинних структур, співвідношення їх довжини, сили натягу та місць прикріплення до проксимального відділу плечової кістки.

Особливості плечового суглоба обумовлюють під час розрахунку ендопротеза проксимального відділу плечової кістки ретельне вивчення результатів КТ-дослідження. При цьому слід розраховувати довжину резекції кістки, враховуючи поширеність патологічного процесу, розміри та форму головки плечової кістки і площу суглобової поверхні лопатки, а також створювати умови для реінсерції м’яких тканин. Обов’язково слід передбачити додаткові модулі ендопротеза на випадок необхідності подовження резекції.

На підставі отриманих результатів математичного моделювання системи «ендопротез – плечова кістка» та експериментального дослідження *in vivo* розроблено модульний ендопротез проксимального відділу плечової кістки з додатковою системою фіксації, що дозволило покращити якість кріплення ендопротеза до кістки, та удосконалена методика хірургічного лікування хворих на пухлини проксимального відділу плечової кістки.

Проведена клінічна апробація ендопротеза проксимального відділу плечової кістки з використанням додаткової системи фіксації показала відсутність ускладнень з боку ендопротеза (нестабільність, перелом ніжки ендопротеза та перипротезний перелом) та добрі функціональні результати, за шкалою TESS – 66%, MSTS – 70%. Отримані результати свідчать про доцільність використання запропонованої системи ендопротеза в медичній практиці.

За матеріалами розділу опубліковано:

[14] Вирва, О. Є., Бурлака, В. В., Головіна, Я. О., **Міхановський, Д. О.** (2014). Спосіб фіксації ендопротеза до діафіза довгої кістки. *Інформаційний бюлетень. Додаток до «Журналу Національної академій медичних наук України», 37*, 157.

[18] Вирва, О. Є., **Міхановський, Д. О.,** Карпінський, М. Ю., Нікольченко, О. А. (2017). Комбінована фіксація модульного пухлинного ендопротеза проксимального відділу плечової кістки (експериментально-клінічне дослідження). *Ортопедия, травматология и протезирование, 3* (608), 99-104. doi: 10.15674/0030-59872017399-10.

[20] Вырва, О. Е., Бурлака, В .В., **Михановский, Д. А.** (2011). Результаты лечения больных со злокачественными опухолями длинных костей верхней конечности, *матеріали XII з'їзду онкологів України,* Судак, Автономна Республіка Крим, 20-22 вересня 2011 р., *Клиническая онкология,* Специальный выпуск 2, 117.

[24] Вырва, О. Е., **Михановский, Д. А.** (2010). Эндопротезирование проксимального отдела плечевой кости при опухолевом поражении, *збірник наукових праць XV з'їзд ортопедів-травматологів України.* Дніпропетровськ, 16-18 вересня 2010 р., Дніпропетровськ: Ліра, 436.

[40] **Михановский, Д. А.** Хирургическое лечение злокачественных опухолей проксимального отдела плечевой кости, *матеріали Всеукраїнської науково-практичної конференції «XV Міжнародного конгресу студентів та молодих вчених»,* (Тернопіль, 27-29 квітня 2011 р., Тернопіль: УкрМедКнига, 64.

РОЗДІЛ 6
АНАЛІЗ ТА УЗАГАЛЬНЕННЯ ОТРИМАНИХ РЕЗУЛЬТАТІВ

Питання лікування хворих на пухлини проксимального відділу плечової кістки, не зважаючи на різноманіття розроблених на сьогодні методик лікування, залишається актуальним. Розроблені способи лікування мають як позитивні, так і негативні властивості, отже розроблення та вдосконалення наявних методів лікування хворих на пухлини ПВПК досі залишається актуальним питанням для практичної медицини.

За даними літератури ПВПК як зона локалізації пухлинних уражень посідає третє місце після ділянок кісток, які утворюють колінний суглоб, та проксимального відділу стегнової кістки [32, 1, 112, 42, 138, 78, 111, 130, 73, 62, 80, 133].

Метою хірургічного втручання є максимальне повернення хворого до звичного йому життя, соціально-побутова та психологічна реабілітація. Більшість новоутворень потребують широкої резекції проксимального відділу плечової кістки і можуть призвести до стійкої інвалідизації хворого. Хірургічний етап лікування таких пацієнтів передбачає видалення пухлини та заміщення певним способом післярезекційного дефекту.

Одним із поширених способів заміщення дефектів після видалення пухлин є використання алотрансплантатів, які дають змогу анатомічно заміщувати великі кісткові порожнини та достатньо відновлювати функцію плечового суглоба. Наявність великих кісткових банків спрощує процес максимально точно підбору кісткових трансплантатів необхідного розміру [83, 120, 128].

Ще одним методом заміщення дефекту є використання автотрансплантатів. Найчастіше їх отримують із малогомілкової кістки завдяки її достатньої довжини та міцності, що уможливлює пластику з її використанням великих за розміром дефектів [54].

Проте обидві методики мають певні спільні недоліки. По-перше, у

випадках лікування хворого на злоякісні пухлини має бути комбінованим і включати впроведення поліхіміотерапії, яка часто стає причиною розсмоктування трансплантата. По-друге, існує велика вірогідність незрощення трансплантата з кісткою реципієнта, що призводить до ревізійних хірургічних втручань.

Сьогодні ендопротезування для заміщення великих дефектів, які утворюються внаслідок резекції пухлин, користується найбільшою популярністю. Обумовлено це тим, що використання металевих імплантатів дає змогу заміщувати кістково-суглобові дефекти будь-якої довжини та локалізації, пришвидшувати реабілітацію хворого, отримувати добрі функціональні результати, а відсутність зазначених ускладнень, які виникають у випадку застосування кісткових трансплантатів, робить ендопротезування особливо привабливим [1, 63, 112, 139].

Але при багатьох перевагах, ендопротезування не позбавлене певних недоліків. Основними ускладненнями в разі заміщення дефектів металевими імплантатами є інфекційні (парапротезна інфекція), перелом ендопротеза, асептичне розхитування його ніжки та перипротезний перелом кістки [56, 111, 153].

Проблеми, пов’язані з імплантатом, потребують подальшого вивчення й удосконалення методів ендопротезування. Для розв’язання таких проблем нами була запропонована теорія комбінованої фіксації імплантата до кістки. Ідея полягала в тому, щоб ендопротез закріплювався за допомогою інтрамедулярної ніжки та екстракортикальних пластин які як частина імплантата щільно прилягатимуть до зовнішньої поверхні кістки, розвантажуючи в такий спосіб місце переходу тіла ендопротеза в ніжку («критична» зона, в якій зазвичай виникає перелом ніжки) та верхню частину кістки.

Дисертаційне дослідження спрямоване на обґрунтування, розроблення та впровадження в практику надійнішої комбінованої системи фіксації ендопротезів для заміщення післярезекційних дефектів ПВПК, зменшенню

кількості ускладнень із боку ендопротеза та покращення результатів ендопротезування ПВПК.

Першим етапом досліджень було теоретичне обґрунтування системи фіксації за допомогою методу кінцевих елементів. Нами були розроблені вісім моделей системи «ендопротез – плечова кістка», які відрізнялись за методом фіксації до кістки – комбінована (інтрамедулярна ніжка й екстракортикалні пластини) та, для порівняння, виключно інтрамедулярна. Моделювали 3 варіанти резекції кістки на рівні верхньої, нижньої й середньої третин, досліджували напружено-деформований стан системи за умов прикладання навантаження на розтягнення, згинання та кручення.

У процесі дослідження напружено-деформованого стану моделей під впливом розтягувальних навантажень установлено, що напруження по зовнішній поверхні моделей, як з накістковими пелюстками, так і без них, розподіляються практично однаково, як за характером розташування, так і за рівнем інтенсивності. У кістковій тканині зона максимальних напружень розташовувалася в дистальній частині кістки на рівні кінця інтрамедулярного стрижня ендопротеза, але на розрізі у фронтальній площині виявлено значні відмінності між моделями ендопротезів.

В ендопротезах із комбінованою фіксацією зони максимальних напружень зареєстровані в інтрамедулярному стрижні нижче краю накісткових пелюсток — 1,2 МПа на його дистальному кінці. Під накістковими пелюстками напруження в інтрамедулярному стрижні не перевищували 0,5 МПа.

У разі моделювання встановлення ендопротеза без накісткових пластин по поверхні кісткомозкового каналу в середньому виявлені більш ніж у 2 рази вищі величини напружень — 1,1 МПа.

У випадку прикладення до моделей згинального навантаження визначені значно більші відмінності між різними конструкціями ендопротезів та варіантами їх встановлення.

Зокрема за умов моделювання системи «ендопротез – плечова кістка» з використанням накісткових пластин спостерігали практично повне розвантаження інтрамедулярного стрижня ендопротеза під накістковими пелюстками, у тому числі і в «критичній зоні». Нижче накісткових пластин напруження в інтрамедулярному стрижні сягали 2,2-2,7 МПа, але в моделях з ендопротезами без накісткових пелюсток зафіксовано перевантаження кістки в зоні контакту з ендопротезом — 4,2-5,5 МПа залежно від рівня резекції кістки.

У разі прикладання до моделі кручення навантаження максимальні значення напружень виявлено в діафізарній частині ендопротеза — 95 МПа за обох варіантів кріплення. Показано, що величини напружень у дистальному відділі плечової кістки та в кістковомозковому каналі також не залежали від типу кріплення ендопротеза і становили 12 та 13 МПа відповідно.

У результаті вивчення поведінки біомеханічної системи «ендопротез – плечова кістка» під впливом навантаження на кручення встановлено, що наявність додаткового кріплення імплантата у вигляді накісткових пластин дає можливість зняти напруження з кісткової тканини в зоні контакту з ендопротезом завдяки їх перерозподілу на накісткові пелюстки. Зокрема, напруження, які виникали в «критичній зоні» без додаткової системи фіксації, становили 14 МПа, а за наявності екстракортикальних пластин – 6 МПа (табл. 6.1).

Для обґрунтування доцільності використання додаткової накісткової системи фіксації ендопротеза наступним етапом роботи проведено експериментальне дослідження на 20 нелінійних білих щурах 6-місячного віку популяції експериментально-біологічної клініки ДУ «ІПХС ім. проф. М.І. Ситенка НАМН».

На тваринній моделі відтворювали клінічну ситуацію після видалення пухлини діафіза довгої кістки та заміщення післярезекційного дефекту модульним ендопротезом.

Таблиця 6.1

Середні величини напружень у «критичній зоні» системи «ендопротез – плечова кістка» під впливом навантаження на розтягнення, згинання та кручення

Тип навантаження	Напруження (МПа) в системі	
	із додатковою системою фіксації	без додаткової системи фіксації
Розтягнення	0,16	0,9
Згинання	1,23	5,8
Кручення	6,0	14,0

Тварин розподілили на 2 групи – дослідну (кістковий дефект заміщували модульним ендопротезом з комбінованою системою фіксації) та контрольну (встановлювали ендопротез із виключно інтрамедулярною фіксацією).

Отримані рентгенологічні дані дозволили зробити висновок, що наявність додаткової екстракортикальної пластини знижує ризик розвинення ускладнень з боку імплантата. Установлено, що у всіх 10 щурів дослідної групи спостерігали стабільну фіксацію дистальної ніжки конструкції, у контрольній групі стабільна фіксація дистальної ніжки зареєстрована лише в 6 щурів із 10. За іншими ознаками (патологічна рухомість, збереження осі стегнової кістки, кісткова резорбція) у дослідній групі одержано кращі результати, також у тварин цієї групи виявлено осифікацію навколо накісткової пластини.

Біомеханічне дослідження передбачало випробування препаратів стегнових кісток щурів із встановленими імплантатами та інтактних на міцність під впливом двох видів навантаження – згинального та розтягувального.

Під час проведення експерименту препарати навантажували до моменту виникнення перелому або роз’єднання кістки з ендопротезом

(випробування на розтягування) і реєстрували величину навантаження, за якої це відбувалося [48].

Виявлено, що найбільше навантаження (150,0 ± 30,0) Н витримували препарати стегнових кісток із встановленим ендопротезом з додатковою накістковою системою фіксації. Цей показник виявився у 2,14 рази більшим порівняно з інтактними кістками – (70,0 ± 30,0) Н. Найменші навантаження витримували препарати кісток щурів контрольної групи – (30,0 ± 20,0) Н.

Аналіз результатів експериментальних випробувань препаратів стегнових кісток з ендопротезами різних конструкцій на розтягнення показав, що за величиною граничних навантажень групи препаратів стегнових кісток щурів з ендопротезами з додатковою фіксацією та без неї відрізнялися незначно. У середньому роз’єднання кістки з ендопротезом інтрамедулярного типу фіксації відбувалось за умов навантаження в (70,0 ± 10,0) Н, комбінованої фіксації – (80,0 ± 10,0) Н.

Отримана суттєво менша кількість ускладнень у щурів із використанням ендопротезів комбінованої фіксації підтвердила переваги їхнього застосування.

На підставі отриманих результатів теоретичних та експериментальних досліджень розроблений і впроваджений у клінічну практику ендопротез проксимального відділу плечової кістки з системою додаткової екстракортикальної фіксації (патент України на корисну модель № 83345). З приводу пухлинного ураження ПВПК із використанням індивідуального модульного ендопротеза СІМЕКС (ТОВ «Інмайстерс», м. Харків) прооперовано 12 хворих. Терміни спостереження за хворими коливалися від 6 міс. до 6 років.

Ендопротези проксимального відділу плечової кістки без додаткової накісткової системи фіксації встановлено 3 пацієнтам хворим, ендопротези з комбінованою системою кріплення — 9.

У процесі динамічного спостереження оцінювали онкологічні й ортопедичні результати лікування.

У хворого, якому було встановлено ендопротез з лише інтрамедулярною фіксацією, через 3 роки після хірургічного втручання відбувся перелом ніжки ендопротеза, що обумовило виконання ревізійної операції, а саме: видалення пошкодженої конструкції та встановлення ендопротеза з комбінованою системою фіксації. Термін спостереження після ревізійного втручання становить 6 років, ознак нестабільності ендопротеза не виявлено, функція кінцівки задовільна.

У 9 хворих на першому етапі лікування встановлено ендопротез із додатковою системою фіксації. Термін спостереження становить до 6 років. Ознак нестабільності ендопротеза у жодного пацієнта не виявлено, функція кінцівки задовільна. Одному хворому у зв'язку з вивихом ендопротеза виконане ревізійне втручання на плечовому суглобі.

З огляду на відсутність ускладнень з боку ендопротеза проксимального відділу плечової кістки з додатковою накістковою системою кріплення у лікуванні хворих, можна зробити висновок, що використання розробленої системи кріплення дозволить значно знизити кількість ускладнень порівняно з кістковими трансплантатами та іншими моделями ендопротезів.

За матеріалами розділу опубліковано:

[8] Бурлака, В. В, **Міхановський, Д. О.** (2013). Хірургічне лікування злоякісних кісткових пухлин верхніх кінцівок, *матеріали II міжнародного медичного конгресу «Впровадження сучасних досягнень медичної науки в практику охорони здоров'я України»,* Київ, 16-19 квітня 2013 р., Київ: МОЗ України, НАМН України, 77.

[15] Вирва, О. Є., **Міхановський, Д. О.,** Головіна, Я. О., Вирва, О. О. (2014). Експериментальне обґрунтування діафізарної фіксації модульних ендопротезів кісток і суглобів: *матеріали Всеукраїнської науково-практичної конференції «Сучасні дослідження в ортопедії та травматології» (Другі наукові читання пам'яті акад. О.О.Коржа),* Харків, 30-31 жовтня 2014 р. Харків: МОЗ України, НАМН України, МОЗ України, ВГО «Українська асоціація ортопедів-травматологів», 129-131.

[41] **Міхановський, Д. О.,** Малик, Р. В. (2013). Органозберігаюче хірургічне лікування злоякісних пухлин довгих кісток кінцівок, *збірник наукових праць конференції молодих вчених «Актуальні проблеми сучасної ортопедії та травматології»*, Чернігів, 16-17 травня 2013 р., Чернігів: НАМН України, МОЗ України, ВГО «Українська асоціація ортопедів-травматологів», 74-75.

ВИСНОВКИ

1. Кістково-пластичні методи біореконструкції проксимального відділу плечової кістки не задовольняють високим вимогам онкоортопедії, про що свідчить значна кількість ускладнень з боку трансплантата (до 75 %) і незадовільних функціональних результатів. На сьогодні найперспективнішим способом лікування хворих на пухлини кісток є модульне пухлинне ендопротезування, яке дає змогу заміщувати дефекти будь-якого розміру та в короткий строк відновлювати функцію ураженої кінцівки. Але кількість ускладнень з боку ендопротеза (нестабільність, перипротезний перелом і перелом ендопротеза) залишаються високими (до 22 %) і потребують подальшого вивчення, удосконалення старих та розроблення нових різновидів ендопротезування та впровадження їх у практику.

2. На підставі дослідження навантаження математичних моделей системи «ендопротез – плечова кістка» на розтягнення, згинання та кручення за умов різних рівнів резекції кістки доведено, що максимальні напруження в моделях з ендопротезами без додаткової екстракортикальної системи фіксації розподіляються по поверхні кісткового каналу, в зоні закріплення ендопротеза в кістці («критична зона») та по всій довжині інтрамедулярної ніжки, а в ендопротезах із комбінованою системою фіксації напруження в зазначених ділянках у середньому в 4,5 рази нижчі. Наявність накісткової фіксації дає змогу зняти навантаження з кісткової тканини в зоні контакту з ендопротезом та ніжки імплантата за рахунок його перерозподілу саме на додаткову систему фіксації.

3. Отримані експериментальні дані на щурах *in vivo* довели переваги комбінованої фіксації в системі «ендопротез – кістка» з використанням інтрамедулярного та накісткового елементів кріплення ендопротеза, що підтверджено суттєво меншою кількістю ускладнень (жодного випадку нестабільності дистальної ніжки в експериментальній групі проти 40 % ускладнень у контрольній). Препарати досліджували під впливом двох видів

навантаження – згинання та розтягнення. У разі випробувань на згинання препарати стегнових кісток щурів з ендопротезами з додатковою системою фіксації значуще не відрізнялись від групи препаратів інтактних кісток за показником величини згинального моменту. Показник середнього граничного навантаження для препаратів з ендопротезами без додаткової екстракортикальної фіксації виявився значуще гіршим порівняно з препаратами стегнових кісток, де встановлювали 3-модульну конструкцію з пластиною — 0,63 проти 1,65 Н. Результати експерименту на розтягнення показали відсутність відмінностей між групами препаратів стегнових кісток щурів з ендопротезами 3-модульної конструкції з додатковою фіксацією та без неї.

4. На підставі отриманих результатів математичного моделювання системи «ендопротез – плечова кістка» та експериментального дослідження in vivo розроблено модульний ендопротез проксимального відділу плечової кістки з додатковою системою фіксації, що дало змогу покращити якість фіксації ендопротеза з кісткою, та удосконалена методика хірургічного лікування хворих на пухлини проксимального відділу плечової кістки.

5. Проведена клінічна апробація ендопротеза проксимального відділу плечової кістки з використанням додаткової системи фіксації показала відсутність ускладнень з боку ендопротеза та добрі функціональні результати: за шкалою TESS – 66 %, MSTS – 70%. Одержані результати свідчать про доцільність використання запропонованої системи ендопротеза в медичній практиці.

СПИСОК ВИКОРИСТАНИХ ДЖЕРЕЛ

1. Алиев, М. Д. (Ред.). (2008). *Первичные злокачественные опухоли костей*. Москва.

2. Алямовский, А. А. (2004). *SolidWorks/COSMOSWorks: Инженерный анализ методом конечных элементов.* Москва: ДМК Пресс.

3. Бабоша, В. А., Анабтави, Ф., & Донченко, Л. И. (2001). Влияние химиотерапии на состояние иммунитета и обменных процессов у больных со злокачественными опухолями костей. *Архив клинической и экспериментальной медицины*, 1(3), 67-70.

4. Березовський, В. А., & Колотилов, Н. Н. (1990). *Биофизические характеристики тканей человека: справочник*. Киев: Наукова думка.

5. Бернштейн, Н. А. (1926). *Общая биомеханика*. Москва: ЦИТ ВЦСПС.

6. Білинський, Б. Т. (Ред.). (2004). *Онкологія: Підручник* (3-є вид.). Київ: Здоров'я.

7. Бурлака, В. В, Міхановський, Д. О. (2013). Хірургічне лікування злоякісних кісткових пухлин верхніх кінцівок, *матеріали II міжнародного медичного конгресу «Впровадження сучасних досягнень медичної науки в практику охорони здоров'я України»,* Київ, 16-19 квітня 2013 р., Київ: МОЗ України, НАМН України, 77.

8. Бурлака, В. В., Міхановський, Д. О. (2013). Хірургічне лікування злоякісних пухлин верхньої кінцівки, *збірник наукових праць XVI з'їзду ортопедів-травматологів України,* Харків, 3-5 жовтня 2013 р., Харків: МОЗ України, АМН України, ВГО «Українська асоціація ортопедів-травматологів», 300.

9. Вирва, О. Е. (2008). Реконструкция мягких тканей при модульном мегаэндопротезировании у больных со злокачественными опухолями костей. *Ортопедия, травматология и протезирование*, 4, 54-61.

10. Вирва, О. Е., Головина, Я. А. & Малык, Р. В. (2015).

Аллокомпозитное эндопротезирование при хирургическом лечении пациентов со злокачественными опухолями длинных костей (обзор литературы). *Ортопедия, травматология и протезирование*, 2, 120–125.

11. Вирва, О. Є. & Малик, Р. В. (2014). Перший український досвід використання продовжуваних неінвазивно модульних ендопротезів для лікування пацієнтів зі злоякісними пухлинами довгих кісток. *Ортопедия, травматология и протезирование*, 2, 5–10.

12. Вирва, О. Є. (2013). *Модульне індивідуальне ендопротезування в лікуванні злоякісних пухлин довгих кісток.* (Автореф. дис. докт. мед. наук). Державна установа «Інститут патології хребта та суглобів ім. проф. М.І. Ситенка НАМН України», Харків.

13. Вирва, О. Є., Бурлака, В. В., Головіна, Я. О., Міхановський, Д. О. (2014). Спосіб фіксації ендопротеза до діафіза довгої кістки. *Інформаційний бюлетень. Додаток до «Журналу Національної академій медичних наук України», 37*, 157.

14. Вирва, О. Є., Бурлака, В. В., Головіна, Я. О., Міхановський, Д. О. (2013). Спосіб фіксації ендопротеза до діафіза довгої трубчастої кістки. Патент № 83345. Україна.

15. Вирва, О. Є., Міхановський, Д. О., Головіна, Я. О., Вирва, О. О. (2014). Експериментальне обґрунтування діафізарної фіксації модульних ендопротезів кісток і суглобів: *матеріали Всеукраїнської науково-практичної конференції «Сучасні дослідження в ортопедії та травматології» (Другі наукові читання пам'яті акад. О.О.Коржа),* Харків, 30-31 жовтня 2014 р. Харків: МОЗ України, НАМН України, МОЗ України, ВГО «Українська асоціація ортопедів-травматологів», 129-131.

16. Вирва, О. Є., Міхановський, Д. О., Головіна, Я. О., Нікольченко, О. А., Карпінський, М. Ю. (2015). Експериментальне обґрунтування комбінованої фіксації пухлинного ендопротеза для заміщення діафізарних дефектів довгих кісток у щурів. *Ортопедия, травматология и протезирование, 4* (601), 49-54. doi: 10.15674/0030-59872015449-54.

17. Вирва, О. Є., Міхановський, Д. О., Карпінський, М. Ю. (2015). Біомеханічне дослідження напружено-деформованих станів системи «ендопротеза – плечова кістка» за умов резекції пухлин. *Ортопедия, травматология и протезирование*, *3* (600), 14-20. doi: 10.15674/0030-59872015314-20.

18. Вирва, О. Є., Міхановський, Д. О., Карпінський, М. Ю., Нікольченко, О. А. (2017). Комбінована фіксація модульного пухлинного ендопротеза проксимального відділу плечової кістки (експериментально-клінічне дослідження). *Ортопедия, травматология и протезирование, 3* (608), 99-104. doi: 10.15674/0030-59872017399-10.

19. Вирва, О. Є., Міхановський, Д. О. (2017). Хірургічне лікування хворих на пухлини проксимального відділу плечової кістки (огляд літератури). *Травма, 3,* ___.

20. Вырва, О. Е., Бурлака, В .В., Михановский, Д. А. (2011). Результаты лечения больных со злокачественными опухолями длинных костей верхней конечности, *матеріали XII з'їзду онкологів України,* Судак, Автономна Республіка Крим, 20-22 вересня 2011 р., *Клиническая онкология,* Специальный выпуск 2, 117.

21. Вырва, О. Е., Бурлака, В. В., Михановский Д. А. (2011). Индивидуальное эндопротезирование при лечении злокачественных опухолей костей верхней конечности. *Ортопедия, травматология и протезирование, 2* (583), 71-75. doi: https://doi.org/10.15674/0030-59872011271-75.

22. Вырва, О. Е., Головина, Я. А., Бурлака, В. В., & Шевченко, И. В. (2005). Индивидуальное эндопротезирование при опухолях проксимального отдела плечевой кости. *Вістнік ортопедії, травматології та протезування*, 3(46), 49-53.

23. Вырва, О. Е., Дудніченко, О. С. & Бурлака, В. В. (2006). Комплексное лечение первичных злокачественных опухолей длинных костей. *Ортопедия, травматология и протезирование*, 1, 65–71.

24. Вырва, О. Е., Михановский, Д. А. (2010). Эндопротезирование проксимального отдела плечевой кости при опухолевом поражении, *збірник наукових праць XV з'їзд ортопедів-травматологів України.* Дніпропетровськ, 16-18 вересня 2010 р., Дніпропетровськ: Ліра, 436.

25. Вырва, О. Е., Михановский, Д. А., Головина, Я. А. (2016). Биомеханическое и экспериментальное обоснование применения дополнительной экстракортикальной фиксации индивидуальных модульных эндопротезов проксимального отдела плечевой кости, *матеріали XIII з'їзду онкологів та радіологів України, Київ, 26–28 травня 2016 р., Український радіологічний журнал,* Додаток 1, 94.

26. Вырва, О. Е., Михановский, Д. А., Шевченко, И. В. (2012). Биомеханическое исследование напряженно-деформированных состояний системы «эндопротез-кость» на примере проксимального отдела плечевой кости, *матеріали науково-практичної конференції з міжнародною участю «Лікування травм та захворювань верхньої кінцівки»,* Київ, 11-12 жовтня 2012 р., Київ: НАМН України, МОЗ України, 64-65.

27. Вырва, О. Е., Михановский, Д. А., Баев, В. В. (2012). Математическое моделирование системы «эндопротез - дистальный отдел плечевой кости» при различных уровнях опухолевых резекций, *матеріали науково-практичної конференції з міжнародною участю «I Український симпозіум з біомеханіки опорно-рухової системи»*, Дніпропетровськ, 13-14 вересня 2012 р., Дніпропетровськ, 47.

28. Галайчук, І. Й. (2010). TNM-класифікація злоякісних пухлин: історія, принципи, практичне застосування (лекція). *Онкология*, 12(3), 270-275.

29. Дєдков, А. Г. (2011). *Органозберігаючі реконструктивні хірургічні втручання в лікуванні хворих на пухлини кісток кінцівок.* (Дис. докт. мед. наук). Національний інститут раку, Київ.

30. Дубнов, П. Ю. (2005). *Обработка статистической информации с помощью SPSS*. Москва: АСТ.

31. Зацепин, С. Т. (1984). *Сохранные операции при опухолях костей*. Москва: Медицина.

32. Зацепин, С. Т. (2001). *Костная патология взрослых: Руководство для врачей.* Москва: Медицина.

33. Зенкевич, О. (1975). *Метод конечных элементов в технике*. Москва: Мир.

34. Имамалиев, А. С. (1975). *Гомопластика суставных концов костей* (2-е изд.). Москва: Медицина.

35. Корж, А. А., & Талышинский, Р. Р. (1966). Гомопластические операции при крупных дефектах костей и суставов. В *Материалы научной сессии по травматологии и ортопедии РМИ и РИТО*, Рига, (с. 35-36).

36. Корж, А. А., & Талышынский, Р. Р. (1966). Значение способа фиксации костного трансплантата при замещении крупных костно-суставных дефектов. *Ортопедия, травматология и протезирование*, 4, 42-43.

37. Кузанов, А. И. (2005). *Реваскуляризация костной ткани васкуляризированными надкостнично-кортикальными ауто трансплантатами*. (Автореф. дис. канд. мед. наук). ГУ «Российский научный центр хирургии Российской академии медицинских наук», Москва.

38. Лаврищева, Г. И., & Оноприенко, Г. А. (1996). *Морфологические и клинические аспекты репаративной регенерации опорных органов и тканей*. Москва: Медицина.

39. Маркс, В. О. (1978). *Ортопедическая диагностика: руководствово-справочник*. Минск: Наука и техника.

40. Михановский, Д. А. Хирургическое лечение злокачественных опухолей проксимального отдела плечевой кости, *матеріали Всеукраїнської науково-практичної конференції «XV Міжнародного конгресу студентів та молодих вчених»,* (Тернопіль, 27-29 квітня 2011 р., Тернопіль: УкрМедКнига, 64.

41. Міхановський, Д. О., Малик, Р. В. (2013). Органозберігаюче хірургічне лікування злоякісних пухлин довгих кісток кінцівок, *збірник наукових праць конференції молодих вчених «Актуальні проблеми сучасної*

ортопедії та травматології», Чернігів, 16-17 травня 2013 р., Чернігів: НАМН України, МОЗ України, ВГО «Українська асоціація ортопедів-травматологів», 74-75.

42. Нейштадт, Э. Л., Маркочев, А. Б. (2007). *Опухоли и опухолеподобные заболевания костей.* СПб.: Фолиант.

43. Органов, В. В., & Тяжелов, А. А. (2000). Особенности структурно-функциональной организации проксимального отдела плечевой кости, обеспечивающие стабилизацию плечевого сустава. *Ортопедия, травматология и протезирование*, 2, 70–73.

44. Орлов, А. И. (2004). *Прикладная статистика*. Москва: Экзамен.

45. Разоренов, В. Л., Сивков, В. С., Засульский, Ф. Ю., Куляба, Т .А., & Мирзоев, Н. Э. (2006). Принципы оперативного лечения больных с инфекционными осложнениями после эндопротезирования суставов. *Травматология и ортопедия России*, 2(40), 249.

46. Рейнберг, С. А. (1955). *Рентгендиагностика заболеваний костей и суставов* (Т. 1). Москва: Медгиз.

47. Сеинян, С. Г., Айвазян, В. П., & Ханамирян, Т. В. (1996). Хирургическое лечение доброкачественных опухолей и опухолеподобных поражений кости с применением аллопластики деминерализованными костными трансплантатами. *Вестик травматологии и ортопедии им. Н. Н. Приорова*, 2, 18.

48. Сурин, В. М. (2004). *Техническая механика: Учебное пособие.* Минск: БГУИР.

49. Трапезников, Н. Н., Алиев, М. Д., Мачак, Г. Н., Соловьев, Ю. Н., Кушлинский, Н. Е., Соколовский, В. А. и др. (2001). Лечение остеосаркомы конечностей на рубеже столетий (Полувековой опыт исследований). *Вестник Российской Академии медицинских наук*, 9, 46-49.

50. Тяжелов, А. А. (1999). Особенности клинических проявлений нестабильности плечевого сустава. *Ортопедия, травматология и протезирование*, 2, 115–119.

51. Шугабейкер, П. Х., & Малауэр, М. М. Авербах, А. М., & Русаков И. Г. (пер. с англ.). (1996). *Хирургия сарком мягких тканей и костей: Принципы и оперативная техника.* Москва: Медицина.

52. Щепотін, І. Б. (Ред.), Ганул, В. Л., Кліменко, І. О., Яремчук, О. Я., & Розуменко, В. Д. (2006). *Онкологія: Підручник для студ. вищ. мед. навч. закл. IV рівня акредитації.* Київ: Книга плюс.

53. Abudu, A., Sferopoulos, N. K., Tillman, R. M., Carter, S. R., & Grimer, R. J. (1996). The surgical treatment and outcome of pathological fractures in localised osteosarcoma. *The Journal Bone & Joint Surgery. British Volume*, 78(5), 694-698.

54. Ad-El, D., Paizer, A., & Pidhortz, C. (2001). Bipedicled vascularised fibula flap por proximal humerus defects in a child. *Plastic and Reconstructive Surgery*, 107(1), 155-157.

55. Aldlyami, E., Abudu, A., Grimer, R. J., Carter, S.R., & Tillman, R. M. (2005). Endoprosthetic replacement of diaphyseal bone defects. Long-term results. *International Orthopaedics*, 29(1), 25-29.

56. Asavamongkolkul, A., Eckardt, J. J., Eilber, F. R., Dorey, F. J., Ward, W. G., Kelly, C. M. … Kabo, J. M. (1999). Endoprosthetic reconstruction for malignant upper extremity tumors. *Clinical Orthopaedics and Related Research*, 360, 207-220.

57. Baker, C. L., Uribe, J. W., & Whitman, C. (1990). Arthroscopic evaluation of acute initial anterior shoulder dislocation. *American Journal of Sports Medicine*, 18, 25–28.

58. Balke, M., Ahrens, H., Streitbürger, A., Gosheger, G., & Hardes, J. (2009). Modular endoprosthetic reconstruction in malignant bone tumors: indications and limits. In P. U. Tunn (Ed.), *Treatment of Bone and Soft Tissue Sarcomas: Recent results in cancer research*, 179. (39-50). Berlin; Heidelberg: Springer-Verlag.

59. Bankart, A. S. B. (1938). Pathology and treatment of recurrent dislocation of shoulder joint. *British Journal of Surgery*, 26(1), 23–29.

60. Basmajian, J. V., & Basant, F. J. (1959). Factors preventing downward dislocation of the abducted shoulder joint. *The Journal Bone & Joint Surgery*, 41-A(9), 1182–1186.

61. Bauer, F. (1910). Über Knochentransplantation. *Z Chirurg*, 37, 20.

62. Bell, R. S. (2003). Treatment of axial skeleton bone metastases. *Clinical Orthopaedics and Related Research*, 415, 198-200.

63. Bernthal, N. M., Schwartz, A. J., Oakes, D. A., Kabo, J.M., & Eckardt, J.J. (2010). How long do endoprosthetic reconstructions for proximal femoral tumors last? *Clinical Orthopaedics and Related Research*, 468(11), 2867-2874. doi: 10.1007/s11999-010-1369-6.

64. Bickels, J., Wittig, J. C., Kollender, Y., Kellar-Graney, K., Meller, I., & Malawer, M. M. (2002). Limb-Sparing Resections of the shoulder girdle. *Journal of the American College of Surgeons*, 194(4), 422-435.

65. Black, A. W., Szabo, R. M., & Titelman, R. M. (2007). Treatment of malignant tumors of the proximal humerus with allograft-prosthesis composite reconstruction. *Journal of Shoulder and Elbow Surgery*, 16, 525-533.

66. Bos, G., Sim, F., Pritchard D., Shives, T., Rock, M., Askew, L., & Chao, E. (1987). Prosthetic replacement of the proximal humerus. *Clinical Orthopaedics and Related Research*, 224, 178-191.

67. Branemark, P. I., Hansson, B. O., & Adell, R. (1977). Osseointegrated implants in the treatment of edentulous jaw. Experience from a 10-year period *Scandinavian Journal of Plastic and Reconstructive Surgery and Hand Surgery*, 16(l), 1-132.

68. Burwell, R. G. (1994). History of bone grafting and bone substitutes with special reference to osteogenic induction. In M. R. Urist, B. T. O'Connor, & R. G. Burwell (Eds.), *Bone grafts, derivates and substitutes*. (3–101). Oxford: Blutterworth-Heinemann.

69. Chen, W. M., Chen, T. H., Huang C. K., Chiang, C. C., & Lo, W. H. (2002). Treatment of malignant bone tumours by extracorporeally irradiated

autograft-prosthetic composite arthroplasty. *The Journal Bone & Joint Surgery. British Volume*, 84, 1156-1161.

70. Chernecky, C. C., & Berger, B. J. (2008). *Laboratory Tests and Diagnostic Procedures* (5th ed.). St. Louis: Saunders.

71. Copeland, M. M., Robbins, G. F., & Myers, M. H. (1977). Developing of a clinical staging system for primary malignant tumors of bone: a progress report. *Management of Primary Bone and Soft Tissue Tumors*. (v. 35). Chicago, IL: Year Book Medical Publishers, Inc.

72. Damron, T. A., Rock, M. G., O'Connor, M. I., Johnson M., An K. N., Pritchard, D. J., & Sim, F. H. (1998). Functional laboratory assessment after oncologic shoulder joint resections. *Clinical Orthopaedics and Related Research*, 348, 124-134.

73. Davies, A. M., Sundaram, M., & James, S. J. (Eds.). (2009). *Imaging of Bone Tumors and Tumor-Like Lesions: Techniques and Applications*. Berlin, Germany: Springer.

74. De Groot, H., Donati, D., Di Liddo, M., Gozzi, E., & Mercuri, M. (2004). The use of cement in osteoarticular allografts for proximal humeral bone tumors. *Clinical Orthopaedics and Related Research*, 427, 190-197.

75. Detrisias, D. A., & Johnsons, L. L. (1964). Articular contribution to limb muscle reflexes. I. An Electomyographic study of the ankle joint mechanoreceptors upon reflex activity in the gastrocnemius muscle of the cat. *The Journal of Physiology*, 171, 20–21.

76. Donati, D., & Biscaglia, R. (1998). The use of antibiotic-impregnated cement in infected reconstructions after resection for bone tumours. *The Journal Bone & Joint Surgery*, 80-B(6), 1045-1050.

77. Duthie, R. B. (1953). The formation and operation of a bone bank in Edinburgh. *Edinburgh Medical Journal*, 60, 316.

78. Eckardt, J. J., Kabo, M., Kelly, C. M., Ward, W. G. Sr., & Cannon, C. P. (2003). Endoprosthetic reconstructions for bone metastases. *Clinical*

Orthopaedics and Related Research, 415, 254-262. doi: 10.1097/01.blo.0000093044.56370.94

79. Ecklund, G., & Johnsons, L. L. (1970). On the specifity of the ruffini like joint receptors Acta Physiologica Scandinavica, 49, 184–191.

80. Enneking, W. F., Dunham, W., Gebhardt, M., Malawar, M., & Pritchard D. (1990). A system for the classification of skeletal resections. *La Chirurgia Degli Organi Di Movimento*, 217-240.

81. Fletcher, C. D. M., Unni, K. K., & Mertens, F. (Eds.). (2002). *Pathology and Genetics of Tumours of Soft Tissue and Bone: World Health Organization Classification of Tumours*. Lyon: IARC Press.

82. Fuchs, B., O'Connor, M. I., Padgett D. J., Kaufman, K. R., & Sim. F. H. (2005). Arthrodesis of the shoulder after tumor resection. *Clinical Orthopaedics and Related Research*, 436, 202-207.

83. Gebhardt, M. C., Roth, Y. F., & Mankin H. J. (1990). Osteoarticular allografts for reconstruction in the proximal part of the humerus after excision of amusculoskeletal tumor. *The Journal Bone & Joint Surgery. American volume*, 72-A., 334-345.

84. Getty, P. J., & Peabody, T. D. (1999). Complications and functional outcomes of reconstruction with an osteoarticular allograft after intra-articular resection of the proximal aspect of the humerus. *The Journal Bone & Joint Surgery. American volume*, 81, 1138-1146.

85. Gosheger, G., & Winkelmann, W. (2000). MUTARS: a modular tumor and revision system. Experiences at the Munstcr Tumor Center. *Orthopade*, 29(1), 54-55.

86. Gospodarowicz, M. K., Henson, D. E., Hutter, R. V. P., O'Sullivan, B., Sobin L. H., & Wittekind, Ch. (Eds.). (2001). *International Union Against Cancer (UICC): Prognostic factors in cancer* (2nd ed.). York: Wiley.

87. Gospodarowicz, M., Benedet, L., Hutter, R. V., Fleming, I., Henson, D. E. & Sobin, L. H. (1998). History and international developments in cancer staging. *Cancer Prevention & Control*, 2, 262-268.

88. Graham, S. M., Leonidou, A., Aslam-Pervez, N., Hamza, A., Panteliadis, P., Heliotis, M. … Tsiridis E. (2010). Biological therapy of bone defects: the immunology of bone allo-transplantation. *Expert Opinion on Biological Therapy*, 10(6), p. 885-901. doi: 10.1517/14712598.2010.481669

89. Greene, F. L., Page, D. L., Fleming, I. D., Fritz, A. G., Balch, C. M., Haller D. G., & Morrow, M. (Eds.). (2002). *American Joint Committee on Cancer Staging Manual* (6th ed.). New York: Springer.

90. Grimer, R. J., Carter, S. R., & Pynsent, P. B. (1997). The cost-effectiveness of limb salvage for bone tumours. *The Journal Bone & Joint Surgery*, 79-B, 558-561.

91. Haidukewych, G., & Sperling, J. (2003). Results of treatment of infected humeral nonunions. The Mayo clinic experience. *Clinical Orthopaedics and Related Research*, 414, 25-30.

92. Hench, L. L. (1998). Bioceramics. *Journal of the American Ceramic Society*, 81(7), 1705-1728. doi: 10.1111/j.1151-2916.1998.tb02540.x

93. Henderson, E. R., O'Connor, M. I., Ruggieri, P., Windhager, R., Funovics, P. T., Gibbons, C. L. … Letson, G.D. (2014). Classification of failure of limb salvage after reconstructive surgery for bone tumours: a modified system Including biological and expandable reconstructions. *The Journal Bone & Joint Surgery*, 96-B(11), 1436–1440.

94. Hertz, H. (1984). Die bedeutung des limbus glenoidalis fus die stabilitat des schultergelenkes. *Wiener Klinische Wochenschrift*, 96(152), 1–22.

95. Hornicek, F. J., Gebhardt, M. C., Tomford, W. W., Sorger, J.I., Zavatta, M., Menzner, J.P., & Mankin, H.J. (2001). Factors affecting nonunion of the allograft-host junction. *Clinical Orthopaedics and Related Research*, 382, 87-98.

96. Iannotti, J. P., Gabriel, J. P., Evans, B. G, Misra, S., & Schneck, S. L. (1992). The normal glenohumeral relationships – an anatomical study of one hundred forty shoulders. *The Journal Bone & Joint Surgery. American volume*, 74-A(2), 491–500.

97. Implantcast. Tumor MUTARS. Website:

http://www.implantcast.info/index.php?option=com_content&view=category&layout=blog&id=1&Itemid=57&lang=en (Accessed 13 July 2013)]

98. Ince, A., Seemann, K., Frommelt, L., Katzer, A., & Loehr, J.F. (2005). One-stage exchange shoulder arthroplasty for peri-prosthetic infection. *The Journal Bone & Joint Surgery. British Volume*, 87-B, 814-818.

99. Inclan, A. (1942). The use of preserved bone graft in orthopaedic surgery. *The Journal Bone & Joint Surgery. American volume*, 24, 81.

100. Jerosch, J., & Prymka, M. (1996). Proprioception and Joint Stability. *Knee Surgery, Sports Traumatology, Arthroscopy*, 4(3), 171–179.

101. Jeys, L. M., Grimer, R. J., Carter, S. R., & Tillman, K. M. (2005). Periprosthetic infection in patients treated for an orthopedic oncological condition. *The Journal Bone & Joint Surgery. American volume*, 87, 842-849.

102. Jeys, L. M., Grimer, R. J., Carter, S. R., & Tillman, R. M. (2003). Risk of amputation following limb salvage surgery with Endoprosthetic replacement, in a consecutive scries of 1261 patients. *International Orthopaedics*, 27, 160-163. doi: 10.1007/s00264-003-0429-x

103. Jeys, L. M., Grimer, R. J., Carter, S. R., Tillman, R.M., & Abudu, A. (2007). Post operative infection and increased survival in osteosarcoma patients: arc they associaled? *Annals of Surgical Oncology*, 14, 2887-2895.

104. Kaush, W. (1910). Über Knochenersatz. Beiträge zur Transplantation toten Knochens. *Bruns' Beitrage Fur Klinische Chirurgie*, 68, 670.

105. Kitagawa, Y., Thai, D. M, & Choong, P. F. (2007). Reconstructions of the shoulder following tumour resection. *Journal of Orthopaedic Surgery. Hong Kong*, 15(2), 201-206. doi: 10.1177/230949900701500216

106. Kumar, D., Grimer, R. J., Abudu, A., Carter, S. R., & Tillman R.M. (2003). Endoprosthetic replacement of the proximal humerus: long-term results. *The Journal Bone & Joint Surgery. British Volume*, 85(5), 717-722.

107. Leit, M. E., & Tomaino, M. M. (2004). Principles of limb salvage surgery of the upper extremity. *Hand Clinics*, 20(2), 167-179.

108. Lewis, V.O. (2007). What's new in musculoskeletal oncology. *The*

Journal Bone & Joint Surgery. Series A, 89(6), 1399-1407. doi: 10.2106/JBJS.G.00075

109. Lexer, E. (1908). Die Verwendung der freien Knochenplastik nebst Versuchen über Gelenkversteifung und Gelenktransplantation. *Arch Klinische Chirurgie*, 68, 940.

110. Lugli, T. (1978). Artificial shoulder joint by Pean (1893): the facts of an exceptional intervention and the prosthetic method. *Clinical Orthopaedics and Related Research*, 133, 215-218.

111. Malawer, M. M., & Chou L. B. (1995) Prosthetic survival and clinical results with use of large-segment replacements in the treatment of highgrade bone sarcomas. *The Journal Bone & Joint Surgery. American volume*, 77, 1154-1165.

112. Malawer, M. M., & Sugarbaker, P. H. (2001). *Musculoskeletal Cancer Surgery. Treatment of Sarcomas and Allied Diseases*. Washington: Kluwer Academic Publishers.

113. Malawer, M. M., Meller, I., & Dunham W. K. (1991). A new surgical classification system of shoulder-girdle resections: analysis of 38 patients. *Clinical Orthopaedics and Related Research*, 267, 33-44.

114. Mankin, H. J., Doppelt, S. H., Sullivan, T.R., & Tomford, W. W. (1982). Osteoarticular and intercalary allograft transplantation in the management of malignant tumors of bone. *Cancer*, 50, 613.

115. Mankin, H. J., Gebhardt, M. C., & Tomford, W. W. (1987). The use of frozen cadaveric allografts in the management of patients with bone tumors of the extremities. *The Journal Bone & Joint Surgery. American volume*, 18, 275-89.

116. Mankin, H. J., Gebhardt, M. C., Jennings L. C., Springfield, D. S., & Tomford W. W. (1996). Long-term results of allograft replacement in the management of bone tumors. *Clinical Orthopaedics and Related Research*, 324, 86-97.

117. Medgyesi, S. (1973). Observation on bone grafts in goats. *Scandinavian Journal of Plastic and Reconstructive Surgery and Hand Surgery*, 7, 110-115.

118. Myers, G. J., Abudu, A. T., Carter S. R., Tillman R. M., & Grimer, R.J. (2007). The long-term results of endoprosthetic replacement of the proximal tibia for bone tumours. *The Journal Bone & Joint Surgery. British Volume*, 89(12), 1632–1637.

119. O'Brien, S. J., Neves, M. C., Arcoczky, S. P., Rozbruck, S. R., Dicarlo, E. F., Warren, R. F. … Wickiewicz, T. L. (1990). The anatomy and histology of the inferior glenohumeral ligsment complex of the shoulder. *American Journal of Sports Medicine*, 18, 449–456. doi: 10.1177/036354659001800501

120. O'Connor, M.I., Sim, F. H., & Chao E. Y. S. (1996). Limb salvage for neoplasms of the shoulder girdle. *The Journal Bone & Joint Surgery. American volume*, 78-A, 1872-1888.

121. Ottolenghi, C. E. (1972). Massive osteo and osteo-articular bone grafts: technique and results of 62 cases. *Clinical Orthopaedics and Related Research*, 87, 156-164.

122. Owens, B. D., Harrast, J. J., Hurwitz, S. R., Thompson, T. L, & Wolf, J. M. (2011). Surgical trends in bankart repair: an analysis of data from the american board of orthopaedic surgery certification examination. *American Journal of Sports Medicine*, 39(9), 1865–1869. doi: 10.1177/0363546511406869

123. Ozaki, T., Hashizume, H., Kunisada, T., Kawai, A., Nishida, K., Sugihara, S., & Inoue, H. (2001). Reconstruction of the proximal humerus with the clavicle after tumor resection: a case report. *Clinical Orthopaedics and Related Research*, 285, 170-175. doi: 10.1097/00003086-200104000-00026

124. Parrish, F. F. (1973). Allograft replacement of all or part of the end of a long bone following excision of a tumor. *The Journal Bone & Joint Surgery. American volume*, 55-A, 1-22.

125. Potter, B. K., Adams, S. C., Pitcher J. D. Jr., Malinin, T. I., & Temple H. T. (2009). Proximal Humerus Reconstructions for Tumors. *Clinical Orthopaedics and Related Research*, 467, 1035-1041. doi: 10.1007/s11999-008-0531-x

126. Raiss, P., Kinkel, S., Sauter U., Bruckner, T., & Lehner, B. (2010).

Replacement of the proximal humerus with MUTARS tumor endoprostheses. *European Journal of Surgical Oncology*, 36(4), 371-377. doi: 10.1016/j.ejso.2009.11.001. Epub 2009 Nov 28.

127. Rodl, R. W., Gosheger, G., Gebert, C., Lindner, N., Ozaki, T., & Winkelmann W. (2002). Reconstruction of the proximal humerus after wide resection of tumors. *Journal Bone & Joint Surgery. British Volume*, 84. 1004-1008.

128. Rödl, R. W., Gosheger, G., Gebert, C., Lindner, N., Ozaki, T., & Winkelmann, W. (2002). Reconstruction of the proximal humerus after wide resection of tumours. *The Journal Bone & Joint Surgery. British Volume*, 84-B, 1004-1008.

129. Shaffer, J. W., Field, G. A., Goldberg, V. M, & Davy, D. T. (1985). Fate of Vascularized and Nonvascularized autografts. *Clinical Orthopaedics and Related Research*, 197, 32-43.

130. Sharma, S., Turcotte, R. E., Isler, M. H., & Wong, C. (2007). Experience with cemented large segment endoprostheses for tumors. *Clinical Orthopaedics and Related Research*, 459, 54-59.

131. Shehadeh, A., Noveau, J., Malawer, M., & Henshaw R. (2010). Late Complications and Survival of Endoprosthetic Reconstruction after Resection of Bone Tumors. *Clinical Orthopaedics and Related Research*, 468, 2885-2895. doi: 10.1007/s11999-010-1454-x

132. Shehadeh, A., Noveau, J., Malawer, M., & Henshaw R. (2010). Late Complications and Survival of Endoprosthetic Reconstruction after Resection of Bone Tumors. *Clinical Orthopaedics and Related Research*., 468(11), 2885–2895.

133. Shi, S.-F., Dong, Y., Zhang, C.-L., Bao, K., & Ma, X. J. (2010). Prosthetic replacement of the proximal humerus after the resection of bone tumors. *Chinese Journal of Cancer*, 29(1), 114-117.

134. Sim, F. H., & Frassica, F. J. (1993). Use of allografts following resection of tumors of the musculoskeletal system. *Instructional Course Lectures*, 42, 405-413.

135. Sobin L. H., & Wittekind, Ch. (Eds.). (2002). *New TNM classification of malignant tumours* (6th ed.). York: Wiley-Liss.

136. Tan, P. K., & Tan, M. H. (2009). Functional outcome study of mega-endoprosthetic reconstruction in limbs with bone tumour surgery. *Annals of the Academy of Medicine, Singapore*, 38, 192-196.

137. Teunis, T., Nota, S., Hornicek, F., Schwab, J., & Lozano-Calderón, S. (2014). Outcome After Reconstruction of the Proximal Humerus for Tumor Resection. A Systematic Review. *Clinical Orthopaedics and Related Research*, 472(7), 2245–2253.

138. Torbert, J.T., Fox, E. J., Hosalkar, H. S., Ogilvie, C. M., & Lackman, R. D. (2005). Endoprosthetic reconstructions: long-term followup of 139 patients. *Clinical Orthopaedics and Related Research*, 438, 51-59.

139. Veth, R., van Hoesel, R., Pruszczynski, M., Hoogenhout, J., Schreuder, B., & Wobbes, T. (2003). Limb salvage in musculoskeletal oncology. *The Lancet Oncology*, 4(6), 343-350.

140. Vyrva, O., Burlaka, V., Karpinsky, M., Mikhanovsky, D. (2012). Extracortical triplate fixation for tumor prosthesis of upper limbs (biomechanical study), book of abstracts of 25th Annual meeting of the European MusculoSceletal Oncology Society (E.M.S.O.S.), Bologna, May 15-16, 2012, 259. Available from: https://www.emsos.org/images/downloads/Abstracts_25th_EMSOS_Annual_Meeting.pdf.

141. Vyrva, O., Burlaka, V., Mikhanovskiy, D., Shevchenko, I. (2014). Biomechanical Study of Extracortical Triplates Fixation for Tumor Prosthesis, *book of abstracts of 27th Annual meeting of the European Musculo-Sceletal Oncology Society (E.M.S.O.S.), 15th Symposium EMSOS Nurse Group*, Vienna, Austria, May 21-23, 2014, 66. Available from: https://www.emsos.org/images/downloads/2014_EMSOS_Book_of_Abstracts.pdf.

142. Vyrva, O., Golovina, Ya., Burlaka, V., Baev, V., Shevchenko, I., Malyk, R., Mikhanovsky, D., Golovina, O., Vyrva, O., Yutovets Yu. (2014). Indications and limits for modular endoprosthetic reconstruction by MUTARS

implants in patients with malignant bone tumor (literature review). *Ортопедия, травматология и протезирование*, *4* (597), 128-134. doi: doi.org/10.15674/0030-598720144128-

143. Vyrva, O., Mikhanovskiy, D., Baev, V. (2016). Extracortical triplate fixation for tumor prosthesis (biomechanical study), *abstracts book of 29th annual meeting of the European Musculo-Skeletal Oncology Society & 17th Nurse and Allied Professions Group Meeting*, La Baule, France, May 25-27, 2016, Abstract ID : 1430. Available from: https://www.emsos.org/images/downloads /2016_EMSOS-Booklet.pdf.

144. Vyrva, O., Mikhanovskiy, D., Shevchenko, I. (2015)/ Experimental substantiation study of modular endoprosthesis diaphysal fixation, *book of abstracts of 28th Annual Meeting of the European Musculo-Skeletal Oncology Society & 16th Nurse and Allied Professions Group Meeting*, Athens, Greece, April 29 – May 1, 2015, 126-127. Available from: https://www.emsos.org/images/EMSOS_2015/ EMSOS_2015_ABSTRACT_BOOK.pdf.

145. Warner, J. J., Gill, T. J., O'Hollerhan, J. D., Pathare, N., & Millett, P.J. (2006). Anatomical glenoid reconstruction for recurrent anterior glenohumeral instability with glenoid deficiency using an autogenous tricortical iliac crest bone graft. *American Journal of Sports Medicine*, 34, 205–212. doi: 10.1177/0363546505281798

146. Weinans, H., Huiskes, R., & Grootenboer, H. J. (1993). Quantitative analysis of bone reactions to relative motions at implant-bone interfaces. *Journal of Biomechanics*, 26, 1271-1281.

147. Wilkins, R. M. (1998). Complications of allograft reconstructions. In M. A. Simon, & D. Springfield (Eds.), *Surgery for bone and soft-tissue tumors*. (487-496). Philadelphia: Lippincott-Raven Pub.

148. Wilson, P. D. (1947). Experiences with a bone bank. *Annals of Surgery*, 126, 932.

149. Winkelmann, W. W. (1992). Clavicula pro humero: a new surgical

method for malignant tumors of the proximal humerus. *Zeitschrift Fur Orthopadie Und Ihre Grenzgebiete*, 130, 197-201.

150. Wittekind, Ch., Henson, D. E., Hutter, R.V.P., & Sobin, L. H. (2001). *International Union Against Cancer (UICC): TNM Supplement. A commentary on uniform use* (2nd ed.). New York: Wiley.

151. Wittig, J. C., Bickels, J., Kellar-Graney, K. L., Kim, F. H., & Malawer, M. M. (2002). Osteosarcoma of the proximal humerus: long-term results with limb-sparing surgery. *Clinical Orthopaedics and Related Research*, 397, 156-176.

152. Zaretski, A., Amir, A., Meller, I., Leshem, D., Kollender, Y., Barnea, Y. … Gur, E. (2004). Free Fibula Long Bone Reconstruction in Orthopedic Oncology: A Surgical Algorithm for Reconstructive Options. *Plastic and Reconstructive Surgery*, 113(7), 1989-2000.

153. Zeegen, E. N., Aponte-Tinao, L. A., Hornicek F. J., Gebhardt, M. C., & Mankin, H. J. (2004). Survivorship analysis of 141 modular metallic endoprostheses at early follow-up. *Clinical Orthopaedics and Related Research*, 420, 239-250.

ДОДАТОК А

Список пацієнтів

№ з/п	ПІБ	№ історії хвороби
1	*2*	*3*
1	Біріч С.С.	73369
2	Бутко М.А.	69713
3	Волотовський А.Н.	75974
4	Григорьєва Т.М.	80494
5	Демерчан В.Д.	71553
6	Зубенко В.П.	68328
7	Малоян Е.М.	73416
8	Пайдак Р.Ю.	88311
9	Попруженко І.Т.	70970
10	Ромашова Т.Д.	67716
11	Шабельников О.Є.	80632
12	Яцюк Н.В.	73192

Усі матеріали, використані в дисертаційному дослідженні (історії хвороби, профільні анкети, рентгенограми), зберігаються в архіві Державної установи «Інститут патології хребта та суглобів імені професора М.І.Ситенка Національної академії медичних наук України».

Заступник директора з наукової роботи
ДУ «ІПХС ім. проф. М.І.Ситенка
НАМН України», заслужений діяч науки
і техніки України,
доктор медичних наук, професор Радченко В.О.

ДОДАТОК Б

СПИСОК РОБІТ, ОПУБЛІКОВАНИХ ЗА ТЕМОЮ ДИСЕРТАЦІЇ

Статті:

1. Вырва, О. Е., Бурлака, В. В., **Михановский Д. А.** (2011). Индивидуальное эндопротезирование при лечении злокачественных опухолей костей верхней конечности. *Ортопедия, травматология и протезирование*, *2* (583), 71-75. doi: https://doi.org/10.15674/0030-59872011271-75.

Автором особисто проаналізовані клінічні дані хворих на пухлинне ураження проксимального відділу плечової кістки та результати лікування.

2. Vyrva, O., Golovina, Ya., Burlaka, V., Baev, V., Shevchenko, I., Malyk, R., **Mikhanovsky**, **D.,** Golovina, O., Vyrva, O., Yutovets Yu. (2014). Indications and limits for modular endoprosthetic reconstruction by MUTARS implants in patients with malignant bone tumor (literature review). *Ортопедия, травматология и протезирование*, *4* (597), 128-134. doi: doi.org/10.15674/0030-598720144128-134.

Автором особисто відібрано і проаналізовано джерела літератури щодо використання ендопротезів MUTARS у пацієнтів із пухлинним ураженням кісток верхньої кінцівки.

3. Вирва, О. Є., **Міхановський**, **Д. О.,** Карпінський, М. Ю. (2015). Біомеханічне дослідження напружено-деформованих станів системи «ендопротеза – плечова кістка» за умов резекції пухлин. *Ортопедия, травматология и протезирование*, *3* (600), 14-20. doi: 10.15674/0030-59872015314-20.

Особисто автором запропоновано ідею дослідження напружено-деформованих станів системи «ендопротез – плечова кістка», проаналізовано й узагальнено результати, сформульовано висновки.

4. Вирва, О. Є., **Міхановський, Д. О.,** Головіна, Я. О., Нікольченко, О. А., Карпінський, М. Ю. (2015). Експериментальне обґрунтування комбінованої фіксації пухлинного ендопротеза для заміщення діафізарних дефектів довгих кісток у щурів. *Ортопедия, травматология и протезирование, 4* (601), 49-54. doi: 10.15674/0030-59872015449-54.

Особистий внесок автора полягає в розробленні моделей експериментальних ендопротезів, виконанні хірургічних втручань на дослідних тваринах, аналізі й узагальнені отриманих результатів.

5. Вирва, О. Є., **Міхановський, Д. О.,** Карпінський, М. Ю., Нікольченко, О. А. (2017). Комбінована фіксація модульного пухлинного ендопротеза проксимального відділу плечової кістки (експериментально-клінічне дослідження). *Ортопедия, травматология и протезирование, 3* (608), 99-104. doi: 10.15674/0030-59872017399-10.

Особистий внесок автора полягає в систематизації результатів біомеханічного й експериментального досліджень, обґрунтуванні та розробленні ендопротеза з додатковою системою фіксації, аналізі й узагальненні результатів лікування хворих на пухлини проксимального відділу плечової кістки.

Патент:

6. Вирва, О. Є., Бурлака, В. В., Головіна, Я. О., **Міхановський, Д. О.** (2013). Спосіб фіксації ендопротеза до діафіза довгої трубчастої кістки. Патент № 83345. Україна.

Автором особисто проведено патентно-інформаційний пошук, проаналізовані та систематизовані джерела літератури.

7. Вирва, О. Є., Бурлака, В. В., Головіна, Я. О., **Міхановський, Д. О.** (2014). Спосіб фіксації ендопротеза до діафіза довгої кістки. *Інформаційний бюлетень. Додаток до «Журналу Національної академій медичних наук України», 37*, 157.

Особистим внеском автора є виконання патентно-інформаційного пошуку, аналізу й систематизації джерел літератури. Йому належить ідея

дослідження напружено-деформованих станів системи «ендопротез – плечова кістка». Проаналізовано й узагальнено результати.

Тези доповідей:

8. Вырва, О. Е., **Михановский, Д. А.** (2010). Эндопротезирование проксимального отдела плечевой кости при опухолевом поражении, *збірник наукових праць XV з'їзд ортопедів-травматологів України.* Дніпропетровськ, 16-18 вересня 2010 р., Дніпропетровськ: Ліра, 436.

Автором особисто проаналізовані клінічні дані хворих на пухлинне ураження проксимального відділу плечової кістки.

9. Вырва, О. Е., Бурлака, В .В., **Михановский, Д. А.** (2011). Результаты лечения больных со злокачественными опухолями длинных костей верхней конечности, *матеріали XII з'їзду онкологів України,* Судак, Автономна Республіка Крим, 20-22 вересня 2011 р., *Клиническая онкология,* Специальный выпуск 2, 117.

Особистий внесок автора полягає в систематизації результатів лікування хворих на пухлини довгих кісток верхньої кінцівки.

10. **Михановский, Д. А.** Хирургическое лечение злокачественных опухолей проксимального отдела плечевой кости, *матеріали Всеукраїнської науково-практичної конференції «XV Міжнародного конгресу студентів та молодих вчених»,* (Тернопіль, 27-29 квітня 2011 р., Тернопіль: УкрМедКнига, 64.

11. Вырва, О. Е., **Михановский, Д. А.,** Шевченко, И. В. (2012). Биомеханическое исследование напряженно-деформированных состояний системы «эндопротез-кость» на примере проксимального отдела плечевой кости, *матеріали науково-практичної конференції з міжнародною участю «Лікування травм та захворювань верхньої кінцівки»,* Київ, 11-12 жовтня 2012 р., Київ: НАМН України, МОЗ України, 64-65.

Особистим внеском автора є обробка отриманих результатів біомеханічного дослідження системи «ендопротез-кістка», формулюванні висновків.

12. Вырва, О. Е., **Михановский, Д. А.,** Баев, В. В. (2012). Математическое моделирование системы «эндопротез - дистальный отдел плечевой кости» при различных уровнях опухолевых резекций, *матеріали науково-практичної конференції з міжнародною участю «І Український симпозіум з біомеханіки опорно-рухової системи»*, Дніпропетровськ, 13-14 вересня 2012 р., Дніпропетровськ, 47.

Особистий внесок автора полягає в аналізі й узагальнені результатів математичного моделювання системи «ендопротез – дистальний відділ плечової кістки», формулюванні висновків.

13. Vyrva, O., Burlaka, V., Karpinsky, M., **Mikhanovsky, D.** (2012). Extracortical triplate fixation for tumor prosthesis of upper limbs (biomechanical study), book of abstracts of 25th Annual meeting of the European MusculoSceletal Oncology Society (E.M.S.O.S.), Bologna, May 15-16, 2012, 259. Available from: https://www.emsos.org/images/downloads/Abstracts_25th_EMSOS_Annual_Meeting.pdf.

Особисто автором розроблена концепція дослідження напружено-деформованих станів моделі «ендопротез – плечова кістка» за умов трьох рівнів резекції, сформульовані висновки.

14. Бурлака, В. В., **Міхановський, Д. О.** (2013). Хірургічне лікування злоякісних пухлин верхньої кінцівки, *збірник наукових праць XVI з'їзду ортопедів-травматологів України,* Харків, 3-5 жовтня 2013 р., Харків: МОЗ України, АМН України, ВГО «Українська асоціація ортопедів-травматологів», 300.

Особистий внесок автора полягає в аналізі джерел літератури щодо хірургічного лікування злоякісних пухлин верхньої кінцівки, проведенні порівняльного аналізу отриманих результатів, формулюванні висновків.

15. Бурлака, В. В, **Міхановський, Д. О.** (2013). Хірургічне лікування злоякісних кісткових пухлин верхніх кінцівок, *матеріали ІІ міжнародного медичного конгресу «Впровадження сучасних досягнень медичної науки в*

практику охорони здоров'я України», Київ, 16-19 квітня 2013 р., Київ: МОЗ України, НАМН України, 77.

Особистим внеском автора був аналіз та узагальнення функціональних результатів лікування хворих на злоякісні пухлини кісток верхніх кінцівок.

16. **Міхановський, Д. О.,** Малик, Р. В. (2013). Органозберігаюче хірургічне лікування злоякісних пухлин довгих кісток кінцівок, *збірник наукових праць конференції молодих вчених «Актуальні проблеми сучасної ортопедії та травматології»*, Чернігів, 16-17 травня 2013 р., Чернігів: НАМН України, МОЗ України, ВГО «Українська асоціація ортопедів-травматологів», 74-75.

Автором особисто узагальнено та систематизовано результати лікування хворих на злоякісні пухлини довгих кісток кінцівок, сформульовані висновки.

17. Вирва, О. Є., **Міхановський, Д. О.,** Головіна, Я. О., Вирва, О. О. (2014). Експериментальне обґрунтування діафізарної фіксації модульних ендопротезів кісток і суглобів: *матеріали Всеукраїнської науково-практичної конференції «Сучасні дослідження в ортопедії та травматології» (Другі наукові читання пам'яті акад. О.О.Коржа),* Харків, 30-31 жовтня 2014 р. Харків: МОЗ України, НАМН України, МОЗ України, ВГО «Українська асоціація ортопедів-травматологів», 129-131.

Особистий внесок автора полягає в розробці експериментального дослідження та виконанні оперативних втручань.

18. Vyrva, O., Burlaka, V., **Mikhanovskiy, D.,** Shevchenko, I. (2014). Biomechanical Study of Extracortical Triplates Fixation for Tumor Prosthesis, *book of abstracts of 27th Annual meeting of the European Musculo-Sceletal Oncology Society (E.M.S.O.S.), 15th Symposium EMSOS Nurse Group*, Vienna, Austria, May 21-23, 2014, 66. Available from: https://www.emsos.org/images/downloads/2014_EMSOS_Book_of_Abstracts.pdf.

Автором проаналізовано й узагальнено отримані результати біомеханічного дослідження екстракортикальної фіксації пухлинних ендопротезів.

19. Vyrva, O., **Mikhanovskiy, D.,** Shevchenko, I. (2015)/ Experimental substantiation study of modular endoprosthesis diaphysal fixation, *book of abstracts of 28th Annual Meeting of the European Musculo-Skeletal Oncology Society & 16th Nurse and Allied Professions Group Meeting*, Athens, Greece, April 29 – May 1, 2015, 126-127. Available from: https://www.emsos.org/images/EMSOS_2015/EMSOS_2015_ABSTRACT_BOOK.pdf.

Автором особисто проаналізовано, систематизовано й узагальнено результати експериментального дослідження фіксації ендопротеза до кістки.

20. Вырва, О. Е., **Михановский, Д. А.,** Головина, Я. А. (2016). Биомеханическое и экспериментальное обоснование применения дополнительной экстракортикальной фиксации индивидуальных модульных эндопротезов проксимального отдела плечевой кости, *матеріали XIII з'їзду онкологів та радіологів України, Київ, 26–28 травня 2016 р., Український радіологічний журнал,* Додаток 1, 94.

Автором систематизовано отримані результати біомеханічного дослідження додаткової системи фіксації модульних ендопротезів проксимального відділу плечової кістки та експерименті in vivo.

21. Vyrva, O., **Mikhanovskiy, D.,** Baev, V. (2016). Extracortical triplate fixation for tumor prosthesis (biomechanical study), *abstracts book of 29th annual meeting of the European Musculo-Skeletal Oncology Society & 17th Nurse and Allied Professions Group Meeting*, La Baule, France, May 25-27, 2016, Abstract ID : 1430. Available from: https://www.emsos.org/images/downloads/2016_EMSOS-Booklet.pdf.

Особистим внеском автора є розроблення концепції екстракортикальної системи фіксації ендопротеза проксимального відділу плечової кістки, аналіз та узагальнення результатів.

ДОДАТОК В

ЗАТВЕРДЖУЮ
Заступник директора з наукової роботи
ДУ "Інститут патології хребта та
суглобів ім. проф. М.І.Ситенка
НАМН України"
д.м.н., проф. В.О.Радченко _____
«06» _____ 2017 р.

АКТ ВПРОВАДЖЕННЯ

1. Методика хірургічного лікування хворих на злоякісні пухлини проксимального відділу плечової кістки з використанням індивідуального модульного ендопротеза

(назва пропозиції для впровадження)

2. Державна установа «Інститут патології хребта та суглобів імені професора М.І.Ситенка Національної Академії Медичних Наук України» м. Харків, вул. Пушкінська,80.

Міхановський Д.О.

(установи-розробники, їх поштова адреса; прізвище, ініціали авторів)

3. Вырва О.Е. Индивидуальное эндопротезирование при лечении злокачественных опухолей верхней конечности / О.Е. Вырва, В.В. Бурлака, Д.А. Михановский // Ортопедия, травматология и протезирование. – 2011. – № 2. – с. 71-75.

(назва,рік видання методичних рекомендацій, інформаційного листа, вихідні дані статті, № а.с. і т.д)

4. Впроваджено за реєстром нововведень _____ року, випуск №_____ реєстраційний №_____

5. Найменування установи, яка здійснила впровадження – ДУ "Інститут патології хребта та суглобів ім. проф. М.І.Ситенка НАМН України", відділення ортопедичної артрології та ендопротезування

6. Терміни впровадження з 01. 2012 року 12. по 2017 р.

7. Загальна кількість спостережень_____

8. Ефективність впровадження (клінічна, наукова, соціальна, економічна)

Запропонована методика може бути застосована для хірургічного лікування хворих на злоякісні пухлини проксимального відділу плечової кістки з використанням індивідуального модульного ендопротеза.

9. Зауваження, пропозиції пропонується для впровадження в лікувальний процес у хворих на злоякісні пухлини проксимального відділу плечової кістки.

Відповідальна за впровадження особа
(посада,підпис,прізвище,ініціали)
Завідуючий відділенням ортопедичної
артрології та ендопротезування
ДУ "ІПХС ім. проф. М.І.Ситенка
НАМН України",
к.м.н. О.О. Підгайська

«06» _____ 2017р.

ЗАТВЕРДЖУЮ
Заступник директора з наукової роботи
ДУ "Інститут патології хребта та
суглобів ім. проф. М.І.Ситенка
НАМН України"
д.м.н., проф. В.С.Радченко _____
«06» лютого 2017 р.

АКТ ВПРОВАДЖЕННЯ

1. Спосіб фіксації ендопротеза до довгої трубчастої кістки
(назва пропозиції для впровадження)

2. Державна установа «Інститут патології хребта та суглобів імені професора М.І. Ситенка Національної Академії Медичних Наук України» м. Харків, вул. Пушкінська, 80.

Вирва О.Є., Бурлака В.В., Міхановський Д.О., Головіна Я.А.
(установи-розробники, їх поштова адреса; прізвище, ініціали авторів)

3. Деклараційний патент на винахід № 83345 Україна,

МПК A61F 2/08, МПК A61F 2/28. Спосіб фіксації ендопротеза до довгої трубчастої кістки / Вирва О.Є., Бурлака В.В., Міхановський Д.О., Головіна Я.А.; заявник та патентовласник Державна установа «Інститут патології хребта та суглобів імені професора М.І. Ситенка Національної Академії Медичних Наук України». – № u 2013 00185; заявл. 03.01.20013; опубл. 10.09.2013. –

Бюл. №17.
(назва,рік видання методичних рекомендацій, інформаційного листа, вихідні дані статті, № а.с. і т.д)

4. Впроваджено за реєстром нововведень 2014 року, випуск №37

реєстраційний №_____

5. Найменування установи, яка здійснила впровадження – ДУ "Інститут патології хребта та суглобів ім. проф. М.І.Ситенка НАМН України", відділення ортопедичної артрології та ендопротезування

6. Терміни впровадження з 01.2015 року по 12.2017 року

7. Загальна кількість спостережень_____

8. Ефективність впровадження (клінічна, наукова, соціальна, економічна)

Запропонований спосіб може бути застосований для більш надійної фіксації ендопротеза до довгої трубчастої кістки та зниження кількості ускладнень.

9. Зауваження, пропозиції пропонується для впровадження в лікувальний процес у хворих на пухлини довгих кісток.

Відповідальна за впровадження особа
(посада,підпис,прізвище,ініціали)
Завідуючий відділенням ортопедичної
артрології та ендопротезування
ДУ "ІПХС ім. проф. М.І.Ситенка
НАМН України",
к.м.н. О.О. Підгайська

«06» лютого 2017 р.

ЗАТВЕРДЖУЮ
Заступник директора з наукової роботи
ДУ "Інститут патології хребта та
суглобів ім. проф. М.І.Ситенка
НАМН України"
д.м.н., проф. В.О.Радченко _____
«06» листопада 2017р.

АКТ ВПРОВАДЖЕННЯ

1. Спосіб фіксації ендопротеза до довгої трубчастої кістки
(назва пропозиції для впровадження)

2. Державна установа «Інститут патології хребта та суглобів імені професора М.І. Ситенка Національної Академії Медичних Наук України» м. Харків, вул. Пушкінська, 80.

Вирва О.Є., Бурлака В.В., Міхановський Д.О., Головіна Я.А.
(установи-розробники, їх поштова адреса; прізвище, ініціали авторів)

3. Деклараційний патент на винахід № 83345 Україна,

МПК A61F 2/08, МПК A61F 2/28. Спосіб фіксації ендопротеза до довгої трубчастої кістки / Вирва О.Є., Бурлака В.В., Міхановський Д.О., Головіна Я.А.; заявник та патентовласник Державна установа «Інститут патології хребта та суглобів імені професора М.І. Ситенка Національної Академії Медичних Наук України». – № u 2013 00185; заявл. 03.01.20013; опубл. 10.09.2013. –

Бюл. №17.
(назва,рік видання методичних рекомендацій, інформаційного листа, вихідні дані статті, № а.с. і т.д)

4. Впроваджено за реєстром нововведень 2014 року, випуск №37

реєстраційний №_____

5. Найменування установи, яка здійснила впровадження – ДУ "Інститут патології хребта та суглобів ім. проф. М.І.Ситенка НАМН України", відділення невідкладної травматологічної допомоги та відновної хірургії

6. Терміни впровадження з 01.2015 року по 12.2017 року

7. Загальна кількість спостережень_____

8. Ефективність впровадження (клінічна, наукова, соціальна, економічна)

Запропонований спосіб може бути застосований для більш надійної фіксації ендопротеза до довгої трубчастої кістки та зниження кількості ускладнень.

9. Зауваження, пропозиції пропонується для впровадження в лікувальний процес у хворих на пухлини довгих кісток.

Відповідальна за впровадження особа
(посада,підпис,прізвище,ініціали)
Завідуючий відділенням невідкладної
травматологічної допомоги та відновної хірургії
ДУ "ІПХС ім. проф. М.І.Ситенка
НАМН України",
к.м.н. І.В. Шевченко

«06» листопада 2017р.

ЗАТВЕРДЖУЮ
Заступник директора з наукової роботи
ДУ "Інститут патології хребта та
суглобів ім. проф. М.І.Ситенка
НАМН України"
д.м.н., проф. В.О.Радченко _____

«06» листопада 2017 р.

АКТ ВПРОВАДЖЕННЯ

1. Методика хірургічного лікування хворих на злоякісні пухлини проксимального відділу плечової кістки з використанням індивідуального модульного ендопротеза

(назва пропозиції для впровадження)

2. Державна установа «Інститут патології хребта та суглобів імені професора М.І.Ситенка Національної Академії Медичних Наук України» м. Харків, вул. Пушкінська, 80.

Міхановський Д.О.

(установи-розробники, їх поштова адреса; прізвище, ініціали авторів)

3. Вырва О.Е. Индивидуальное эндопротезирование при лечении злокачественных опухолей верхней конечности / О.Е. Вырва, В.В. Бурлака, Д.А. Михановский // Ортопедия, травматология и протезирование. – 2011. – № 2. – с. 71-75.

(назва,рік видання методичних рекомендацій, інформаційного листа, вихідні дані статті, № а.с. і т.д)

4. Впроваджено за реєстром нововведень _____ року, випуск №_____ реєстраційний №_____

5. Найменування установи, яка здійснила впровадження – ДУ "Інститут патології хребта та суглобів ім. проф. М.І.Ситенка НАМН України", відділення невідкладної травматологічної допомоги та відновної хірургії

6. Терміни впровадження з 01. 2012 року _____ по 12. 2017

7. Загальна кількість спостережень_____

8. Ефективність впровадження (клінічна, наукова, соціальна, економічна)

Запропонована методика може бути застосована для хірургічного лікування хворих на злоякісні пухлини проксимального відділу плечової кістки з використанням індивідуального модульного ендопротеза.

9. Зауваження, пропозиції пропонується для впровадження в лікувальний процес у хворих на злоякісні пухлини проксимального відділу плечової кістки.

Відповідальна за впровадження особа
(посада,підпис,прізвище,ініціали)
Завідуючий відділенням невідкладної
травматологічної допомоги та відновної хірургії
ДУ "ІПХС ім. проф. М.І.Ситенка
НАМН України",
к.м.н. І.В. Шевченко

«06» листопада 2017 р.

ЗАТВЕРДЖУЮ
Головний лікар
КЗОЗ "ОКЛ – ЦЕМД та МК"
Б.С. Федак

«10» січня 2017 р.

АКТ ВПРОВАДЖЕННЯ

1. Спосіб фіксації ендопротеза до довгої трубчастої кістки
(назва пропозиції для впровадження)

2. Державна установа «Інститут патології хребта та суглобів імені професора М.І. Ситенка Національної Академії Медичних Наук України» м. Харків, вул. Пушкінська, 80.

Вирва О.Є., Бурлака В.В., Міхановський Д.О., Головіна Я.А.
(установи-розробники, їх поштова адреса; прізвище, ініціали авторів)

3. Деклараційний патент на винахід № 83345 Україна,

МПК A61F 2/08, МПК A61F 2/28. Спосіб фіксації ендопротеза до довгої трубчастої кістки / Вирва О.Є., Бурлака В.В., Міхановський Д.О., Головіна Я.А.; заявник та патентовласник Державна установа «Інститут патології хребта та суглобів імені професора М.І. Ситенка Національної Академії Медичних Наук України». – № u 2013 00185; заявл. 03.01.20013; опубл. 10.09.2013. –

Бюл. №17.
(назва,рік видання методичних рекомендацій, інформаційного листа, вихідні дані статті, № а.с. і т.д)

4. Впроваджено за реєстром нововведень 2014 року, випуск №37

реєстраційний №_____

5. Найменування установи, яка здійснила впровадження – КЗОЗ "Обласна Клінічна Лікарня – Центр Екстреної Медичної Допомоги та Медицини Катастроф", травматологічне відділення

6. Терміни впровадження з 01.2017 року по 12.2017 року

7. Загальна кількість спостережень_____

8. Ефективність впровадження (клінічна, наукова, соціальна, економічна)

Запропонований спосіб може бути застосований для більш надійної фіксації ендопротеза до довгої трубчастої кістки та зниження кількості ускладнень.

9. Зауваження, пропозиції пропонується для впровадження в лікувальний процес у хворих на пухлини довгих кісток.

Відповідальна за впровадження особа
(посада,підпис,прізвище,ініціали)
Завідуючий травматологічним відділенням
к.м.н. І.І. Спесивий

«10» січня 2017 р.

ЗАТВЕРДЖУЮ
Головний лікар
КЗОЗ "ОКЛ – ЦЕМД та МК"
Б.С. Федак

«10» листопада 2017 р.

АКТ ВПРОВАДЖЕННЯ

1. Методика хірургічного лікування хворих на злоякісні пухлини проксимального відділу плечової кістки з використанням індивідуального модульного ендопротеза

(назва пропозиції для впровадження)

2. Державна установа «Інститут патології хребта та суглобів імені професора М.І.Ситенка Національної Академії Медичних Наук України» м. Харків, вул. Пушкінська, 80.

Міхановський Д.О.

(установи-розробники, їх поштова адреса; прізвище, ініціали авторів)

3. Вырва О.Е. Индивидуальное эндопротезирование при лечении злокачественных опухолей верхней конечности / О.Е. Вырва, В.В. Бурлака, Д.А. Михановский // Ортопедия, травматология и протезирование. – 2011. – № 2. – с. 71-75.

(назва,рік видання методичних рекомендацій, інформаційного листа, вихідні дані статті, № а.с. і т.д)

4. Впроваджено за реєстром нововведень _____ року, випуск №_____ реєстраційний №_____

5. Найменування установи, яка здійснила впровадження – КЗОЗ "Обласна Клінічна Лікарня – Центр Екстреної Медичної Допомоги та Медицини Катастроф", травматологічне відділення

6. Терміни впровадження з 01. 2017 року _____ по 12.2017

7. Загальна кількість спостережень_____

8. Ефективність впровадження (клінічна, наукова, соціальна, економічна)

Запропонована методика може бути застосована для хірургічного лікування хворих на злоякісні пухлини проксимального відділу плечової кістки з використанням індивідуального модульного ендопротеза.

9. Зауваження, пропозиції пропонується для впровадження в лікувальний процес у хворих на злоякісні пухлини проксимального відділу плечової кістки.

Відповідальна за впровадження особа
(посада,підпис,прізвище,ініціали)
Завідуючий травматологічним відділенням
к.м.н. І.І. Спесивий

«10» листопада 2017 р.

ЗАТВЕРДЖУЮ
Головний лікар
Комунального закладу
«Рівненська обласна клінічна лікарня»
Рівненської обласної ради
к.м.н. І.Я. Зима_____
«04» вересня 2017 р.

АКТ ВПРОВАДЖЕННЯ

1. Спосіб фіксації ендопротеза до довгої трубчастої кістки
(назва пропозиції для впровадження)

2. Державна установа «Інститут патології хребта та суглобів імені професора М.І. Ситенка Національної Академії Медичних Наук України» м. Харків, вул. Пушкінська, 80.

Вирва О.Є., Бурлака В.В., Міхановський Д.О., Головіна Я.А.
(установи-розробники, їх поштова адреса; прізвище, ініціали авторів)

3. Деклараційний патент на винахід № 83345 Україна,

МПК A61F 2/08, МПК A61F 2/28. Спосіб фіксації ендопротеза до довгої трубчастої кістки / Вирва О.Є., Бурлака В.В., Міхановський Д.О., Головіна Я.А.; заявник та патентовласник Державна установа «Інститут патології хребта та суглобів імені професора М.І. Ситенка Національної Академії Медичних Наук України». – № u 2013 00185; заявл. 03.01.20013; опубл. 10.09.2013. –

Бюл. №17.
(назва,рік видання методичних рекомендацій, інформаційного листа, вихідні дані статті, № а.с. і т.д)

4. Впроваджено за реєстром нововведень 2014 року, випуск №37

реєстраційний №_____

5. Найменування установи, яка здійснила впровадження – Комунальний заклад «Рівненська обласна клінічна лікарня» Рівненської обласної ради, обласний центр ортопедії, травматології та вертебрології

6. Терміни впровадження з 2014 року по 2017 року

7. Загальна кількість спостережень 16

8. Ефективність впровадження (клінічна, наукова, соціальна, економічна)

Запропонований спосіб може бути застосований для більш надійної фіксації ендопротеза до довгої трубчастої кістки та зниження кількості ускладнень.

9. Зауваження, пропозиції пропонується для впровадження в лікувальний процес у хворих на пухлини довгих кісток.

Відповідальна за впровадження особа
(посада,підпис,прізвище,ініціали)

«04» вересня 2017 р

Завідуючий Обласним центром ортопедії, травматології та вертебрології

Заслужений лікар України
к.мед.н. В.К. Піонтковський

ПІОНТКОВСЬКИЙ В.К
ГОЛОВНИЙ ОРТОПЕД-ТРАВМАТОЛОГ ОУСО КАНДИДАТ МЕДИЧНИХ НАУК

ЗАТВЕРДЖУЮ

Проректор з наукової роботи
ВДНЗУ «Українська Медична
Стоматологічна Академія»
д.м.н., проф. І.Н. Кайдашев
«23» березня 20 17 р.

АКТ ПРО ВПРОВАДЖЕННЯ

1. Найменування пропозиції (метод профілактики, діагностики, лікування, пристрій, форма організаційної роботи та ін..) _____
Спосіб фіксації ендопротеза до довгої трубчастої кістки.
2. Ким і коли запропонований _____
Державна установа «Інститут патології хребта та суглобів імені професора М.І.Ситенка Національної Академії Медичних Наук України» м. Харків, вул. Пушкінська,80.
Вирва О.Є., Бурлака В.В., Міхановський Д.О., Головіна Я.А.
3. Джерело інформації (методичні рекомендації, інформаційний лист, звіт про НДР, дисертація, монографія, з'їзди, конференції, семінари та ін.)
МПК A61F 2/08, МПК A61F 2/28. Спосіб фіксації ендопротеза до довгої трубчастої кістки / Вирва О.Є., Бурлака В.В., Міхановський Д.О., Головіна Я.А.; заявник та патентовласник Державна установа «Інститут патології хребта та суглобів імені професора М.І. Ситенка Національної Академії Медичних Наук України». – № u 2013 00185; заявл. 03.01.20013; опубл. 10.09.2013. – Бюл. №17.
4. Де і коли впроваджено Вищий державний навчальний заклад України «Українська медична стоматологічна академія», кафедра травматології та ортопедії, з 01.2017 по 12.2017
5. Результати застосування методу за період з _____
_____
_____
6. Ефективність впровадження за критеріями, висловленими в джерелі інформації (п.3) _____
Запропонований спосіб може бути застосований для більш надійної фіксації ендопротеза до довгої трубчастої кістки та зниження кількості ускладнень.
7. Зауваження, пропозиції _____
Пропонується для впровадження в науковий та навчальний процес кафедр травматології та ортопедії.

Відповідальний(і) за впровадження _____
Завідувач кафедри дитячої хірургії з травматологією та ортопедією, к.м.н., доцент О.В. Пелипенко

21 березня 2017
(дата)

_____
(підпис)

ЗАТВЕРДЖУЮ

Проректор з наукової роботи
ВДНЗУ «Українська Медична
Стоматологічна Академія»
д.м.н., проф. І.П. Кайдашев
«23» березня 20 17 р.

АКТ ПРО ВПРОВАДЖЕННЯ

1. Найменування пропозиції (метод профілактики, діагностики, лікування, пристрій, форма організаційної роботи та ін..) Методика хірургічного лікування хворих на злоякісні пухлини проксимального відділу плечової кістки з використанням індивідуального модульного ендопротеза.
2. Ким і коли запропонований Державна установа «Інститут патології хребта та суглобів імені професора М.І.Ситенка Національної Академії Медичних Наук України» м. Харків, вул. Пушкінська,80.
   Міхановський Д.О.
3. Джерело інформації (методичні рекомендації, інформаційний лист, звіт про НДР, дисертація, монографія, з'їзди, конференції, семінари та ін.) Вырва О.Е. Индивидуальное эндопротезирование при лечении злокачественных опухолей верхней конечности / О.Е. Вырва, В.В. Бурлака, Д.А. Михановский // Ортопедия, травматология и протезирование. – 2011. – № 2. – с. 71-75.
4. Де і коли впроваджено Вищий державний навчальний заклад України «Українська медична стоматологічна академія», кафедра травматології та ортопедії, з 09.2017 по 12.2017 .
5. Результати застосування методу за період з _____ рр.
6. Ефективність впровадження за критеріями, висловленими в джерелі інформації (п.3) Запропонована методика може бути застосована для хірургічного лікування хворих на злоякісні пухлини проксимального відділу плечової кістки з використанням індивідуального модульного ендопротеза.
7. Зауваження, пропозиції Пропонується для впровадження в науковий та навчальний процес кафедр травматології та ортопедії.

Відповідальний(і) за впровадження _____

Завідувач кафедри дитячої хірургії з травматологією та ортопедією, к.м.н., доцент О.В. Пелипенко

21 березня 2017
(дата)

(підпис)

ЗАТВЕРДЖУЮ

_____

Ректор Харківської медичної академії післядипломної освіти д.м.н., проф. О.М. Хвисюк

«15» травня 2017 р.

АКТ ПРО ВПРОВАДЖЕННЯ

1. Найменування пропозиції (метод профілактики, діагностики, лікування, пристрій, форма організаційної роботи та ін..) Спосіб фіксації ендопротеза до довгої трубчастої кістки.
2. Ким і коли запропонований _____
   Державна установа «Інститут патології хребта та суглобів імені професора М.І.Ситенка Національної Академії Медичних Наук України» м. Харків, вул. Пушкінська, 80.
   Вирва О.Є., Бурлака В.В., Міхановський Д.О., Головіна Я.А.
   Джерело інформації (методичні рекомендації, інформаційний лист, звіт про НДР, дисертація, монографія, з'їзди, конференції, семінари та ін.) МПК A61F 2/08, МПК A61F 2/28. Спосіб фіксації ендопротеза до довгої трубчастої кістки / Вирва О.Є., Бурлака В.В., Міхановський Д.О., Головіна Я.А.; заявник та патентовласник Державна установа «Інститут патології хребта та суглобів імені професора М.І. Ситенка Національної Академії Медичних Наук України». – № u 2013 00185; заявл. 03.01.20013; опубл. 10.09.2013. – Бюл. №17.
3. Де і коли впроваджено Харківська Медична Академія післядипломної освіти, кафедра травматології та ортопедії, з 01.2017 по 12.2017
4. Результати застосування методу за період з_____по_____рр.
   _____
   _____
5. Ефективність впровадження за критеріями, висловленими в джерелі інформації (п.3) _____
   Запропонований спосіб може бути застосований для більш надійної фіксації ендопротеза до довгої трубчастої кістки та зниження кількості ускладнень.
6. Зауваження, пропозиції _____
   Пропонується для впровадження в науковий та навчальний процес кафедр травматології та ортопедії.

Відповідальний(і) за впровадження _____

Професор кафедри травматології та ортопедії ХМАПО, д.м.н., проф. О.К. Попсуйшапка

15 травня 2017
(дата)

_____
(підпис)

ЗАТВЕРДЖУЮ

_____

Ректор Харківської медичної академії післядипломної освіти д.м.н., проф. О.М. Хвисюк

«15» лютого 2017 р.

АКТ ПРО ВПРОВАДЖЕННЯ

1. Найменування пропозиції (метод профілактики, діагностики, лікування, пристрій, форма організаційної роботи та ін..) _____ Методика хірургічного лікування хворих на злоякісні пухлини проксимального відділу плечової кістки з використанням індивідуального модульного ендопротеза.
2. Ким і коли запропонований _____ Державна установа «Інститут патології хребта та суглобів імені професора М.І.Ситенка Національної Академії Медичних Наук України» м. Харків, вул. Пушкінська, 80.

   Міхановський Д.О.
3. Джерело інформації (методичні рекомендації, інформаційний лист, звіт про НДР, дисертація, монографія, з'їзди, конференції, семінари та ін.) Вырва О.Е. Индивидуальное эндопротезирование при лечении злокачественных опухолей верхней конечности / О.Е. Вырва, В.В. Бурлака, Д.А. Михановский // Ортопедия, травматология и протезирование. – 2011. – № 2. – с. 71-75.
4. Де і коли впроваджено Харківська Медична Академія післядипломної освіти, кафедра травматології та ортопедії, з 01.2017 по 12.2017
5. Результати застосування методу за період з_____по_____рр. _____ _____
6. Ефективність впровадження за критеріями, висловленими в джерелі інформації (п.3) _____ Запропонована методика може бути застосована для хірургічного лікування хворих на злоякісні пухлини проксимального відділу плечової кістки з використанням індивідуального модульного ендопротеза.
7. Зауваження, пропозиції _____ Пропонується для впровадження в науковий та навчальний процес кафедр травматології та ортопедії.

Відповідальний(і) за впровадження _____

Професор кафедри травматології та ортопедії ХМАПО, д.м.н., проф. О.К. Попсуйшапка

15 лютого 2017 _____ (дата)

_____ (підпис)

ЗАТВЕРДЖУЮ
Головний лікар КЗОЗ «Харківська міська багатопрофільна лікарня №18»
_____Б.В. Менкус
«24» січня 2017р.

АКТ ВПРОВАДЖЕННЯ

1. Спосіб фіксації ендопротеза до довгої трубчастої кістки
(назва пропозиції для впровадження)

2. Державна установа «Інститут патології хребта та суглобів імені професора М.І. Ситенка Національної Академії Медичних Наук України» м. Харків, вул. Пушкінська, 80.

Вирва О.Є., Бурлака В.В., Міхановський Д.О., Головіна Я.А.
(установи-розробники, їх поштова адреса; прізвище, ініціали авторів)

3. Деклараційний патент на винахід № 83345 Україна,

МПК A61F 2/08, МПК A61F 2/28. Спосіб фіксації ендопротеза до довгої трубчастої кістки / Вирва О.Є., Бурлака В.В., Міхановський Д.О., Головіна Я.А.; заявник та патентовласник Державна установа «Інститут патології хребта та суглобів імені професора М.І. Ситенка Національної Академії Медичних Наук України». – № u 2013 00185; заявл. 03.01.20013; опубл. 10.09.2013. –

Бюл. №17.
(назва,рік видання методичних рекомендацій, інформаційного листа, вихідні дані статті, № а.с. і т.д)

4. Впроваджено за реєстром нововведень 2014 року, випуск №37

реєстраційний №_____

5. Найменування установи, яка здійснила впровадження – КЗОЗ «Харківська міська багатопрофільна лікарня №18», травматологічне відділення

6. Терміни впровадження з 01.2017 року по 12.2017 року

7. Загальна кількість спостережень_____

8. Ефективність впровадження (клінічна, наукова, соціальна, економічна)

Запропонований спосіб може бути застосований для більш надійної фіксації ендопротеза до довгої трубчастої кістки та зниження кількості ускладнень.

9. Зауваження, пропозиції пропонується для впровадження в лікувальний процес у хворих на пухлини довгих кісток.

Відповідальна за впровадження особа
(посада,підпис,прізвище,ініціали)
Завідуючий травматологічним відділенням
КЗОЗ «Харківська міська багатопрофільна лікарня №18»,
д.м.н. Г.В. Бець

«24» січня 2017р.

Підпис зав. травматолог. від-ня КЗОЗ „ХМБЛ №18" (д.м.н.) Бець Г.В. засвідчую
Секретар

ЗАТВЕРДЖУЮ
Головний лікар КЗОЗ «Харківська міська багатопрофільна лікарня №18»
_____Б.В. Менкус
«24» січня 2017р.

АКТ ВПРОВАДЖЕННЯ

1. Методика хірургічного лікування хворих на злоякісні пухлини проксимального відділу плечової кістки з використанням індивідуального модульного ендопротеза

(назва пропозиції для впровадження)

2. Державна установа «Інститут патології хребта та суглобів імені професора М.І.Ситенка Національної Академії Медичних Наук України» м. Харків, вул. Пушкінська, 80.

Міхановський Д.О.

(установи-розробники, їх поштова адреса; прізвище, ініціали авторів)

3. Вырва О.Е. Индивидуальное эндопротезирование при лечении злокачественных опухолей верхней конечности / О.Е. Вырва, В.В. Бурлака, Д.А. Михановский // Ортопедия, травматология и протезирование. – 2011. – № 2. – с. 71-75.

(назва,рік видання методичних рекомендацій, інформаційного листа, вихідні дані статті, № а.с. і т.д)

4. Впроваджено за реєстром нововведень _____ року, випуск №_____ реєстраційний №_____

5. Найменування установи, яка здійснила впровадження – КЗОЗ «Харківська міська багатопрофільна лікарня №18», травматологічне відділення

6. Терміни впровадження з _____01.20/7 року _____по 12.2017

7. Загальна кількість спостережень_____

8. Ефективність впровадження (клінічна, наукова, соціальна, економічна)

Запропонована методика може бути застосована для хірургічного лікування хворих на злоякісні пухлини проксимального відділу плечової кістки з використанням індивідуального модульного ендопротеза.

9. Зауваження, пропозиції пропонується для впровадження в лікувальний процес у хворих на злоякісні пухлини проксимального відділу плечової кістки.

Відповідальна за впровадження особа
(посада,підпис,прізвище,ініціали)
Завідуючий травматологічним відділенням
КЗОЗ «Харківська міська багатопрофільна лікарня №18»,
д.м.н. Г.В. Бець

«24» січня 2017р.

Копія дов. правильної. Від-ч (б.м.н.) у КЗОЗ "ХМБЛ №18" Бець Г.В. удостовірено. секретар

ЗАТВЕРДЖУЮ

Проректор з наукової роботи
Харківського національного
медичного університету
проф. В.В. М'ясоєдов
«13» листопада 2017 р.

АКТ ПРО ВПРОВАДЖЕННЯ

1. Найменування пропозиції (метод профілактики, діагностики, лікування, пристрій, форма організаційної роботи та ін.) _____

Методика хірургічного лікування хворих на злоякісні пухлини проксимального відділу плечової кістки з використанням індивідуального модульного ендопротеза

2. Ким і коли запропонований _____

Державна установа «Інститут патології хребта та суглобів імені професора М.І.Ситенка Національної Академії Медичних Наук України» м. Харків, вул. Пушкінська,80.

Міхановський Д.О.

3. Джерело інформації (методичні рекомендації, інформаційний лист, звіт про НДР, дисертація, монографія, з'їзди, конференції, семінари та ін.)

Вырва О.Е. Индивидуальное эндопротезирование при лечении злокачественных опухолей верхней конечности / О.Е. Вырва, В.В. Бурлака, Д.А. Михановский // Ортопедия, травматология и протезирование. – 2011. – № 2. – с. 71-75.

4. Де і коли впроваджено Харківський Національний Медичний Університет, кафедра травматології та ортопедії, з 09.2017 по 12.2017
5. Результати застосування методу за період з _____ рр.

_____

_____

6. Ефективність впровадження за критеріями, висловленими в джерелі інформації (п.3) _____

Запропонована методика може бути застосована для хірургічного лікування хворих на злоякісні пухлини проксимального відділу плечової кістки з використанням індивідуального модульного ендопротеза.

7. Зауваження, пропозиції _____

Пропонується для впровадження в науковий та навчальний процес кафедр травматології та ортопедії.

Відповідальний(і) за впровадження _____

Завідувач кафедри травматології та ортопедії ХНМУ, д.м.н., проф. Г.Г. Голка

13 листопада 2017р. _____
(дата) (підпис)

ЗАТВЕРДЖУЮ

Проректор з наукової роботи
Харківського національного
медичного університету
проф. В.В. М'ясоєдов
«13» травня 2017 р.

АКТ ПРО ВПРОВАДЖЕННЯ

1. Найменування пропозиції (метод профілактики, діагностики, лікування, пристрій, форма організаційної роботи та ін..) _____
Спосіб фіксації ендопротеза до довгої трубчастої кістки.
2. Ким і коли запропонований _____
Державна установа «Інститут патології хребта та суглобів імені професора М.І.Ситенка Національної Академії Медичних Наук України» м. Харків, вул. Пушкінська,80.
Вирва О.Є., Бурлака В.В., Міхановський Д.О., Головіна Я.А.
3. Джерело інформації (методичні рекомендації, інформаційний лист, звіт про НДР, дисертація, монографія, з'їзди, конференції, семінари та ін.)
МПК A61F 2/08, МПК A61F 2/28. Спосіб фіксації ендопротеза до довгої трубчастої кістки / Вирва О.Є., Бурлака В.В., Міхановський Д.О., Головіна Я.А.; заявник та патентовласник Державна установа «Інститут патології хребта та суглобів імені професора М.І. Ситенка Національної Академії Медичних Наук України». – № u 2013 00185; заявл. 03.01.20013; опубл. 10.09.2013. – Бюл. №17
4. Де і коли впроваджено Харківський Національний Медичний Університет, кафедра травматології та ортопедії, з 01.2017 по 12.2017
5. Результати застосування методу за період з ____.
_____
_____
6. Ефективність впровадження за критеріями, висловленими в джерелі інформації (п.3) _____
Запропонований спосіб може бути застосований для більш надійної фіксації ендопротеза до довгої трубчастої кістки та зниження кількості ускладнень.
7. Зауваження, пропозиції _____
Пропонується для впровадження в науковий та навчальний процес кафедр травматології та ортопедії.

Відповідальний(і) за впровадження _____
Завідувач кафедри травматології та ортопедії ХНМУ, д.м.н., проф. Г.Г. Голка

13 травня 2017р
(дата)

_____
(підпис)

ЗАТВЕРДЖУЮ
Головний лікар КЗОЗ «Харківська обласна клінічна травматологічна лікарня»
О.Є.Гавріков

«15» 12 2017 р.

АКТ ВПРОВАДЖЕННЯ

1. Спосіб фіксації ендопротеза до довгої трубчастої кістки
(назва пропозиції для впровадження)

2. Державна установа «Інститут патології хребта та суглобів імені професора М.І. Ситенка Національної Академії Медичних Наук України» м. Харків, вул. Пушкінська, 80.

Вирва О.Є., Бурлака В.В., Міхановський Д.О., Головіна Я.А.
(установи-розробники, їх поштова адреса; прізвище, ініціали авторів)

3. Деклараційний патент на винахід № 83345 Україна,

МПК A61F 2/08, МПК A61F 2/28. Спосіб фіксації ендопротеза до довгої трубчастої кістки / Вирва О.Є., Бурлака В.В., Міхановський Д.О., Головіна Я.А.; заявник та патентовласник Державна установа «Інститут патології хребта та суглобів імені професора М.І. Ситенка Національної Академії Медичних Наук України». – № u 2013 00185; заявл. 03.01.20013; опубл. 10.09.2013. – Бюл. №17.
(назва,рік видання методичних рекомендацій, інформаційного листа, вихідні дані статті, № а.с. і т.д)

4. Впроваджено за реєстром нововведень 2014 року, випуск №37
реєстраційний №_____

5. Найменування установи, яка здійснила впровадження – КЗОЗ «Харківська обласна клінічна травматологічна лікарня», ортопедо-травматологічне відділення

6. Терміни впровадження з 01.2017 року по 12.2017 року

7. Загальна кількість спостережень_____

8. Ефективність впровадження (клінічна, наукова, соціальна, економічна)

Запропонований спосіб може бути застосований для більш надійної фіксації ендопротеза до довгої трубчастої кістки та зниження кількості ускладнень.

9. Зауваження, пропозиції пропонується для впровадження в лікувальний процес у хворих на пухлини довгих кісток.

Відповідальна за впровадження особа
(посада,підпис,прізвище,ініціали)
Завідуючий ортопедо-травматологічним відділенням КЗОЗ «Харківська обласна клінічна травматологічна лікарня»,
В.І. Купін

«15» грудня 2017 р.

ЗАТВЕРДЖУЮ
Головний лікар КЗОЗ «Харківська обласна клінічна травматологічна лікарня»
О.Є.Гавріков
«16» 05 2017 р.

АКТ ВПРОВАДЖЕННЯ

1. Методика хірургічного лікування хворих на злоякісні пухлини проксимального відділу плечової кістки з використанням індивідуального модульного ендопротеза

(назва пропозиції для впровадження)

2. Державна установа «Інститут патології хребта та суглобів імені професора М.І.Ситенка Національної Академії Медичних Наук України» м. Харків, вул. Пушкінська, 80.

Міхановський Д.О.

(установи-розробники, їх поштова адреса; прізвище, ініціали авторів)

3. Вырва О.Е. Индивидуальное эндопротезирование при лечении злокачественных опухолей верхней конечности / О.Е. Вырва, В.В. Бурлака, Д.А. Михановский // Ортопедия, травматология и протезирование. – 2011. – № 2. – с. 71-75.

(назва,рік видання методичних рекомендацій, інформаційного листа, вихідні дані статті, № а.с. і т.д)

4. Впроваджено за реєстром нововведень _____ року, випуск №_____ реєстраційний №_____

5. Найменування установи, яка здійснила впровадження – КЗОЗ «Харківська обласна клінічна травматологічна лікарня», ортопедо-травматологічне відділення

6. Терміни впровадження з 09. 2017 року _____ по 12.2017

7. Загальна кількість спостережень_____

8. Ефективність впровадження (клінічна, наукова, соціальна, економічна)

Запропонована методика може бути застосована для хірургічного лікування хворих на злоякісні пухлини проксимального відділу плечової кістки з використанням індивідуального модульного ендопротеза.

9. Зауваження, пропозиції пропонується для впровадження в лікувальний процес у хворих на злоякісні пухлини проксимального відділу плечової кістки.

Відповідальна за впровадження особа
(посада,підпис,прізвище,ініціали)
Завідуючий ортопедо-травматологічним відділенням КЗОЗ «Харківська обласна клінічна травматологічна лікарня»,
В.І. Купін

«16» 05 2017 р.