ВІННИЦЬКИЙ НАЦІОНАЛЬНИЙ МЕДИЧНИЙ УНІВЕРСИТЕТ
ім. М.І. ПИРОГОВА
МІНІСТЕРСТВО ОХОРОНИ ЗДОРОВ'Я УКРАЇНИ
ДЕРЖАВНА УСТАНОВА «ІНСТИТУТ ПАТОЛОГІЇ ХРЕБТА
ТА СУГЛОБІВ ІМЕНІ ПРОФЕСОРА М. І. СИТЕНКА
НАЦІОНАЛЬНОЇ АКАДЕМІЇ МЕДИЧНИХ НАУК УКРАЇНИ»
НАЦІОНАЛЬНА АКАДЕМІЯ МЕДИЧНИХ НАУК УКРАЇНИ

Кваліфікаційна наукова
праця на правах рукопису

РИБІНСЬКИЙ МАКСИМ ВОЛОДИМИРОВИЧ

УДК 616.728.3:616.71-018.3-001.3

ДИСЕРТАЦІЯ
КОМПЛЕКСНЕ ЛІКУВАННЯ ХВОРИХ ІЗ ГОНАРТРОЗОМ І-ІІ СТАДІЇ ТА ЛОКАЛЬНИМИ ХРЯЩОВИМИ ДЕФЕКТАМИ КОЛІННИХ СУГЛОБІВ НА ОСНОВІ ВИКОРИСТАННЯ ЗБАГАЧЕНОЇ ТРОМБОЦИТАМИ ПЛАЗМИ (ЕКСПЕРИМЕНТАЛЬНО-КЛІНІЧНЕ ДОСЛІДЖЕННЯ)

14.01.21 – травматологія та ортопедія
222 – медицина

Подається
на здобуття наукового ступеня
кандидата медичних наук

Дисертація містить результати власних досліджень.
Використання ідей, результатів і текстів інших авторів мають
посилання на відповідне джерело

М.В. Рибінський

Науковий керівник
Фіщенко Володимир Олександрович
доктор медичних наук, професор

Вінниця – 2018

АНОТАЦІЯ

Рибінський М.В. Комплексне лікування хворих із гонартрозом I-II стадії та локальними хрящовими дефектами колінних суглобів на основі використання збагаченої тромбоцитами плазми (експериментально-клінічне дослідження). – Кваліфікаційна наукова праця на правах рукопису.

Дисертація на здобуття наукового ступеня кандидата медичних наук (доктора філософії) за спеціальністю 14.01.21 «Травматологія та ортопедія» (222 – медицина). – Вінницький національний медичний університет ім. М.І. Пирогова Міністерства охорони здоров'я України; Державна установа «Інститут патології хребта та суглобів імені професора М.І. Ситенка Національної академії медичних наук України». Харків, 2018.

Ретроспективний огляд більш ніж 31 тис. артроскопічних процедур показав поширеність хрящових дефектів 63 %. Проспективне дослідження 1 тис. наступних артроскопій продемонструвало певні типи хондральних ушкоджень у 61 % пацієнтів, серед яких локальних хрящових дефектів було 19 %. У інших дослідженнях повідомлено про поширеність локальних хрящових дефектів у межах 22 – 50 %. Багато хрящових дефектів асимптоматичні, тому дуже важко оцінити їх справжню частоту чи поширеність. Якщо дефект залишити нелікованим, біомеханічне перенавантаження може спричинити подальші дегенеративні зміни прилеглої тканини та субхондральної кістки, що лежить під дефектом, і призвести до прогресування артрозу. Серед великої кількості хірургічних методів лікування локальних хрящових дефектів найбільшого поширення набули операції кістково-мозкової стимуляції, аутохондропластика, а світовим «золотим стандартом» вважають імплантацію аутологічних хондроцитів. Наслідки використання певних підходів до лікування мають суперечливий характер, що стимулює авторів до подальшого пошуку та покращення методів лікування обмежених хрящових дефектів.

Метою роботи стало покращення лікування хворих з обмеженими хрящовими дефектами колінних суглобів шляхом застосування аутологічної збагаченої тромбоцитами плазми в ранньому післяопераційному періоді у вигляді внутрішньосуглобових ін'єкцій, виявлення основних переваг і недоліків цього лікування.

На першому етапі дослідження визначено конкретні параметри центрифугування для приготування аутологічної збагаченої тромбоцитами плазми, встановлено взаємозалежності між параметрами центрифугування та кінцевою кількістю тромбоцитів та інших формених елементів у плазмі. Приготування збагаченої тромбоцитами плазми можливе не лише на високошвидкісних спеціальних центрифугах, а й на звичайних лабораторних. Бажана концентрація тромбоцитів досягається за рахунок двостадійної схеми центрифугування. Режим центрифугування слід підбирати індивідуально для центрифуг. «М'яке» центрифугування дає змогу виготовляти збагачену тромбоцитами плазму лише за один цикл, хоча з меншим фактичним виходом рідкої частини плазми. Доцентрова швидкість та час центрифугування, в основному, впливають на кількість плазми порівняно з вихідним гематокритом. «М'яке» центрифугування дає можливість зменшити кількість лейкоцитів у кінцевій плазмі, а подовжена тривалість – збільшити вихід рідкої частини плазми.

На другому етапі дослідження вивчено вплив аутологічної збагаченої тромбоцитами плазми на регенерацію суглобового хряща в разі його травматичного повношарового ушкодження в експерименті. Робота проведена на 24 дорослих кролях, масою (3500 ± 300) г. Для виявлення впливу збагаченої тромбоцитами плазми в усіх піддослідних тварин виконано хрящові дефекти без ушкодження субхондральної пластинки та з її перфорацією (імітацією абразивної хондропластики) на обох колінних суглобах. В основну дослідну група включено обидві зазначені підгрупи з уведенням аутологічної збагаченої тромбоцитами плазми в ранньому післяопераційному періоді (на 7 та 14-ту добу після хірургічного втручання).

Кролям контрольної групи виконані лише хірургічні втручання з класичним веденням у післяопераційному періоді. Тварин виводили з експерименту через 2, 4, 8 тижнів відповідно до груп розподілу.

На підставі патоморфологічного вивчення дослідного матеріалу встановлено, що вираженість деструктивних змін і регенеративні можливості ушкодженого суглобового гіалінового хряща, істотно й очікувано, залежать від ступеня та глибини самого ушкодження, стану субхондральної кістки, а також наявності зовнішнього, щодо хряща, потенціювання. Зокрема, репарація та зміни суглобового гіалінового хряща в поєднанні зі стимуляцією збагаченою трромбоцитами плазмою були найбільш наближені до процесу його інтенсивного природного росту лише у випадках порушення цілісності субхондральної кісткової пластинки. Без зазначеної стимуляції, навіть у випадках порушення цілісності субхондральної кісткової пластинки, на місці ушкодженого хряща утворювалася фіброзна або кісткова тканини, що не є оптимальним морфологічним субстратом для функціональної реабілітації.

Мета останнього етапу дослідження – застосувати та вивчити клінічний вплив аутологічної збагаченої тромбоцитами плазми на хондрогенез, розробити алгоритм лікування хворих із локальними хрящовими дефектами колінного суглоба різного походження та залежно від віку пацієнтів.

Контрольну групу склали 34 пацієнти обох статей віком від 18 до 68 років із діагностованими повношаровими хрящовими дефектами колінного суглоба, яким проведено лише хірургічні втручання кістково-мозкової стимуляції. В основну групу дослідження увійшли 30 пацієнтів обох статей віком від 18 до 73 років, яким виконано артроскопічне хірургічне втручання та було виявлено локальні хрящові ушкодження зі субхондральною пластинкою в основі дефекту.

Усім хворим виконано кістковомозкову стимуляцію шляхом проведення мікропереломів або абразивної хондропластики. У подальшому хворі цієї групи отримували внутрішньосуглобові ін’єкції аутологічної

збагаченої тромбоцитами плазми на 7, 14 та 21-шу добу післяопераційного періоду.

Для клінічного оцінювання отриманих результатів використано систему анкетування до операції та через 3-6 міс. після операції за шкалами болю, симптомів і функції KOOS. Із метою визначення формування регенерату на місці хрящового дефекту застосовано оцінювання за допомогою магнітно-резонансної томографії.

Отримані результати клінічного спостереження свідчать про позитивний ефект застосування аутологічної збагаченої тромбоцитами плазми в післяопераційному періоді артроскопічних операцій кістковомозкової стимуляції. УВ першу чергу, статистично значущим виявилося зниження больового синдрому через 3 міс. після виконаної операції згідно зі шкалою KOOS порівняно з групою контролю. Достовірне покращення показників інших симптомів, функції і повсякденного життя шкали KOOS спостерігали лише в пацієнтів до 55 років. За допомогою МРТ виявлено утворення регенерату в обох групах, але основним критерієм відмінності є інтенсивність сигналу та його структура: в основній групі спостерігали ізо- або помірний гіперінтенсивний сигнал, тканину гомогенної структури; у контрольній — сигнал виражений гіперінтенсивний, структура тканини здебільшого гетерогенна.

Отримані дані дозволяють висловити важливе припущення про клінічно значущі наслідки застосування операцій кістковомозкової стимуляції, особливо за умов їхнього поєднання з ранньою локальною терапією з використанням збагаченої тромбоцитами плазми, у пацієнтів з діагностованими обмеженими дефектами суглобового хряща.

Наукова новизна одержаних результатів. Уперше в експерименті проаналізовано та оцінено морфологічні зміни в процесі відновлення хряща колінного суглоба за умов застосування внутрішньосуглобових ін’єкцій аутологічної збагаченої тромбоцитами плазми в ранньому післяопераційному періоді кістковомозкової стимуляції та доведено її виражений

стимулювальний вплив у разі ушкодження субхондральної пластинки. Уперше відображено можливість повноцінного відновлення суглобового хряща в разі його обмежених післятравматичних ушкоджень в експерименті. На підставі проведеного аналізу створено та обґрунтовано застосування модифікованої гістологічної шкали для оцінювання регенерації хрящової тканини (патент України на корисну модель № 123484).

Уперше продемонстровано значення магнітно-резонансної томографії в дослідженні регенерації хрящової тканини та доведена необхідність не лише консервативної підтримки, а й раннього малоінвазивного хірургічного лікування з локальним уведенням збагаченої тромбоцитами плазми за умов гонартрозу I-II стадій із наявністю хрящових дефектів.

Практичне значення отриманих результатів. Запропонована гістологічна шкала дозволяє швидко та чітко визначати регенераторний потенціал відновленої хрящової тканини в експериментальних зразках, що дозволить впровадити її в практику морфологічного дослідження суглобового хряща. Розроблено та проведено клінічне оцінювання застосування в пацієнтів із гонартрозом I-II стадій і локальними хрящовими дефектами колінного суглоба аутологічної збагаченої тромбоцитами плазми в ранньому післяопераційному періоді кістковомозкової стимуляції. Запропонована методика із застосуванням збагаченої тромбоцитами плазми в разі локальних хрящових дефектів колінного суглоба виявилась дієвою та дозволила покращити якість лікування пацієнтів, що підтверджено динамікою показників болю, симптомів, функції та повсякденної діяльності за шкалою KOOS. Методика з додавання збагаченої тромбоцитами плазми до операцій кістково-мозкової стимуляції технічно проста і була впроваджена в 4 лікувальних закладах м. Вінниці.

Ключові слова: обмежені хрящові дефекти, збагачена тромбоцитами плазма, фактори росту, експеримент, мікропереломи, абразивна хондропластика.

Список публікацій здобувача

1. Фіщенко, В. О., Фіщенко, О. В., **Рибінський, М. В.,** Гуцол, В. В., & Андрушенко М.М. (2016). Лікування хворих з обмеженими хрящовими дефектами колінного суглобу: огляд літератури. *Вісник ортопедії, травматології та протезування*, *2* (89), 67–77. Режим доступу: http://nbuv.gov.ua/UJRN/Votip_2016_2_16

2. Фіщенко, В. О., Фіщенко, О. В., **Рибінський, М. В.,** Гуцол, В. В., & Андрушенко, М.М. (2016). Ефективність збагаченої тромбоцитами плазми при обмежених пошкодженнях хряща: огляд базових та клінічних досліджень. *Вісник ортопедії, травматології та протезування*, *3* (90), 63-69. Режим доступу: http://nbuv.gov.ua/UJRN/Votip_2016_3_14

3. Фіщенко, В. О., Фіщенко, О. В., **Рибінський, М. В.,** Гуцол, В. В., & Андрушенко, М. М. (2017). Збагачена тромбоцитами плазма в комплексі післяопераційного лікування суглобового. *Вісник ортопедії, травматології та протезування*, *1* (92), 40-45.

4. Фіщенко В.О., Фіщенко О. В., Рибінський М.В., Німчик Н.Ю. (2017). Вплив швидкості прискорення та часу на збагачення плазми тромбоцитами. *Вісник ортопедії, травматології та протезування*, *2* (93), 31-35.

5. Фіщенко, В. О., **Рибінський, М. В.,** Фіщенко, О. В., Леськів, Б. Б. (2017). Попередня макроскопічна оцінка репаративного хондрогенезу під впливом збагаченої тромбоцитами плазми в експериментальній моделі. *Вісник морфології*, *1* (23), 19-23. Режим доступу: http://nbuv.gov.ua/UJRN/Vismorf_2017_23_1_7

6. Вернигородський, С. В., & **Рибінський, М. В.** (2017). Застосування основного коричневого для експериментальної оцінки регенерації гіалінового хряща. *Вісник морфології*, *2*, 178-181.

7. Вернигородський, С. В., Фіщенко, О. В., & **Рибінський, М. В**. (2017). Регенерація повношарових дефектів хряща в експериментальній моделі під впливом збагаченої тромбоцитами плазми. *Ортопедия,*

травматология и протезирование, *4*, 73-79. doi: https://doi.org/10.15674/0030-59872017473-79

8. Вернигородський, С. В., & **Рибінський, М. В.** (2018). Спосіб мікроскопічної оцінки інтенсивності регенерації хрящової тканини при пошкодженні субхондральної пластинки в експерименті. Патент № 123484 UA, МПК G01N 33/48 (2006.01).

9. Фіщенко, В. О., Фіщенко, О. В., **Рибінський М.В.,** Яремин С.Ю., Гуцол В.В., Андрушенко М.М. (2016). Ранні клінічні результати застосування збагаченої тромбоцитами плазми при локальних пошкодженнях хряща колінного суглобу. *XVII з'їзд ортопедів-травматологів України. Збірник наукових праць.* Київ, 5-7 жовтня 2016, 244–245.

10. Вернигородський, С. В., Фіщенко, О. В., & **Рибінський, М. В.** (2017). Регенерація повношарових хрящових дефектів у експериментальній моделі під впливом PRP–стимуляції. *Матеріали науково-практичної конференції «Прикладні аспекти морфології»,* Вінниця, 21-22 вересня 2017 р., , 44-46.

11. Груба, В. І., Лавринів, Г. В, Гузенко, О. С, & **Рибінський, М. В.** (2017). Застосування збагаченої тромбоцитами плазми як удосконалений метод терапевтичної програми у лікуванні гонартрозу. *Матеріали 86-ї Міжнародної науково-практичної конференції студентів і молодих вчених із міжнародною участю «Інновації в медицині»,* 23-24 березня 2017р, м. Івано-Франківськ, 205.

12. **Рыбинский, М. В.** (2017). Количественные показатели обогащенной тромбоцитами плазмы при разных условиях центрифугирования. *Материалы 71-й научно-практической конференции студентов, резидентов магистратуры, клинических ординаторов и молодых ученых с международным участием «Актуальные проблемы современной медицины». Проблемы биологии и медицины,* 18-19 мая 2017 г., Самарканд, 2,1(95), 53.

13. **Рибінський, М. В.** (2017). Макроскопічна характеристика хрящового регенерату за умови впливу збагаченої тромбоцитами плазми. *Теорія і практика сучасної науки (частина III): матеріали II Міжнародної науково-практичної конференції м. Київ, 15-16 червня 2017 року,* Київ, 24-26.

SUMMARY

Rybinskyi M.V. Complex treatment of patients with gonarthrosis I-II st. and local cartilage defects of the knee joints on the basis of use of platelet-rich plasma. (txperimental-clinical study). – Qualified scientific work on the rights of manuscripts.

Dissertation for the degree of a candidate of medical sciences (philosophy doctor) in specialty 14.01.21 "Traumatology and orthopedics" (222 – Medicine). - National Pirogov Memorial Medical University, Vinnytsia, Ministry of Public health of Ukraine; SI "Sytenko Institute of Spine and Joints Pathology National Academy of Medical Sciences of Ukraine", Kharkiv, 2018.

A retrospective review of more than 31,000 arthroscopic procedures showed a prevalence of cartilage defects of 63%. A prospective study of 1 thousand subsequent arthroscopies showed certain types of chondral lesions in 61% of patients, including 19% of local cartilage defects. In other studies, the prevalence of local cartilage defects was reported within the range of 22 - 50%. Many cartilage defects are asymptomatic and therefore very difficult to estimate their true frequency or prevalence. If the defect is left untreated, biomechanical overload may result in further degenerative changes in the adjacent tissue and subchondral bone lying under the defect and lead to the progression of osteoarthritis. Among the large number of surgical methods for treating local cartilage defects the most commonly used are bone marrow stimulation, autochondroplasty, and autologous chondrocytes implantation is the world "gold standard". The consequences of using one or another approach of treatment are controversial, which encourages authors to further explore and improve the treatment of local cartilage defects.

The aim of work was to improve the treatment of patients with local cartilage defects of the knee by using autologous platelet-rich plasma in early postoperative period in the form of intra-articular injections, identify the main advantages and disadvantages of this treatment.

In the first stage of our study, we determined the specific parameters of

centrifugation for the preparation of autologous platelet-rich plasma, the establishment of interdependence between the parameters of centrifugation and the final number of platelets and other cells in plasma. Platelet-rich plasma preparation is possible not only on high-speed special centrifuges, but also on ordinary laboratory ones. The desired concentration of platelets is achieved at the expense of a two-stage centrifuge scheme. The centrifuge mode should be selected individually for centrifuges. "Soft" centrifugation allows you to make enriched platelets only by one cycle, although with less actual liquid plasma output. Centrifugal velocity and centrifugation time mainly affect the amount of plasma in comparison with the initial hematocrit. "Soft" centrifugation makes it possible to reduce the amount of leukocytes in the final plasma, and prolonged duration - to increase the output of the liquid part of the plasma.

At the second stage of the study, the effect of platelet-rich plasma on regeneration of articular cartilage during its trauma tic full-thickness damage in the experiment was studied. The work was carried out on 24 adult rabbits, weighing 3500 g ± 300 g. To detect the effect of platelet-rich plasma on all experimental animals, cartilage defects were performed without damaging the subchondral plate and with its perforation (simulated abrasive chondroplasty). The main experimental group included both of the aforementioned subgroups with the infusion of autologous platelet-rich plasma in the early postoperative period (7 and 14 days after surgical intervention). For animals of the control group were performed only surgical interventions with classical conduct in the postoperative period. Animals were extracted from the experiment in 2-4-8 weeks in accordance with the distribution groups.

Based on the pathomorphological study of the test material, we can conclude that the severity of destructive changes and regenerative capabilities of the damaged articular hyalin cartilage, significantly and expected, depend on the degree and depth of the damage itself, the state of subchondral bone, as well as the presence of external, in relation to cartilage, potentiation. Thus, the repair and modification of articular hyalin cartilage in combination with PRP-stimulation

were most closely related to the process of its intensive natural growth only in cases of violation of the integrity of the subchondral bone plate. Without RRR-stimulation, even in cases of violation of the integrity of the subchondral bone plate, a fibrous or bone tissue is formed on the site of the damaged cartilage, which is not the optimal morphological substrate for functional rehabilitation.

The purpose of the last stage of the study is to apply and study the clinical effects of autologous platelet-rich plasma on chondrogenesis, to develop a new algorithm for the treatment of patients with local cartilage defects of the knee joint depending on the age of the patients and defect origin.

The control group consisted of 34 patients of both sexes aged 18-68 years old with diagnosed full-thickness cartilage defects of the knee joint, which received only surgical intervention of bone-marrow stimulation. The main study group included 30 patients of both sexes aged 18 to 73 years who underwent arthroscopic surgical intervention and local cartilage lesions were detected with a subchondral plate in the base of defect. For all patients were performed bone-marrow stimulations, by conducting microfracture or abrasive chondroplasty. Subsequently, patients in this group received intra-articular injections of autologous platelet-rich plasma at 7, 14 and 21 days of the postoperative period.

For the clinical evaluation of the results, the questionnaire system was used before the operation and after 3-6 months after the operation, according to the scale of pain, symptoms and activities and daily living of the KOOS. In order to determine the formation of regenerate in place of cartilage defect, an estimation using MRI was used.

The obtained clinical observations indicate a positive effect of the use of autologous platelet-rich plasma in the postoperative period of arthroscopic operations of bone marrow stimulation. First of all, statistically significant was the reduction of pain syndrome 3 months after the operation performed according to the scale of KOOS, compared with the control group. A significant improvement in the indicators of other symptoms and activities and daily living of the KOOS scale is observed only in patients under 55 years of age. MRI detects formation of

regenerate in both groups, but the main criterion for the difference is the intensity of the signal and the structure of the regenerate: in the main group there is an iso- or moderate hyperintensive signal, a tissue of a homogeneous structure; on the contrary - in the control group the signal is expressed hyperintensive, the structure of the tissue in most cases is heterogeneous.

The obtained data allow us to express an important assumption of the clinically significant consequences of using bone marrow stimulation operations, especially when combined with early local PRP therapy, in patients with diagnosed local articular cartilage defects.

Scientific novelty of the obtained results. For the first time in the experiment, the morphological changes in the process of restoration of the cartilage of the knee joint under the influance of intraarticular injections of the autologous platelet-rich plasma in the early postoperative period of bone-marrow stimulation were analyzed and evaluated, and its pronounced stimulating effect on damage to the subchondral plate was proved. For the first time the possibility of a complete restoration of articular cartilage with its local post-traumatic injuries in the experiment is reflected. On the basis of the performed analysis, the use of a modified histological scale for the evaluation of cartilage tissue regeneration was created and substantiated.

The importance of MRI for the study of cartilage regeneration was first demonstrated and the necessity of not only conservative support, but also early non-invasive surgical treatment with local administration of platelet-rich plasma in patients with gonarthrosis stages I-II & with the presence of cartilage defects was proved.

Practical significance of the obtained results. The histological scale offered by us allows us to quickly and clearly determine the regenerative potential of recovered cartilage tissue in experimental samples, which will allow it to be introduced into the practice of morphological examination of articular cartilage. For the first time, clinical evaluation of the use in patients with stage II gonarthrosis and local cartilage defects of the knee joint of autologous platelet-rich

plasma in the early postoperative period of bone marrow stimulation was developed and performed. The proposed method for the use of platelet-rich plasma for local cartilage defects in the knee joint has proven to be effective and has allowed to improve the quality of patients' treatment, which is followed by the dynamics of pain indicators, symptoms, function and daily activities of the KOOS scale. The technique of adding platelet-rich plasma to the bone-marrow stimulation operations is technically simple and has been introduced in 4 medical institutions of the city of Vinnytsia.

Keywords: local cartilage defects, platelet-rich plasma, growth factors, experiment, microfracture, abrasive chondroplasty.

ЗМІСТ

Перелік умовних позначень, символів, одиниць вимірювання, скорочень 17

Вступ 18

Розділ 1 Сучасний стан проблеми лікування хворих із локальними хрящовими дефектами колінного суглоба 27

1.1 Можливості регенерації суглобового хряща 27

1.2 Класифікація локальних хрящових дефектів 30

1.3 Методи лікування локальних хрящових дефектів колінного суглоба 32

1.4 Вплив збагаченої тромбоцитами плазми на репаративний хондрогенез 46

Розділ 2 Матеріал і методи 56

2.1 Клінічна характеристика груп хворих 56

2.2 Експериментальні дослідження 60

2.3 Методи статистичної обробки даних 67

Розділ 3 Аналіз результатів артроскопічного лікування пацієнтів із гонартрозом I-II стадії та локальними хрящовими дефектами з використанням кістковомозкової стимуляції 69

Розділ 4 Удосконалення методики отримання якіснішої збагаченої тромбоцитами плазми для клінічного використання в пацієнтів із гонартрозом I-II стадії та локальними хрящовими дефектами 79

Розділ 5 Експериментальні дослідження з вивчення патоморфологічних змін суглобового хряща стегнової кістки а разі травматичного повношарового ушкодження в умовах застосування аутологічної збагаченої тромбоцитами плазми 89

Розділ 6 Удосконалення діагностики та методики лікування пацієнтів із гонартрозом I-II стадії та локальними хрящовими дефектами 115

6.1 Роль та значення МРТ для оцінювання стану хрящової тканини колінного суглоба після хірургічного лікування 115

6.2 Удосконалення методики лікування хворих із гонартрозом I-II стадії та локальними хрящовими дефектами за допомогою збагаченої тромбоцитами плазми 122

Розділ 7 Аналіз результатів лікування хворих із гонартрозом I-II стадії та локальними хрящовими дефектами колінного суглоба основної та контрольної груп, яких лікували за стандартною та вдосконаленою методиками 125

7.1 Оцінювання результатів артроскопічного лікування пацієнтів основної групи, яких лікували поєднанням кістковомозкової стимуляції та раннім післяопераційним локальним уведенням аутологічної збагаченої тромбоцитами плазми 125

7.2 Порівняння результатів лікування за допомогою операцій кістковомозкової стимуляції та поєднання останніх з уведенням аутологічної збагаченої тромбоцитами плазми 130

Висновки 147

Практичні рекомендації 149

Список використаних джерел 150

Додаток А 172

Додаток Б 174

Додаток В 178

ПЕРЕЛІК УМОВНИХ ПОЗНАЧЕНЬ, СИМВОЛІВ, ОДИНИЦЬ ВИМІРЮВАННЯ, СКОРОЧЕНЬ

АЗТП	–	аутологічна збагачена тромбоцитами плазма
МРТ	–	магнітно-резонасна томографія
ТФР-β	–	трансформувальний фактор росту β
ACI	–	autologous chondrocyte implantation
AMIC	–	autologous matrix-induced chondrogenesis
BMP	–	bone morphogenic protein
FGF	–	fibroblast growth factor
ICRS	–	International Cartilage Repair Society
IGF	–	insulin-like growth factor
IKDC	–	International Knee Documentation Committee
KOOS	–	Knee Injury and Osteoarthritis Outcome Score (шкала з оцінювання стану колінних суглобів)
PDGF	–	platelet-derived growth factor
PRP	–	platelet rich plasma

–

ВСТУП

Обґрунтування вибору теми дослідження

Лікування ушкоджень суглобового хряща, зокрема, колінного суглоба на сьогодні є значною проблемою в Україні. Хрящові дефекти є частою причиною болю та порушення функції колінного суглоба і виявляються як ізольовано, так і в поєднанні з іншими патологічними станами в 14–26% хворих. Механічні ушкодження суглобового хряща є одними з найпоширеніших серед усіх травм колінного суглоба та складають 35–55 % [13,17]. Трансхондральні переломи виросткових ділянок колінного суглоба зазвичай провокують розвиток деформівного артрозу.

Основним фактором, який провокує будь-яке хрящове ушкодження є внутрішньосуглобовий перелом певної анатомічної ділянки. У цьому випадку безпосереднє значення мають переломи дистального відділу стегнової кістки та проксимального відділу кісток гомілки. Переломи дистального відділу становлять до 70 % усіх переломів стегнової кістки, а переломи виростків великогомілкової — 8,9 % від усіх переломів кісток гомілки. Останні виявляють рідше в ізольованому вигляді. Частіше вони поєднуються з травмами зовнішнього та внутрішнього відділів зв’язкового апарата колінного суглоба з розвитком нестабільності в ньому, порушення цілісності менісків, ушкодженням судинно-нервових стовбурів, а також з розвитком компартмент–синдрому [9]. Усі згадані ушкодження, зазвичай, призводять до розвитку післятравматичних артрозів, передумовою яких є збереження ділянок невідновленого хряща навіть після ретельного їхнього усунення, а також формуванням просідання хряща виростків стегнової та гомілкових кісток.

Водночас методика раннього локального відновного лікування обмежених хрящових дефектів суглобів в Україні розвинена недостатньо. Існує також проблема діагностики хрящових ушкоджень, що в подальшому спричинюють розвиток деформуівного артрозу.

Для своєчасного виявлення таких дефектів найціннішим засобом є артроскопія, яка дозволяє встановити повний і вірогідний діагноз, визначити тактичний вибір консервативних і хірургічних засобів лікування [17]. Використання біомеханічної моделі навантаження колінного суглоба з ділянками порушення хряща дало змогу встановити прогресування дегенерації хрящової тканини з ділянок, суміжних із травмованими, внаслідок збільшеної концентрації напруження на них [11]. Наслідки лікування хворих із різними хрящовими дефектами колінного суглоба суперечливі та загалом залежать не лише від параметрів дефекту, а й від методики хірургічного втручання [8].

Існує багато причин виникнення ізольованих і поєднаних хрящових дефектів, але серед них значна частка належить травматичним ушкодженням і розсікаючому остеохондриту. Найчастішою локалізацією зазначених ушкоджень є колінний суглоб.

Ретроспективний огляд більш ніж 31 тис. артроскопічних процедур, проведений W.W. Curl і співавт. [54], показав поширеність хрящових дефектів 63 %. Проспективне дослідження 1 тис. наступних артроскопій продемонструвало певні типи хондральних ушкоджень у 61 % пацієнтів, серед яких локальних хрящових дефектів було 19 % [80]. У інших дослідженнях повідомлено про поширеність локальних хрящових дефектів у межах 22–50 % [148]. Зазвичай хрящові дефекти асимптоматичні, тому дуже важко оцінити їхню справжню частоту чи поширеність. Згідно з даними D. C. Flanigan і співавт. [68] у більш ніж половини обстежуваних спортсменів з асимптоматичними дефектами визначено повношарове ушкодження хряща. Якщо дефект залишити нелікованим, біомеханічне перенавантаження може спричинити подальші дегенеративні зміни прилеглої тканини та субхондральної кістки під дефектом і призвести до прогресування артрозу [108].

Незважаючи на велику кількість методів лікування локальних хрящових дефектів, у близько 25 % хворих у віддаленому періоді

спостерігають незадовільні наслідки з розвитком дегенеративно-дистрофічних змін у суглобах, що спонукає до пошуку нових та вдосконаленню наявних методів лікування.

Мета дослідження

Покращити результати лікування хворих із гонартрозом I-II стадії та локальними хрящовими дефектами колінних суглобів шляхом застосування внутрішньосуглобових ін'єкцій аутологічної збагаченої тромбоцитами плазми.

Завдання дослідження:

1. За даними наукової літератури визначити актуальні та проблемні питання в лікуванні пацієнтів із гонартрозом I-II стадії та локальними хрящовими дефектами в колінних суглобах.
2. Проаналізувати результати артроскопічного лікування пацієнтів із гонартрозом I-II стадії та локальними хрящовими дефектами колінних суглобів.
3. Удосконалити методику центрифугування крові для отримання якіснішої збагаченої тромбоцитами плазми із метою використання для оптимізації регенерації хрящової тканини.
4. В експериментальних умовах дослідити регенерацію хрящової тканини після застосування внутрішньосуглобових ін'єкцій аутологічної збагаченої тромбоцитами плазми та за умов ізольованої кістковомозкової стимуляції.
5. Удосконалити методику лікування пацієнтів із гонартрозом I-II стадії та локальними хрящовими дефектами колінних суглобів за допомогою внутрішньосуглобового введення аутологічної збагаченої тромбоцитами плазми та провести її клінічну апробацію.
6. Проаналізувати результати лікування хворих із гонартрозом I-II стадії та локальними хрящовими дефектами контрольної та основної груп, які отримали лікування за стандартною та вдосконаленою методиками.

Об'єкт дослідження – хрящові дефекти колінного суглоба.

Предмет дослідження – хірургічне лікування ушкоджень хряща колінного суглоба за допомогою техніки мікропереломів, абразивної хондропластики з та без додавання внутрішньосуглобових ін’єкцій аутологічної збагаченої тромбоцитами плазми в ранньому післяопераційному періоді; клінічні, рентгенологічні та МРТ-особливості відновлення хряща людини на різних етапах його відновлення; гістологічні особливості відновлення хряща за допомогою кістковомозкової стимуляції з та без додавання внутрішньосуглобових ін’єкцій аутологічної збагаченої тромбоцитами плазми в ранньому післяопераційному періоді, реабілітаційна програма хворих із хрящовими дефектами колінного суглоба.

Методи дослідження: клінічний, артроскопічний, рентгенологічний, магнітно-резонансна томографія, експериментальний, статистичний.

Зв'язок роботи з науковими програмами, планами, темами

Дисертаційна робота виконана відповідно до плану науково-дослідних робіт кафедри травматології та ортопедії Вінницького національного медичного університету ім. М.І. Пирогова і («Комплексне відновне лікування пацієнтів з травмами та захворюваннями опорно – рухового апарату», держреєстрація № 0204U008705. У межах теми автором самостійно оцінено результати лікування пацієнтів із гонартрозом I-II стадії та локальними хрящовими дефектами колінних суглобів, зокрема, із застосуванням аутологічної збагаченої тромбоцитами плазми. Розроблено модель експерименту та проаналізовано його результати. Розроблені практичні рекомендації щодо лікування пацієнтів із локальними хрящовими дефектами з використанням збагаченої тромбоцитами плазми).

Наукова новизна одержаних результатів

Уперше в експерименті проаналізовано та оцінено морфологічні зміни в процесі відновлення хряща колінного суглоба за умов застосування внутрішньосуглобових ін’єкцій аутологічної збагаченої тромбоцитами плазми в ранньому післяопераційному періоді кістковомозкової стимуляції та доведено її виражений стимулювальний вплив у разі ушкодження

субхондральної пластинки. Уперше відображено можливість повноцінного відновлення суглобового хряща в разі його обмежених післятравматичних ушкоджень в експерименті. На підставі проведеного аналізу створено та обґрунтовано застосування модифікованої гістологічної шкали для оцінювання регенерації хрящової тканини (патент України на корисну модель № 123484).

Уперше продемонстровано значення магнітно-резонансної томографії в дослідженні регенерації хрящової тканини та доведена необхідність не лише консервативної підтримки, а й раннього малоінвазивного хірургічного лікування з локальним уведенням збагаченої тромбоцитами плазми за умов гонартрозу I-II стадій із наявністю хрящових дефектів.

Практичне значення отриманих результатів

Запропонована гістологічна шкала дозволяє швидко та чітко визначати регенераторний потенціал відновленої хрящової тканини в експериментальних зразках, що дозволить впровадити її в практику морфологічного дослідження суглобового хряща. Розроблено та проведено клінічне оцінювання застосування в пацієнтів із гонартрозом I-II стадій і локальними хрящовими дефектами колінного суглоба аутологічної збагаченої тромбоцитами плазми в ранньому післяопераційному періоді кістковомозкової стимуляції. Запропонована методика із застосуванням збагаченої тромбоцитами плазми в разі локальних хрящових дефектів колінного суглоба виявилась дієвою та дозволила покращити якість лікування пацієнтів, що підтверджено динамікою показників болю, симптомів, функції та повсякденної діяльності за шкалою KOOS.

Результати дисертаційного дослідження впроваджені в наукову роботу Вінницького національного медичного університету ім. М.І. Пирогова МОЗ України та в клінічну практику Вінницького обласного клінічного госпіталю ветеранів війни Вінницької обласної ради, Міської клінічної лікарні швидкої медичної допомоги Вінницької міської ради, Обласної клінічної лікарні ім. М.І. Пирогова Вінницької обласної ради, Науково-дослідного інституту

реабілітації інвалідів (навчальний науково-лікувальний комплекс) Вінницького національного медичного університету ім. М.І. Пирогова МОЗ України.

Особистий внесок автора

Дисертаційна робота є самостійною завершеною науковою працею. Автором обрано напрям дослідження, визначено мету і завдання, проаналізовано стан проблеми, виконано патентно-інформаційний пошук, узагальнено результати дослідження, сформульовані висновки і практичні рекомендації. Дисертант самостійно розробив модель, виконав усі частини експерименту, провів відбір та фіксацію макропрепаратів. Обґрунтував модель клінічних спостережень, сформував групи пацієнтів, зібрав дані та проаналізував результати лікування 64 хворих з обмеженими хрящовими дефектами колінного суглоба. Автор брав участь в обстеженні та хірургічному лікуванні усіх пацієнтів.

Гістологічні дослідження експериментальних зразків хрящової тканини виконано на базі Вінницького обласного патологоанатомічного бюро та кафедри патологічної анатомії, судової медицини та права Вінницького національного медичного університету ім. М.І. Пирогова за консультативної допомоги д.мед.н., проф. Вернигородського С.В. Участь співавторів відображено у відповідних наукових публікаціях:

– Фіщенко, В. О., Фіщенко, О. В., **Рибінський, М. В.,** Гуцол, В. В., & Андрушенко М. М. (2016). Лікування хворих з обмеженими хрящовими дефектами колінного суглобу: огляд літератури. *Вісник ортопедії, травматології та протезування*, *2* (89), 67–77. Режим доступу: http://nbuv.gov.ua/UJRN/Votip_2016_2_16 (Особистий внесок автора полягає у відборі й аналізі інформаційних джерел, виявленні невирішених проблем);

– Фіщенко, В. О., Фіщенко, О. В., **Рибінський, М. В.,** Гуцол, В. В., & Андрушенко, М. М. (2016). Ефективність збагаченої тромбоцитами плазми при обмежених пошкодженнях хряща: огляд базових та клінічних досліджень. *Вісник ортопедії, травматології та протезування*, *3* (90), 63-69.

Режим доступу: http://nbuv.gov.ua/UJRN/Votip_2016_3_14 (Особисто автором проведено пошук наукової літератури щодо досліджуваної проблеми, відібрано джерела інформації для аналізу, зроблено їхні реферати, узагальнено наведені дані);

– Фіщенко, В. О., Фіщенко, О. В., **Рибінський, М. В.,** Гуцол, В. В., & Андрушенко, М. М. (2017). Збагачена тромбоцитами плазма в комплексі післяопераційного лікування суглобового. *Вісник ортопедії, травматології та протезування*, *1* (92), 40-45 (Автором проведено відбір хворих, діагностику, оперативне та післяопераційне лікування з подальшим контролем результатів);

– Фіщенко В.О., Фіщенко О. В., Рибінський М.В., Німчик Н.Ю. (2017). Вплив швидкості прискорення та часу на збагачення плазми тромбоцитами. *Вісник ортопедії, травматології та протезування*, *2* (93), 31-35 (Особистий внесок автора полягає в розробці методики центрифугування зразків крові та дослідженні кількісного складу отриманої плазми);

– Фіщенко, В. О., **Рибінський, М. В.,** Фіщенко, О. В., Леськів, Б. Б. (2017). Попередня макроскопічна оцінка репаративного хондрогенезу під впливом збагаченої тромбоцитами плазми в експериментальній моделі. *Вісник морфології*, *1* (23), 19-23. Режим доступу: http://nbuv.gov.ua/UJRN/Vismorf_2017_23_1_7 (Особисто автором виконано всі частини експерименту та проаналізовано результати регенерації на мікропрепаратах);

– Вернигородський, С. В., & **Рибінський, М. В.** (2017). Застосування основного коричневого для експериментальної оцінки регенерації гіалінового хряща. *Вісник морфології*, *2*, 178-181 (Автором описано методику та проведено експериментальні дослідження);

– Вернигородський, С. В., Фіщенко, О. В., & **Рибінський, М. В**. (2017). Регенерація повношарових дефектів хряща в експериментальній моделі під впливом збагаченої тромбоцитами плазми. *Ортопедия,*

травматология и протезирование, *4*, 73-79. doi: https://doi.org/10.15674/0030-59872017473-79 (Автором особисто проведено усі частини експерименту, виявлено основні аспекти регенерації хрящової тканини за умов ушкодження та збереження підхрящової пластинки під впливом збагаченої тромбоцитами плазми);

– Вернигородський, С. В., & **Рибінський, М. В.** (2018). Спосіб мікроскопічної оцінки інтенсивності регенерації хрящової тканини при пошкодженні субхондральної пластинки в експерименті. Патент № 123484 UA, МПК G01N 33/48 (2006.01) (Особисто автором запропоновано методку оцінки регенерації хрящової тканини в експерименті за допомогою модифікованої гістологічної шкали);

– Фіщенко, В. О., Фіщенко, О. В., **Рибінський, М. В**., Яремин, С. Ю., Гуцол, В. В., & Андрушенко, М. М. (2016). Ранні клінічні результати застосування збагаченої тромбоцитами плазми при локальних пошкодженнях хряща колінного суглобу. *XVII з'їзд ортопедів-травматологів України. Збірник наукових праць.* Київ, 5-7 жовтня 2016, 244–245 (Особистий внесок автора полягає у відборі та обстежені хворих, участі в їхньому лікуванні, післяопераційному спостереженні, аналізі результатів лікування);

– Вернигородський, С. В., Фіщенко, О. В., & **Рибінський, М. В.** (2017). Регенерація повношарових хрящових дефектів у експериментальній моделі під впливом PRP–стимуляції. *Матеріали науково-практичної конференції «Прикладні аспекти морфології»,* Вінниця, 21-22 вересня 2017 р., , 44-46 (Особисто автором розроблено модель експерименту, виконано усі його частини та проаналізовано результати);

– Груба, В. І., Лавринів, Г. В, Гузенко, О. С, & **Рибінський, М. В.** (2017). Застосування збагаченої тромбоцитами плазми як удосконалений метод терапевтичної програми у лікуванні гонартрозу. *Матеріали 86-ї Міжнародної науково-практичної конференції студентів і молодих вчених із міжнародною участю «Інновації в медицині»,* 23-24 березня 2017р, м. Івано-

Франківськ, 205 (Автором особисто сформовано групи пацієнтів, проведено лікування та оцінено результати);

– **Рыбинский, М. В.** (2017). Количественные показатели обогащенной тромбоцитами плазмы при разных условиях центрифугирования. *Материалы 71-й научно-практической конференции студентов, резидентов магистратуры, клинических ординаторов и молодых ученых с международным участием «Актуальные проблемы современной медицины». Проблемы биологии и медицины,* 18-19 мая 2017 г., Самарканд, 2,1(95), 53;

– **Рибінський, М. В.** (2017). Макроскопічна характеристика хрящового регенерату за умови впливу збагаченої тромбоцитами плазми. *Теорія і практика сучасної науки (частина III): матеріали II Міжнародної науково-практичної конференції м. Київ, 15-16 червня 2017 року,* Київ, 24-26.

Апробація результатів дисертації

Результати дослідження апробовані на XVII з'їзді ортопедів-травматологів України (Київ, 2016); 86-й науково-практичній конференції студентів і молодих вчених із міжнародною участю «Інновації в медицині» (Івано-Франківськ, 2017); II-й міжнародній науково-практичній конференції «Теорія і практика сучасної науки» (Київ, 2017); 71-й науково-практичній конференції студентів, резидентів магістратури, клінічних ординаторів і молодих учених з міжнародною участю «Актуальные проблемы современной медицины» (Самарканд, 2017); науково-практичній конференції «Прикладні аспекти морфології» (Вінниця, 2017).

Структура та обсяг дисертації. Дисертація викладена українською мовою на 181 сторінці. Робота складається із вступу, огляду літератури, матеріалу та методів дослідження, чотирьох розділів власних досліджень, аналізу й узагальнення результатів, висновків, практичних рекомендацій. Список використаної наукової літератури включає 156 джерел, із яких 132 – латиницею та 24 – кирилицею. Робота ілюстрована 18 таблицями та 61 рисунком.

РОЗДІЛ 1
СУЧАСНИЙ СТАН ПРОБЛЕМИ ЛІКУВАННЯ ХВОРИХ ІЗ ЛОКАЛЬНИМИ ХРЯЩОВИМИ ДЕФЕКТАМИ КОЛІННОГО СУГЛОБА

1.1 Можливості регенерації суглобового хряща

Як локальні хрящові дефекти, так і дефекти, зумовлені дегенеративним процесом, зумовлені, в першу чергу, втратою протеогліканів з позаклітинного матриксу, а також порушенням структури сітки колагенових фібрил, цей процес супроводжується метаплазією клітин та їх втратою. Первинно невеликі локальні ушкодження зазвичай значно збільшуються як у поперечнику, так і подовжині, що в кінці – кінців може призвести до повної втрати суглобового хряща. І хоча метаболічна активність хондроцитів збільшується, в цілому процеси деструкції переважають над анаболічними процесами. Такі процеси деструкції продовжують до тих пір, доки не буде досягнута кісткова пластинка. Як тільки кістка та кістково-мозковий канал втягуються у процес, відбувається крововилив у зону ушкодження з подальшим формуванням кров’яного згустку, який слугує основою для локальної спонтанної відновлювальної активності хрящової тканини. Як би парадоксально це не було, але спонтанна регенерація суглобового хряща, таким чином, залежить від наявності дефекту, що проникає через кістку в простір кістково-мозкового каналу, і пов’язана з супутнім ушкодженням судин, кровотечею і утворенням кров’яного згустку. Залучаються різні типи стовбурових клітин, які походять з кістково-мозкового каналу, жирової клітковини, судин та периваскулярних тканин, із власне кісткової тканини, а також із синовіальної оболонки суглобів. З кістки також у великій кількості виходять ростові фактори, які грають важливу роль в ініціації тканинної відповіді на ушкодження. Повношарові хрящові дефекти, зроблені штучно з терапевтичною метою під час операції, створюються саме для ініціювання аналогічного спонтанного процесу відновлення [47, 48].

Кров'яний згусток, що створює основу для спонтанного відновлення, складається переважно з фібринової матриці, якою захоплюються різні типи білка, глікопротеїнів та ліпідів, а також еритроцити, лейкоцити, тромбоцити, які містять різні ростові фактори і різноманітні клітини кровотворного походження. Такий кров'яний згусток може повністю заповнити порожнину дефекту розміром 1-2 мм в поперечнику. Менші або більші ушкодження можуть не повність заповнюватись згустком і в таких випадках спонтанне відновлення практично не відбувається. Як висновок, ефективне природне відновлення суглобового хряща трапляється лише у вузькому діапазоні малих розмірів дефекту. Тому спонтанне відновлення менших та більших ушкоджень повинне бути полегшене вставленням пористої матриці, яка буде вбирати кров, або буде просочена гематомою таким чином, що уся порожнина дефекту буде заповнена. Спонтанно сформований кров'яний згусток загалом добре прикріпляється до поверхні кісткової тканини але дуже рідко так само добре до хрящових стінок та основи дефекту. Після декількох днів мезенхімальні клітини починають проникати у фібринову матрицю і протягом декількох тижнів згусток повність заміщується васкуляризованою рубцево-подібною тканиною. Згодом, розпочинаються процеси осифікації з кісткових поверхонь, які можуть бути доволі обширними, а надалі і в самій відновленій тканині ініціюється процес енхондральної осифікації. Сама осифікація перебігає вгору зі сторін та основи дефекту в напрямку суглобової порожнини. Цікаво, що сама верхня частина відновленої тканини, яка спочатку була зайнята шаром суглобового хряща, не осифікується, а перетворюється у фіброзний хрящ. Ця відновлена тканина не проявляється ані дугоподібною організацією своїх волокон, ані добре визначеною зональною специфікацією хондроцитів. Її біохімічні складники більше схожі на фіброзний хрящ, аніж на гіаліновий, а за механічними особливостями значно поступається останньому. Вона присутня протягом декількох тижнів чи навіть місяців але потім неминуче починається

її дегенерація. Відновлена тканина погано інтегрується з власним неушкодженим хрящем, часто зустрічаються ділянки локальних розривів.

Гетерогенний склад та гірші біомеханічні властивості спонтанно утвореного хряща, безсумнівно, зумовлюють його функціональну неадекватність та швидке псування. Ось така неоднорідність у складі не дивна, враховуючи різноманітність походження стовбурових клітин та неконтрольований приплив речовин з кісткового мозку, тромбоцитів та інших джерел. Для успішного відновлення хрящової тканини необхідна більш гомогенна популяція клітин, здатна утворювати гіаліноподібний хрящ.

*Роль ростових факторів у відновленні хрящової тканини.*Так як ріст і розвиток хондроцитів та стромальних клітин регулюється за рахунок взаємодії між механічними і хімічними впливами, керований вплив на хондрогенез під час лікування хрящових ушкоджень матиме великі переваги. Ростові фактори вважаються хондроіндуктивними речовинами і на сьогоднішній день розділяються на декілька великих категорій: сімейство трансформувальних факторів росту β (ТФР-β), сімейство кісткових морфогенетичних білків (*англ*. bone morphogenic protein, BMPs), інсульноподібних факторів росту (*англ*. insulin-like growth factors, IGFs), факторів росту фібробластів (*англ*. fibroblast growth factor, FGF), а також останнім часом окремо виділяють ростовий фактор, отриманий із тромбоцитів (*англ*. platelet-derived growth factor, PDGF).

В цілому сімейство ТФР-β має анаболічний вплив на хондроцити, підтримує їх нормальний фенотип і диференціює хондроцити, що входять в матрикс. ТФР-β1 сприяє проліферації клітин та інгібує матричні металопротеїнази і ІЛ-1 [29, 41, 64, 108, 145].

BMPs сприяють перетворенню недиференційованих мезенхімальних клітин у типові хондроцити. BMP-2 стимулює синтез екстрацелюлярного матриксу. BMP-4 та BMP-6 посилюють синтез колагену II типу та накопичення протеогліканів, знижує синтез колагену I типу. BMP-7 також стимулює синтез матриксу, а також знижує деградацію хряща, шляхом

зниження експресії та активності багатьох інтерлейкінів та металопротеїназ [42, 64, 78, 108, 132].

IGF-1 стимулює проліферацію хондроцитів та мезенхімальних клітин, разом з TGF-β1 забезпечує накопичення протеогліканів [75, 104, 129].

FGFs в цілому мають змішаний вплив на відновлення хрящової тканини. Вони зменшують синтез протеогліканів, інгібують кінцеву диференціацію хондроцитів. FGF-2 активує матричні металопротеїнази. FGF-18 посилює проліферацію хондроцитів та стимулює синтез естрацелюлярного матриксу лише in vitro та в ушкоджених суглобах [63, 83, 98, 133, 139].

PDGF посилює проліферацію мезенхімальних стовбурових клітин [129]. Розуміння ролі ростових факторів у процесі регенерації тканин, в тому числі і хрящової, розвивається. Багато з факторів вже були виділені та синтезовані за допомогою генної інженерії. На практиці, отримання факторів росту найпростіше із плазми, збагаченої тромбоцитами (PRP), шляхом центрифугування аутологічної крові пацієнта.

1.2 Класифікація локальних хрящових дефектів колінного суглоба

Оутербріджська класифікація ушкоджень суглобового хряща [12] (рис. 1.1) передбачає розподіл ушкодження суглобового хряща за градаціями представленими на рис. 1.1. За *класифікацією хрящових дефектів Bauer–Jackson* [12, 33] ушкодження суглобового хряща розподіляють за ступенями з I по VI (рис. 1.2). *Система класифікації хрящових ушкоджень ICRS (International Cartilage Repair Society)* [33, 45, 62] розподіляє стан суглобового хряща за ступенем: 0 – норма; 1 – майже норма (поверхневі ушкодження, розм’якшення і/або поверхневі розщілини та тріщини); 2 – аномальний (ушкодження поширюється вглибину, але менш ніж на 50 % висоти суглобового хряща); 3 – сильно аномальний (дефекти хряща

поширюються глтбше ніж на 50 %, а також далі аж до кальцифікованого хряща і нижче але не через субхондральну кістку. Здуття та відшарування хряща навколо дефекту включені в цюградацію); 4 – сильно аномальний (проникнення в субхондральну кістку але не на весь або на весь діаметр дефекту).

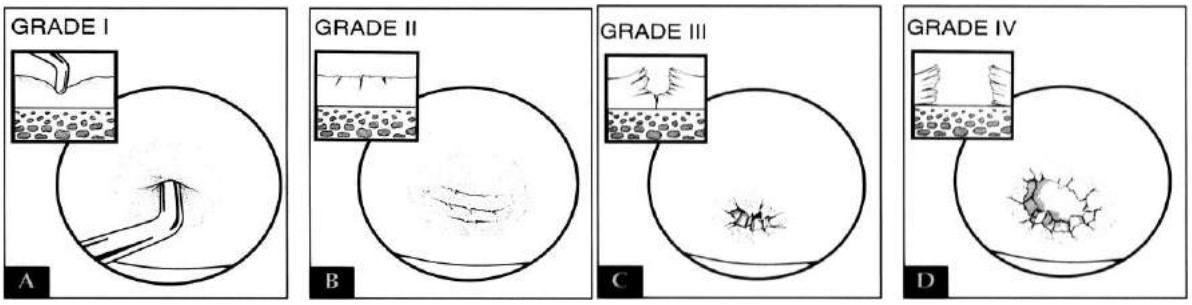

Рис. 1.1. Оутербріджська класифікація ушкоджень суглобового хряща [12]: Grade I – хрящ із набряком і розм’якшенням; II – розволокнення, ерозії та тріщини менш ніж 1,25 см²; III – розволокнення, ерозії та тріщини понад 1,25 см²; IV – повна втрата суглобового хряща із залученням підлеглої субхондральної кістки.

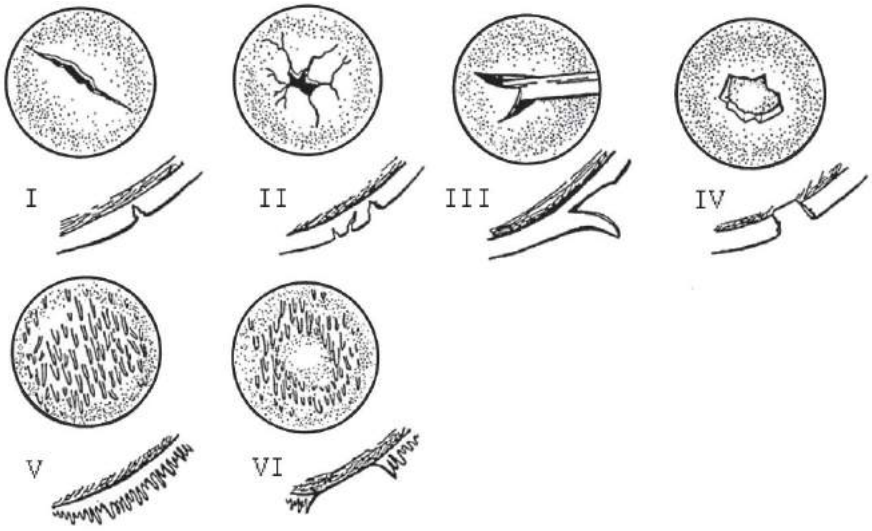

Рис. 1.2. Класифікація хрящових дефектів Bauer-Jackson [12, 33]: I – поверхнева лінійна тріщина; II – поверхнева зірчаста тріщина; III – поверхнева тріщина з відшаруванням; IV – кратероподібний дефект; V – фібриляція хряща; VI – дегенерація хряща.

Відповідна попередній МРТ-класифікація хрящових дефектів [45]*:*

0 ст – нормальний хрящ;

I ст. – патологічний сигнал на фоні нормального контуру;

II ст. – поверхнева ерозія або дефект хряща менша 50 %;

III ст. – ерозія або дефект хряща більше 50 %, але до субхондральної кістки;

IV ст. – повношаровий дефект хряща;

V ст. – повношаровий дефект хряща з проникненням в субхондральну.

1.3 Методи лікування локальних хрящових дефектів колінного суглоба

За останні десятиліття арсенал методів та підходів до лікування хрящових ушкоджень значно збільшився. Поступове розширення методів лікування, зазвичай, підтримувалось прогресом у інших науках, зокрема технічних. З винайденням і застосуванням артроскопічної техніки інтервенції на суглобах набули нового та ще більш ширшого спрямування. В даному розділі буде проведено критичний аналіз основних оперативних втручань, які мали та мають місце на сьогодні, а також специфічних методик, що лише вводяться в практику окремими авторами.

Внутрішньосуглобовий лаваж. Лаваж чи ірригація суглобу за допомогою фізіологічного розчину, розчину Рінгера вважалися і вважаються корисними процедурами при вираженому больовому синдромі у колінному суглобі в пацієнтів з остеоартрозом чи травмою. Навіть звичайна діагностична артроскопія, яка включає ретельне промивання порожнини суглобу, інколи зменшує біль в ураженому суглобі. Немає ніяких наукових чи біологічних пояснень щодо позитивних ефектів, які виникають при такому промиванні. Можна вважати, що ретельне промивання порожнини суглобу видаляє деякі біологічно-активні речовини, які являються медіаторами больової імпульсації. Можливо, лаваж вимиває протеоглікани та агрегати з

матриксу поверхневого хряща, тим самим сприяючи, навіть тимчасово, адгезії репаративних клітин, які стимулюють протизапальну відповідь. У 1993 році в своєму контрольованому рандомізованому дослідженні Chang та співавт. не спостерігали ніякої різниці між двома групами в періодах до одного року, за яких 50 % пролікованих пацієнтів мали деяке полегшення від болю. Більше того, пацієнти, в анамнезі в яких була травма, отримали кращий ефект, ніж ті, що страждали від остеоартрозу [52].

Шейвінг. Хрящовий шейвінг зазвичай проводять шляхом артроскопічного втручання і своєю метою має механічне видалення ураженої хрящової тканини, використовуючи відповідний хірургічний інструментарій. Це втручання може дещо покращити стан пацієнта, шляхом видалення хрящових фібриляцій, які видно під час артроскопічного обстеження, і завдяки такому «згладжуванню» поверхні хряща зменшується суглобове тертя. Але з біомеханічної точки зору таке оперативне втручання не обґрунтоване. E. B. Hunziker та T. M. Quinn [83] в експериментальному дослідженні довели, що менша кількість клітин після механічного видалення хряща практично не змінюють метаболічної активності і не в змозі підтримувати сталий матричний склад, що, в свою чергу, згодом призводить до дегенерації хряща. Але, так як не було проведено жодного рандомізованого клінічного дослідження, неможливо повноцінно оцінити корисність цього втручання.

Дебридмент. Дебридмент є більш радикальною версією шейвінгу, поєднуючи останній з лаважем, меніскектомією, видаленням вільних тіл із суглобу та обмеженим видаленням остеофітів, інколи з синовектомією. Як і у випадку шейвінгу, не існує як міцної наукової основи для виконання дебридменту, так і будь-яких доказів корисних біологічних ефектів, отриманих під час експериментів на тваринах. Як було зазначено вище, шейвінг пов'язаний з клітинним апоптозом та некрозом. На додачу до цього, меніскектомія призводить до зсуву осі навантаження кісток та навантажень на окремі ділянки суглобу. За відсутності раціональної біологічної концепції, яка

б лежала в основі цієї процедури, і при повній відсутності експериментальних даних для виправдання втручання, клінічні результати являються вельми різноманітними, починаючи від хороших (зменшення болю в 65 % хворих) [97], середніх (зменшення болю у менш як 50 % хворих) [140] і закінчуючи поганими [101]. Навіть якщо повідомлялося про гарні результати, дослідниками завжди підкреслювалась тимчасовість отриманого ефекту.

Абразивна хондропластика. Абразивна хондропластика, а також просвердлювання та техніка мікропереломів забезпечують хірургічний доступ до кістково-мозкового каналу, який стимулюється разом із сусідніми ділянками (такими як васкулярний і периваскулярний простори, власне кісткова тканина і жирова тканина). Ці три втручання призводять до спонтанного відновлення хряща, яке базується на кровотечі з субхондрального простору кістки та формуванні кров'яного згустку. В одному специфічному дослідженні пацієнти, що страждали від остеоартрозу та важкого больового синдрому у колінних суглобах піддавалися абразивній хондропластиці та остеотомії або лише остеотомії. Стан суглобового хряща у хворих, пролікованих двома методами одразу, проявився утворенням істотно вищої частки гіаліноподібного відновленого хряща і мав нижчу частоту дегенерації тканини протягом 12 міс. після хірургічного втручання, аніж у хворих, які перенесли лише остеотомію. Однак, не спостерігалося ніякої різниці в клінічних наслідках після 2 років спостереження [27].

Просвердлювання. Ідея просвердлювання отворів у субхондральній кістці, яка є основою хрящового дефекту, для доступу до кістково-мозкового каналу була сформульована ще в 1959 році Pridie. Метою здійснення таких маніпуляцій була концепція для стимуляції власного відновлення хряща. Але, мимоволі, нова хрящова тканина формувалась інша за складом, структурою та міцністю. На сьогодні відомо, що переваги просвердлювання прослідковуються лише в короткі проміжки після оперативного втручання, довготривале спостереження (протягом кількох років) не виявляє якого-небудь значного покращення стану пацієнтів. У молодих активних людей, що

мали важке ушкодження хряща колінного суглобу в зонах, що найбільше навантажуються, спонтанне відновлення при довгостроковому спостереженні (без оперативного втручання) було не гіршим, ніж у прооперованих [102].

Техніка мікропереломів. Ця техніка представляє собою по суті не більше, ніж модифікацію просвердлювання і тому в її основі лежать ті самі біологічні принципи. Дослідження на тваринах підтвердили, що при цьому формується такий же тип відновленої тканини. Техніка мікропереломів була розроблена Steadman та співавторами, які рекомендували створювати дуже малі отвори, розподіляючи їх по всій площі основи хрящового дефекту, на відстані 3-4 мм один від одного та глибиною до 4 мм, отримуючи, таким чином, близько 3-4 отвори на см². Оскільки ці отвори значно менші (0,5-1 мм в діаметрі), ніж отвори, створені просвердлюванням (2-2,5 мм в діаметрі), то перфорація субхондральної кістки порушує її біомеханіку не так різко. Техніка мікропереломів в основному застосовувалась в молодих пацієнтів та спортсменів. В даній групі пацієнтів повідомлялося про гарні результати – поліпшення функції та зменшення больового синдрому у 75 % випадків протягом 11 років спостереження [138]. Останній мета-аналіз, проведений Negrin та співавторами [113], виявив клінічно значиме поліпшення стану пацієнтів після оперативного втручання створення мікропереломів, порівняно з передопераційним статусом. Збільшення загального балу шкали KOOS на 22 пункти, як зазначили автори, може слугувати грубою оцінкою сумарного ефекту лікування, досягнутого методом мікропереломів.

Технологія Nanofracture. Максимальне збереження субхондральної пластинки не викликає сумнівів і пошук методів мінімального оперативного впливу продовжується і зараз. Одне із останніх досягнень в області хірургії субхондральної кістки – це розвиток нової методики, названої авторами Benthien та Behrens, Nanofracture. Суть цієї методики полягає у створенні стандартизованих тонких, глибоких отворів через субхондральну кістку за допомогою спеціального інструментарію. Клінічні випробування розпочаті і

перші описи випадків мають непоганий результат, особливо в порівнянні з технікою мікропереломів [37].

Аутологічна пересадка тканин. Хондрогенний потенціал та відновні властивості перихондральної тканини були вперше розпізнані ще майже на початку минулого століття. Біологічний сенс принципів трансплантації полягає в спостереженні, що камбіальний (тобто гермінативний) шар перихондральної чи періостальної тканини проявляється тривалою, протягом усього життя хондрогенною чи остеогенною активністю. Експериментальні дослідження, в основному, виявляють утворення хрящоподібної тканини, хоча, автори, які провели кількісні аналізи, спостерігали погану спонтанну проліферативну активність в камбіальном шарі і новоутворена тканина заповнювала порожнину дефекту не повністю. Клінічний досвід з людьми також мав невтішний результат, не було досягнуто повного відновлення гіалінового хряща та довгострокової стабільності відновленої тканини. Крім того, вийшли назовні деякі практичні проблеми, такі як виділення трансплантату. Спроби поліпшити прикріплення шляхом зшивання чи приклеювання трансплантатів до основи дефекту були технічно складними. Більше того, часто спостерігалась неконтрольована кальцифікація трансплантатів і це сприяло високому ступеню втрати цієї тканини. Незважаючи на проблеми, симптоматичне зменшення болю та поліпшення функції повідомлялося у 50-80 % (добрі та дуже добрі результати) [43]. Але, на жаль, відсутні проспективні, подвійні сліпі, порівняльні клінічні дослідження, які б дали змогу оцінити чи ефективніший цей метод лікування за простіші хірургічні техніки, при яких повідомлялося про аналогічний відсоток успіху.

Мозаїчна аутопластика (остеохондральна трансплантація). Ідея імплантації хрящової чи кістково-хрящової тканини у власний суглобовий хрящ сягає початку минулого століття. І ця концепція на сьогодні формує основу клінічних підходів, включаючи ауто- та аллотрансплантати. Декілька досліджень, виконаних на експериментальних тваринах, виявили, що

трансплантований матеріал зберігається протягом короткострокового періоду спостереження, але довгострокові наслідки такої процедури не вивчалися [39]. Однак, одне ветеринарне медичне повідомлення, пов’язане з кіньми, показало, що хрящова частина трансплантату виживає протягом короткого періоду часу (приблизно 6 місяців), тоді як кісткова частина інтегрується та зберігається протягом довгого часу в ділянці дефекту [84]. Незважаючи на цю ситуацію, існує значний обсяг літератури, яка містить короткостроковий клінічний досвід застосування цієї процедури в людей. Як і інші хірургічні методології, ретроспективний аналіз виявив результати лікування від добрих до дуже добрих (зниження болю та поліпшення функції суглобу у 60-90 % випадків) [30, 94]. В одному дослідженні з використанням овець, було встановлено, що мозаїчна пластика пов’язана із швидкою дегенерацією не лише трансплантованого хряща, а й сусідніх власних хондроцитів [25]. Також відсутні дані, щодо того як дана процедура впливає на конгруентність протилежних суглобових поверхонь. В цілому, мозаїчна аутопластика пов’язана з великим потенційним супутнім ушкодженням тканини суглобу, з огляду на це, короткострокова користь, яку отримують пацієнти може не виправдати її використання.

Аллогенна пересадка хрящової тканини. Являє собою метод заміни втраченої хрящової тканини здоровим суглобовим хрящем, який отримують, зазвичай, з трупів. Біологічний сенс цього підходу оснований на знанні того, що хрящові дефекти самостійно практично не відновлюються і що надзвичайно важко розробити придатну стимулюючу, відновну систему для ефективного сприяння цього процесу як у кістці, так і в хрящі. Тому, вважається простішим замінити втрачену тканину аллогенним матеріалом, отриманим з трупів. Найбільші проблеми, пов’язані з цією технікою, включають, перш за все, імунологічну несумісність. Недоліками аллогенної пересадки можна вважати дефіцит свіжого донорського матеріалу та проблеми, пов’язані з обробкою та зберіганням замороженої тканини. Також потрібно завжди пам’ятати про невеликий але завжди присутній ризик

передачі хвороб. Перспективним є застосування нової форми аллогенного матеріалу – подрібненого молодого хряща – DeNovo NT Natural Tissue Graft (Zimmer). J. Farr та співавт. [66] повідомляють про значне зниження больового синдрому та покращення функції колінного суглобу згідно шкал KOOS та IKDC протягом 18 місяців спостереження у 9 хворих, пролікованих даним методом.

Хірургічні техніки, засновані на принципах тканинної інженерії

Імплантація аутологічних хондроцитів (Autologous chondrocyte implantation – ACI). Перший клінічний досвід застосування техніки імплантації аутологічних хондроцитів був засвідчений ще у 1994 році M. Brittberg та співавторами [46]. Згодом, цікавість до цього методу та його застосування для відновлення хрящових дефектів почала рости експоненційно. В літературі дуже багато описів випадків застосування ACI. На сьогодні повідомляється про прекрасні на хороші результати після застосування методики із спостереженням протягом 2-20 років. Разом з тим, існує обмежена кількість проспективних, порівняльних досліджень застосування ACI [82].

ACI першого покоління. Являє собою уведення збагачених хондроцитів під періостальний клапоть або мембрану. Результати застосування показали, що метод порівняний з технікою мікропереломів та мозаїчною хондропластикою. G. Knutsen та співавт. [86, 87] порівняли ACI з технікою мікропереломів у рандомізованому дослідженні 80 пацієнтів із стегновими хрящовими дефектами, відзначивши, що через 2 роки спостереження відсутня гістологічна різниця при біопсії та клінічні виміри у обох групах, окрім більш високого балу фізичного компоненту SF-36 у групі мікропереломів. При п’ятирічному спостереження не було зафіксовано відмінностей між обома групами; в третині обох груп було виявлено раннє прогресування остеоартрозу.

В рандомізованому клінічному дослідженні 47 пацієнтів з хрящовими дефектами B. Dozin та співавт. [60] порівняли ACI з мозаїчною

аутопластикою після первинного дебридменту за 6 міс. попередньо. У 14 пацієнтів наступило клінічне відновлення без наступних втручань. У 23 пацієнтів, які залишились і перенесли лікування, не було різниці протягом 12 місяців спостереження.

G. Bentley та співавт. [40] порівняли ACI з мозаїчною аутопластикою в рандомізованому клінічному дослідженні 100 пацієнтів із хрящовими дефектами. Через 1 рік спостереження, ACI мало кращі результати відповідно до шкал Cincinnati та Stanmore та під час артроскопії, але вказані шкали не затверджені для оцінки відновлення хряща. Через 10 років спостереження в цих самих групах спостереження G. Bentley та співавт. спостерігали відсоток невдачі при ACI та мозаїчній пластиці у 17 та 55% відповідно, а також значно кращі функціональні наслідки при ACI.

U. Horas та співавт. [81] порівняли наслідки лікування 40 пацієнтів із стегновими хрящовими дефектами при застосуванні ACI та мозаїчної аутохондропластики. На противагу, не було знайдено клінічної різниці між двома техніками лікування протягом 2 років спостереження. Однак, при біопсії було виявлено збережену гіалінову тканину після хондропластики, тоді як при ACI переважала фіброзна хрящова тканина. З розвитком ACI першої генерації хірурги замінили періостальний клапоть на колагенову мембрану, щоб уникнути відмирання взятого періосту та його гіпертрофії.

C. R. Gooding та співавт. [74] порівняли ACI з використанням періостального клаптя та з використанням колагенової мембрани в рандомізованому клінічному дослідженні 68 пацієнтів з хрящовими дефектами. Через 2 роки спостереження функціональні результати були однаковими, але ACI з використанням періостальних трансплантатів часто ускладнювались симптоматичною гіпертрофією.

D. Van Assche та співавт. [142] порівняли ACI та техніку мікропереломів у дослідженні 67 пацієнтів і протягом 2 років спостереження не виявили відмінностей у рівнях активності пацієнтів та функціональних наслідках, але повільніше початкове відновлення у хворих з ACI.

У великому багатоцентровому рандомізованому дослідженні D. B. Saris та співавт. [127, 128] порівняли ACI та техніку мікропереломів у 118 пацієнтів. Через 1 рік спостереження були отримані кращі гістологічні дані при застосуванні ACI та аналогічні клінічні результати. Через 3 роки спостереження група із застосованим ACI мала значно кращі клінічні результати; час до лікування та якість хондроцитів були пов'язані з кращими результатами.

Цікаві результати були отримані під час дослідження у спортсменів. При дослідженні 20 юнаків – атлетів з хрящовими дефектами з середнім часом спостереження 47 місяців K. Mithöfer та співавт. [110] відзначали хороші – прекрасні клінічні результати, 60 % хворих повернулись у спорт після ACI. У іншому дослідженні 45 футболістів з хрящовими дефектами, з середнім періодом спостереження 41 місяць, K. Mithöfer та співавт. виявили, що 72 % мали хороші – прекрасні результати, але лише 33 % повернулись до футболу після ACI [111].

L. Peterson та співавт. [121] оцінили використання ACI для лікування розсікаючого остеохондриту в когорті з 58 пацієнтів. В середньому через 5,6 років спостереження вони відмічали, що 91 % мали хороші – прекрасні клінічні результати.

P. Niemeyer та співавт. [115] провели проспективний аналіз 37 пацієнтів, яким проводили ACI, аналізуючи вікові рамки застосування до та після 40 років. Через 2 роки спостереження не було ніякої різниці між віковими групами.

ACI другого покоління. Включення різних підкладок, субстратів та мембран задля сприяння росту хондроцитів представляє собою наступний крок в еволюції ACI, також відомий як MACI (Matrix assisted autologous chondrocyte implantation).

E. Basad та співавт. [32] порівняли використання колагенової (I/III тип) мембрани для ACI з технікою мікропереломів у рандомізованому дослідженні 60 пацієнтів. Через 2 роки спостереження група MACI мала значно ліпші

клінічні наслідки відновлення хряща. Деякі дослідники порівняли MACI зі старішою технікою ACI. F. Zeifang та співавт. [156] порівняли MACI із технікою ACI з використанням періостального клаптя в рандомізованому дослідженні 21 пацієнта. Через 2 роки спостереження переваги методу були сумнівними.

W. Bartlett та співавт. [31] порівняли MACI із технікою ACI з використанням колагенової мембрани в рандомізованому дослідженні 91 пацієнта і, через 1 рік спостереження, прийшли до аналогічного висновку, що обидві групи були клінічно еквівалентні, зі схожими гістологічними результатами при біопсії та ступенем гіпертрофії. На даний час опубліковані численні дослідження патентованих технологій для використання в MACI. Деякі дослідження використання Hyalograft C з аутологічними хондроцитами при хрящових дефектах показали багатообіцяючі клінічні результати через 2 роки спостереження з низьким рівнем ускладнень [99, 114].

E. Kon та співавт. [88] у проспективному дослідженні 80 пацієнтів, порівнюючи техніку переломів та MACI з використанням Hyalograft C, показали, що остання мала кращі клінічні результати та швидше повернення до спорту через 5 років спостереження. В інших дослідженнях був використаний 3D колагеновий гель CaReS в техніці MACI для пацієнтів із стегновими хрящовими дефектами. G. H. Welsch та співавт. [147] порівняли наслідки застосування в техніці MACI Hyalograft C та CaReS у 20 пацієнтів через 2 роки після оперативного втручання і виявили схожі клінічні результати але різний склад відновленої хрящової тканини. Попередні результати застосування в техніці MACI BioSeed-C, двохкомпонентного полімерного гелю із вбудованими аутологічними хондроцитами, також були багатообіцяючими [90, 116]. Техніка Histogenics NeoCart являє собою розширення методів лікування, основаних на MACI. Використовуючи тканинний біореактор для введення механічного навантаження, вказана матриця висівається аутологічними хондроцитами з метою приготування хрящової тканини. Попередні результати через 2 роки спостереження

показали зниження больового синдрому та заповнення хрящового дефекту гіаліноподібною тканиною на МРТ. Цей результат був підтверджений у рандомізованому дослідженні 30 пацієнтів, проведеному Crawford та співавторами [79] з метою порівняння техніки мікропереломів та NeoCart.

ACI третього покоління. Це покоління являє собою використання специфічних матриць, хондроіндуктивних і/або хондрокондуктивних, алогенної тканини або аутологічних стовбурових клітин для регенерації хряща з уникненням псування забраного аутологічного хряща та двох хірургічних втручань. J. E. Bekkers та співавт. [34, 35] досліджують одноступеневий підхід до ACI шляхом об’єднання первинних хондроцитів та мезенхімальних стромальних клітин без збагачення ex vivo перед імплантацією. Вони припускають, що мезенхімальні стромальні клітини допоможуть запобігти дедиференціації існуючих хондроцитів і сприятимуть відновленню хряща. Сьогодні проводять клінічні дослідження іншого патентованого продукту – Cartistem, в якому використовуються мезенхімальні стовбурові клітини з пуповинної крові і культивуються у вигляді гіалуронового гелю для одностадійної імплантації.

Аутологічний індукований матричний хондрогенез (Autologous Matrix-Induced Chondrogenesis – AMIC). Техніка була запропонована і вперше описана у 2005 році та являє собою поєднання техніки мікропереломів та використання колагенової мембрани для одномоментного заповнення хрящового дефекту. Процедура AMIC передбачає дві великі переваги: з одного боку, це одностадійне втручання з відсутністю необхідності попереднього забору хряща, що дуже часто призводить до подальшого ураження донорських ділянок, а з іншого боку, воно більш економне, без необхідності розмноження клітин in vitro. Для виконання техніки AMIC можуть використовуватись різноманітні матриці: природні, розроблені на основі білкових чи вуглеводних матеріалів, та синтетичні. Деякі з них вже згадувались вище. Дуже часто сама процедура називається авторами, як покращена техніка мікропереломів [50]. В літературі найчастіше

повідомляється про використання в технології AMIC таких комерційних продуктів, як ChondroGide, Chondrotissue, Hyalofast, хоча існують і інші колагенові та синтетичні мембрани, які використовуються для відновлення хряща при цій техніці.

В проспективному дослідженні 27 пацієнтів із середнім періодом спостереження 37 місяців було виявлено, що 87% пацієнтів були клінічно дуже задоволені і шкали для оцінки наслідків лікування (Lysholm, ICRS, Meyer, Tegner, Cincinnati) продемонстрували значне зростання до 2 років спостереження. Пацієнти з дефектами більше 8 см² мало значно нижчі бали вищезгаданих шкал. Цікавим також був статевий диморфізм проявів: чоловіки мали значно кращі показники ICRS порівняно з жінками [38].

J. Gille і співавт. [72, 73] в іншому дослідженні 57 хворих, пролікованих з допомогою техніки AMIC, виявили істотне зниження больового синдрому згідно візуальної аналогової шкали (ВАШ) від середнього балу 7,0 перед операцією до 2,7 балів через 1 рік та до 2,0 балів через 2 роки після оперативного втручання. Шкала Lysholm також продемонструвала покращення із середнього балу 50,1 перед операцією до 79,9 через 1 рік та до 85,2 балів через 2 роки після оперативного втручання. Молодші пацієнти без супутніх ушкоджень зв’язкового апарату та менісків мали найкращі результати.

T. Kusano та співавт. [93] представили клінічні та радіологічні результати у ретроспективному дослідженні 38 пацієнтів, що мали повношарові хрящові дефекти колінного суглобу і лікувались за допомогою AMIC, із середнім періодом спостереження 29 місяців. Вони виявили істотне збільшення на шкалах Lysholm, IKDC, Tegner та ВАШ. Більше того, усі пацієнти були суб’єктивно задоволені результатами, але результати МРТ обстеження показали неповне заповнення дефекту тканиною або заповнення неоднорідною тканиною.

S. A. Panni та співавт. [117] проспективно оцінили наслідки лікування хрящових дефектів за допомогою AMIC у 17 хворих. У середньому через

36 міс. спостереження суб'єктивні IKDC та Lysholm шкали зросли з 32 до 82 та з 38 до 74 відповідно. МРТ показало зменшення площі дефекту в 59 % випадків.

A. Pascarella та співавт. [119] повідомили про зростання IKDC та Lysholm шкали з 30 до 83 та з 54 до 98 відповідно до та через 24 міс. після операції у 19 пацієнтів. В 10 випадках (53 %) післяопераційна МРТ показала значне зменшення площі дефекту.

A. Siclari та співавт. [134] оцінили результати лікування 52 пацієнтів за допомогою Chondrotissue та плазми, збагаченої тромбоцитами. Згідно оцінки за шкалою KOOS, спостерігалось значне покращення по всіх підпунктах. Гістологічна оцінка виявила утворення гомогенної гіаліноподібної тканини на місці дефекту.

Використовуючи матрицю Hyalofast, дослідникам вдалося досягти покращення згідно з IKDC та KOOS шкалами, а також повне відновлення дефекту на МРТ у 70 % випадків через 24 міс. [49].

F. Vannini та співавт. [146] повідомили про використання цієї техніки у 6 хворих із розсікаючим остеохондритом і отримали значне покращення згідно з IKDC шкалою, а також повне відновлення хряща на місці дефекту в 4 із 6 хворих на МРТ-зрізах через 3 роки спостереження.

У рандомізованому контрольованому дослідженні фахівці порівняли техніку AMIC із технікою мікропереломів протягом 1- та 2-річного спостереження. Автори включили в дослідження 38 пацієнтів із середнім розміром дефекту 3,4 см² та середнім віком 37 років. МРТ-дослідження виявило заповнення дефекту гомогенною тканиною в більшості випадків. Не було знайдено ніякої статистично значимої різниці між досліджуваними групами, поліпшення спостерігалися як за шкалою Cincinnati, так і IKDC через 1 та 2 роки спостереження [28].

T. Piontek і співавт. [123] уперше застосували повністю артроскопічний підхід до застосування техніки AMIC, що, в свою чергу, має переваги у вигляді мінімальної травми м'яких тканин та операційної втрати крові.

A. A. Dhollander та співавт. [57] використанли модифіковану AMIC техніку з додаванням гелю на основі плазми, збагаченої тромбоцитами, і отримали гарні клінічні результати відповідно до шкал ВАШ, KOOS, Tegner протягом 2 років спостереження.

Нещодавно опубліковано роботу, автори якої вони провели порівняння техніки мікропереломів та техніки AMIC на основі власного хітозанового гідрогелю BST-CarGel у 80 пацієнтів. Період спостереження склав до 5 років. Автори виявили значно краще відновлення та заповнення дефекту при МРТ, порівняно з технікою мікропереломів. Клінічні результати були оцінені за допомогою шкали WOMAC та SF-36 і виявились еквівалентними в обох групах як через 1 рік, так і через 5 років спостереження [137]. Остеохондральна біопсія також продемонструвала покращення характеристик регенерату після застосування BST-CarGel у порівнянні з мікропереломами [103].

Синтетичні матеріали для заповнення глибоких остеохондральних дефектів. Дослідження, спрямовані на пошук засобів та методів для заміни втраченого суглобового хряща синтетичним матеріалом, складають також дуже перспективну область. Однією з таких речовин є синтетичний полімер вінілового спирту.

Гідрогель на основі полівінілового спирту, відомий як Cartiva, знайшов своє застосування для заміни втраченого хряща колінного, надп’ятковий-гомілкового, плесно-фалангових та суглобів кисті.

F.V. Sciarretta та співавт. [130] провели ретроспективну оцінку застосування імплантатів Cartiva в разі локальних хрящових дефектів колінного суглоба у 18 пацієнтів із III та IV ступенем дефектів через 5–8 років спостереження. Результати дослідження продемонстрували, що в 15 пацієнтів спостерігалось значне покращення функції колінного суглоба та зменшення больового синдрому відповідно шкалам IKDC та SF-36.

1.4 Вплив збагаченої тромбоцитами плазми на репаративний хондрогенез

Вплив збагаченої тромбоцитами плазми на ріст культури хрящової тканини (дослідження in vitro). K. Akeda та співавт. [26] дослідили ефекти плазми на клітинну проліферацію та матричний синтез свинячими хондроцитами, культивованими в альгінатних гранулах. Для цього автори порівняли ефекти при експозиції культури клітин із додаванням 10 % PRP, 10 % PPP та 10 % бичачої сироватки. Застосування 10 % плазми, багатої на тромбоцити, продемонструвало незначне але важливе збільшення ДНК-вмісту, помітно більший синтез колагену та протеогліканів. Біохімічний аналіз виявив, що наявність факторів росту не впливає на тип синтезованих протеогліканів та колагену, а, отже, хондроцити в культурі залишаються фенотипово стабільними.

S. Pettersson та співавт. [122], досліджуючи хондрогенез в біодеградуючих пористих желатинових мікроносіях, фіксованих за допомогою фібринового клею різного походження (на основі PRP, плазми, PPP, рекальцифікованої крові та комерційного фібринового клею Tisseel), не виявили різниці у застосуванні цих чотирьох різних фібринових греметиків. Позитивний метаболізм протеогліканів був виявлений у всіх групах дослідження. Також було продемонстровано фенотипові стабільність хондроцитів, їх диференціацію на основі виявлення специфічних хондроцитарних маркерів S-100, SOX-9, але відсутність синтезу колагену II типу.

C. Kaps та співавт. [85], порівняли вплив на ріст культури хондроцитів плазмового супернатанту та бичачої сироватки. Плазмовий людський супернатант не збільшує відкладення типових матричних хрящових компонентів. Дослідження проліферації показали, що плазма стимулює ріст хондроцитів, однак в тривимірній культурі ріст та редиференціація хондроцитів відсутня.

C. Gaissmaier та співавт. [70] в своєму дослідженні показали, що додавання супернатанту людських тромбоцитів активує проліферацію хондроцитів в моношаровій культурі, але, разом з тим, викликає дедиференціацію хондроцитів до фібробластоподібних клітин. Рівні експресії мРНК, що кодує синтез колагену II типу, протеогліканів та кісткового морфогенетичного білка-2 були знижені у всіх вивчених зразках. Висівання хондроцитів в альгінатних гранулах за наявності тромбоцитарної плазми спричиняє збільшення популяції клітин з достатньою експресією колагену II типу, хоча також посилюється продукція колагену I типу.

S. I. Park та співавт. [118] дослідили вплив плазми, багатої на тромбоцити, на первинно ізольовані культури хондроцитів Новозеландських Білих кроликів та виявили посилення експресії SOX-9, збільшення кількості ТФР-β, VEGF та хондромодуліну-1 в культурах хондроцитів за наявності 10 % плазми, збагаченої тромбоцитами.

A. Spreafico та співавт. [136] культивували людські хондроцити у вигляді моношару за наявності фетальної телячої сироватки, людської сироватки 1; 5 та 10 % PRP та PPP. Було виявлено дозо залежне збільшення проліферації хондроцитів. Гістологічно порівнювані групи не відрізнялися, але в PRP – групі більше відкладання протеогліканів та колагену II типу.

M. Saito та співавт. [126] в експериментальній моделі вирощування культури хондроцитів в альгінатних гранулах з додаванням бичачої сироватки, PRP або PPP продемонстрували значне збільшення продукції глікозаміногліканів в культурі хондроцитів, вирощених з допомогою PRP.

G. M. Van Buul та співавт. [144] у своїй експериментальній моделі виявили пригнічувальний вплив PRP на прозапальний цитокін інтерлейкін -1 у культурі хондроцитів, отриманих від пацієнтів, що страждають на артроз.

X. Xie та співавт. [153] застосували PRP в культурі хондроцитів, які підлягали циклічним навантаженням, моделюючи, таким чином, механічне ушкодження. Загалом PRP зменшила катаболічні та запальні зміни в

хондроцитах, що виникали під час навантаження, але кращий ефект спостерігали в разі раннього призначення PRP.

Для вивчення впливу запалення на стан культури хондроцитів з додаванням PRP та колагенової матриці C.C. Wu та співавт. [150] вводили у середовище інтерлейкін-1β та фактор некрозу пухлини-α. Життєздатність хондроцитів пропорційно зростала від збільшення дози PRP. PRP також значно зменшувала інгібуючий вплив інтерлейкіну-1β та фактору некрозу пухлини -α на ріст клітин, відкладення протеогліканів та колагену II типу в культурі.

P. Bendinelli та співавт. [36] визначили протизапальні властивості PRP шляхом її впливу на специфічний прозапальний цитокін NF-κB, як зазначають автори, за рахунок високого вмісту фактору росту гепатоцитів.

Вивчено вплив PRP на культуру хондроцитів та мезенхімальних клітин у дво- та тривимірних системах. Автори спостерігали проліферативні ефекти на мезенхімальні стовбурові клітини при експозиції з PRP в моношаровій культурі та підвищення експресії хондрогенних маркерів, якщо клітини культивуються в 3D – середовищі. Культивування хондроцитів при наявності PRP проявилось посиленням проліферації але зниженням хондрогенного фенотипу [61].

Вирощуючи хондроцити кроликів за наявності PRP та гідрогелі, фахівці визначили посилення росту та дозрівання клітин, а також посилення експресії SOX-9 та рівнів мРНК канабіноїдних рецепторів CB1 і CB2, що виявляється протизапальними ефектами [95].

Вплив збагаченої тромбоцитами плазми на ріст мультипотентних стовбурових мезенхімальних клітин (дослідження in vitro). A. Mishra та співавт. [109] застосували експериментальну модель, в якій порівняли вплив 10 % PRP на проліферацію мезенхімальних клітин з контрольною групою. Автори виявили значне посилення проліферації клітин у досліджуваній групі після 7 днів експозиції, збільшення рівня тРНК остеогенного маркеру RUNX2, а також хондрогенних маркерів SOX-9 та протеогліканів.

Порівняно використання в культурі клітин PRP, пуповинної PRP та бичачої сироватки. В експерименті було показано, що в той час як усі форми PRP та PPP мають кращий проліферуючий вплив на мезенхімальні клітини, аніж бичача сироватка, пуповинна PRP спричинює значно вищу та швидшу проліферацію мезенхімальних клітин протягом 7 днів експозиції, ніж PRP та PPP [112].

J. P. Krüger та співавт. [91] дослідили вплив 5 % PRP на культуру клітин-попередників, отриманих з субхондральної кортико-спонгіозної кістки. Було показано значне посилення міграції клітин, а також синтезу клітинного матриксу, протеогліканів та колагену II типу. В подальшому авторами [92] було доведено виражений стимулюючий вплив 5 % PRP на проліферацію клітин-попередників, синтез протеогліканів та колагену II типу поліглiколевій – гіалуроновій матриці.

У дослідженні in vitro показано, що додавання PRP стимулює проліферацію, адгезію та міграцію мезенхімальних клітин, отриманих з м’язів. Також PRP збільшує кількість колагену II типу та пригнічує апоптоз клітин [105].

X. Xie та співавт. [152] продемонстрували, що кістково-мозкові мезенхімальні клітини кролика мають значно кращу проліферативну активність та вищу експресію специфічних хрящових генів та білків у присутності PRP-матриці, аніж мезенхімальні клітини жирової тканини.

X. Feng та співавт. [67] дослідили вплив тромбоцитарного лізату на мезенхімальну диференціацію клітин пуповидної крові. Автори вказують, що 10% тромбоцитарний лізат може поліпшити диференціацію пуповинних мезенхімальних клітин у хондроцити.

S. H. Zaky та співавт. [155] культивували людські мезенхімальні клітини в трьох різних середовищах: фетальне бичача сироватка + FGF2, фетальна бичача сироватка + 5% PRP та лише PRP. Автори виявили найкраще утворення хрящової популяції в середовищі, що містило лише PRP.

Застосування збагаченої тромбоцитами плазми в експериментальній тваринній моделі (дослідження in vivo). Проведено експериментальне дослідження на 24 кроликах із моделюванням білатеральних хрящових дефектів (n=48). 16 тварин підлягли оперативному лікуванню із застосуванням PLGA матриці або PLGA матриці з PRP. 8 іншим тваринам лікування не проводилось. Результати дослідження показали значне покращення по модифікованій шкалі O'Driscoll в групі PLGA матриці з PRP, а також збільшення синтезу протеогліканів, колагену II типу та відновлення субхондральної кістки в цій групі на основі гістологічної оцінки та мікроКТ-сканування [141].

Y. Y. Qi та співавт. [124] моделювали остеохондральні дефекти у 33 Новозеландських кроликів. Перша група була пролікована двошаровою колагеновою мембраною, друга група – двошаровою колагеновою мембраною з PRP, третій групі лікування не проводилось. Автори виявили покращення за даними ICRS шкали та більший вміст протеогліканів у групі колагенова мембрана та PRP. Різниці в біомеханічних особливостях регенерату в групах колагенової мембрани та колагенової мембрани + PRP знайдено не було.

Milano G. та співавт. [106] провели експерименти на вівцях (n = 15), тварини були поділені на 3 групи, відповідно до методу лікування: перша група – лише мікропереломи, друга група – мікропереломи та використання гелю з PRP та фібринового клею, третя група – мікропереломи й ін'єкції PRP. Макроскопічна оцінка за шкалою ICRS у другій групі була значно краща, ніж у інших групах, а у першій групі – значно гірша, ніж у 2 та третій групі. Повна гістологічна оцінка 2 та 3 групи виявилась значно кращою за 1 групу. Але аналіз виявив, що в жодній з груп тварин не утворюється гіалінового хряща. Трохи пізніше в своєму наступному дослідженні [107] автори продемонстрували результат застосування повторних ін'єкцій PRP після операції мікропереломів на вівцях (n = 30). Група тварин, що отримала 5 ін'єкцій PRP щотижня в післяопераційному періоді (1 група), мала значно

кращий макроскопічний, гістологічний та біомеханічний результат через 3,6 та 12 міс. після операції, аніж група тварин, яка мала лише оперативне втручання (2 група). Щодо часового фактору, то в 1 групі спостерігалось значне покращення відновленої тканини з 3 до 6 міс. і залишалась стабільною впродовж року, в той час як в 2 групі визначалось значне погіршення гістологічних та механічних показників з 6 по 12 міс. Хоча, знову ж таки, утворення гіалінової тканини не спостерігалося у обох групах.

X. Xie та співавт. [152] змоделювали остеохондральні дефекти у кроликів (n = 20). Модель експерименту включала 4 групи тварин: в 1-ій групі дефект заповнювався лише мінералізованим колагеном, у 2-ій – колагеном із висіяними кістково-мозковими мезенхімальними клітинами, у 3-ій – колагеном колагеном з висіяними мезенхімальними клітинами жирової тканини, в 4 групі – колагеном з висіяними мезенхімальними клітинами жирової тканини і додаванням 40 мл PRP. Результати показали, що застосування мезенхімальних клітин жирової тканини з додаванням PRP для заповнення остеохондрального дефекту супроводжується диференціацією клітин у активні хондроцити, які продукують хрящовий матрикс протягом 9 тижнів після операції.

W. Wu та співавт. [151] провели дослідження на 8 кроликах. У 1-ій групі тварин (n = 4) суміш аутологічних хондроцитів та PRP були введені підшкірно, 2-га група тварин (n = 4) отримала підшкірну ін’єкцію лише PRP. Через 2 міс. після процедури в 1 групі магнітно-резонансна томографія показала наявність великих вузлів хрящоподібної тканини. Гістологічний аналіз показав формування хрящової тканини, а фарбування зразків сафраніном-О та триколірним Массоном виявило продукцію протеогліканів та колагену.

H. R. Lee та співавт. [95] також у своєму дослідженні на кроликах (n = 4) спостерігали краще відновлення хрящової тканини при застосуванні гідрогелю + хондроцитів + PRP для заповнення остеохондральних дефектів, аніж гідрогелю та хондроцитів самих.

E. Kon та співавт. [89] провели експериментальне дослідження, шляхом створення білатеральних виросткових хрящових дефектів у 12 овець. Залежно від лікування тварини були поділені на 3 групи: 1 – колагеново-гідроксиапатитна матриця, 2 – матриця + PRP, 3 – дефекти не заповнювались (контрольна група). Результати продемонстрували неповне кістково-хрящове відновлення, нерівну хрящову поверхню регенерату в групі тварин, що лікувались колагеново-гідроксиапатитною матрицею + PRP, аніж у тварин, яким застосовувалось лікування лише матрицею.

W. Brehm та співавт. [44] змоделювали остеохондральні дефекти колінного суглобу кіз (n = 9). Під час дослідження для заповнення дефектів було використано аутологічний імплант, створений на основі попередньо забраних хондроцитів, PRP, фібриновий клей та періостальний клапоть в різних комбінаціях. Найкращі результати через 8 тижнів спостерігались у тварин, які лікувалися за допомогою аутологічного імпланту та періостального клаптя. Застосування фібринового клею зумовлює клітинну інфільтрацію субхондральної кістки. Комбінація PRP та періостального клаптя мала кращий результат по шкалі ICRS, ніж застосування лише періостального клаптя.

C. I. Serra та співавт. [131] виконали експеримент на 24 кроликах, розділивши їх щодо отриманого лікування: 1 група отримала фізіологічний розчин, 2 – PRP. У 12 тварин було штучно створено хрящовий дефект у виростковій ділянці стегна, 12 тварин не мали ніяких оперативних втручань (контрольна група). Через 19 тижнів обидві групи, як та, що отримувала PRP, так і та, що отримувала фізіологічний розчин, мали однаковий результат у вигляді утворення фіброзного регенерату.

A. Getgood та співавт. [71] провели експеримент, створивши остеохондральні дефекти виростків стегна у 24 овець. Дефекти були заповнені специфічною двофазною колаген/глікозаміноглікановою матрицею, або самостійно, або з додаванням PRP або кістково-мозкового концентрату. Різниці в механічних властивостях, за шкалами ICRS та

O'Driscoll між групами не було. За допомогою імуногістохімічного методу було виявлено більше утворення гіаліноподібної тканини в групі тварин мембрана + PRP. До того ж, додавання PRP чи кістково-мозкового концентрату до матриці зменшує утворення кіст у субхондральній кістці.

J. C. Lee та співавт. [96] провели експеримент на кроликах, змоделювавши хрящові дефекти у блоковидній ділянці стегна тварини. Тварини були розділені на з групи: ті, що не отримували лікування, PRP група та ті, що отримували суміш синовіальних мезенхімальних клітин та PRP. В обох досліджуваних групах дефекти заповнювалися гіаліноподібним регенератом. Однак, спостерігалось неповне кісткове відновлення та нерівна інтеграція поверхні хряща в PRP групі.

W. J. Yin та співавт. [154] порівняли ефекти впливу лейкоцитарної PRP та чистої PRP на змодельований остеоартрит у кроликів і дійшли до висновку про кращу ефективність останньої за рахунок відсутності в складі прозапальних цитокінів.

Застосування збагаченої тромбоцитами плазми в клінічних дослідженнях при лікуванні локальних хрящових дефектів. A. A. Dhollander та співав. [56] провели 5 пілотних досліджень, додавши PRP гель під час операцій AMIC з приводу хрящових дефектів наколінка. Визначено значне клінічне покращення стану пацієнтів протягом 24 міс. спостереження. Система оцінки MOCART не виявила погіршення чи покращення протягом 2 років спостереження, тобто ефект лікування був стабільним.

A. Siclari та співавт. [134] виконали 52 пацієнтам артроскопічну імплантацію погліколевої-гіалуронової матриці, просоченої PRP на хрящові дефекти, що були попередньо тунелізовані. У всіх пацієнтів визначалося значне покращення по шкалі KOOS. У 5 пацієнтів через 9 міс. біопсія регенерату виявила утворення гіалінової гомогенної тканини. В подальшому протягом 1 та 2 років спостереження [135] автори спостерігали значне клінічне покращення у всіх підкатегоріях шкали KOOS в порівнянні з 3-місячним спостереженням. Гістологічне дослідження зразків

4 досліджуваних продемонструвало розвиток гіалінового регенерату, багатого на активні хондроцити, протеоглікани та колаген II типу.

A. M. Haleem та співавт. [76] застосували PRP-фібриновий клей з додаванням попередньо культивованих кістково-мозкових мезенхімальних клітин для лікування повношарових хрящових дефектів виростків стегна у 5 пацієнтів. Дефекти покривалися періостальним клаптем. Спостерігалось значне покращення по шкалам Lysholm та RHSSK через 6 та 12 міс. після операції. МРТ через 12 міс. виявила повне заповнення дефекту та конгруентність з поверхнею нормального навколишнього хряща, в той час як у 2 пацієнтів конгруентність була неповною.

Таким чином, у результаті аналізу наукової літератури встановлено, що артроскопія залишається золотим стандартом для успішного виконання усіх наведених оперативних втручань з приводу ушкоджень хряща колінного суглобу. Хоча, багато методик не обмежуються одним оперативним втручанням або доповнюються мініартротомією. Незважаючи на наявність великої кількості підходів, в цілому, алгоритм лікування повинен включати комплексність та наступність оперативних втручань, починаючи зі звичайної діагностичної артроскопії і закінчуючи методами, в основу яких покладено принципи тканинної інженерії. Світовим золоти стандартом для лікування хрящових дефектів вважається ACI, а також застосування методик кістково-мозкової стимуляції, однак дані довгострокового спостереження різних авторів мають суперечливий характер.

Серед невирішених на сьогодні питань залишається велика частка спостережуваних (близько 25) з відновленням клінічної симптоматики, прогресуванням остеоартрозу та необхідністю повторних оперативних втручань. Застосування усіх сучасних методів відновлення хрящової тканини не убезпечує від розвитку та подальшого прогресування артрозу.

Безумовно, збагачена тромбоцитами плазма має виражений мітогенний вплив як на хондроцити, так і на мезенхімальні клітини. При цьому вплив

цей неоднорідний, що, скоріше за все, зумовлено різними техніками приготування PRP. Окрім вираженого мітогенного впливу, тромбоцитарна плазма має значний протизапальний ефект. Результати застосування PRP в експерименті на тваринах мали дуже різнорідні наслідки, вплив залежав від моделі експерименту та форми PRP (рідка чи гелеподібна). Загалом, більшість дослідників отримали кращі морфологічні наслідки застосування PRP при ушкодженнях хряща у порівнянні з контрольними групами. Застосування PRP як додатку при оперативних втручаннях на основі індукованого матричного хондрогенезу мало виражений стимулюючий ефект. Привертає значне клінічне покращення пацієнтів при застосуванні PRP, як додатку при оперативних втручаннях з приводу повношарових дефектів хряща. Комбінація оперативних способів відновлення хряща та PRP - терапії в тому чи іншому вигляді (тобто, під час операції чи в ранньому післяопераційному періоді) перспективний засіб відновлення хрящової тканини та клінічного відновлення пацієнтів.

За матеріали розділу опубліковано:

[19] Фіщенко, В.О., Фіщенко, О. В**., Рибінський, М. В.**, Гуцол, В. В., & Андрушенко, М. М. (2016). Ефективність збагаченої тромбоцитами плазми при обмежених ушкодженнях хряща: огляд базових та клінічних досліджень. *Вісник ортопедії, травматології та протезування*, 3(90), 63-69.

[21] Фіщенко, В. О., Фіщенко, О. В., **Рибінський, М.В.**, Гуцол, В.В., & Андрушенко, М. М. (2016). Лікування хворих з обмеженими хрящовими дефектами колінного суглобу: огляд літератури. *Вісник ортопедії, травматології та протезування*, 2(89), 67-77.

РОЗДІЛ 2
МАТЕРІАЛ І МЕТОДИ

2.1 Клінічна характеристика груп хворих

Клінічні дослідження виконані на базі хірургічного відділення та лабораторії Вінницького обласного клінічного госпіталю ветеранів війни.

У дослідження увійшли 64 пацієнти обох статей (жінок та чоловіків) з обмеженими хрящовими дефектами виростків стегна і гомілки, що підлягали артроскопічному лікуванню колінних суглобів у хірургічному відділенні Вінницького обласного клінічного госпіталю ветеранів війни протягом 2015-2017 рр. Пацієнтів розподілил на основну (n = 30) та контрольну (n = 34) групи. Віковий розподіл в групах пацієнтів подано на рис. 2.1, 2.2.

Для чіткішого виявлення клінічних особливостей застосування аутологічної збагаченої тромбоцитами плазми, як досліджувана, так і контрольна групи були розділені за віковим складом: до 55 років та після 55 років.

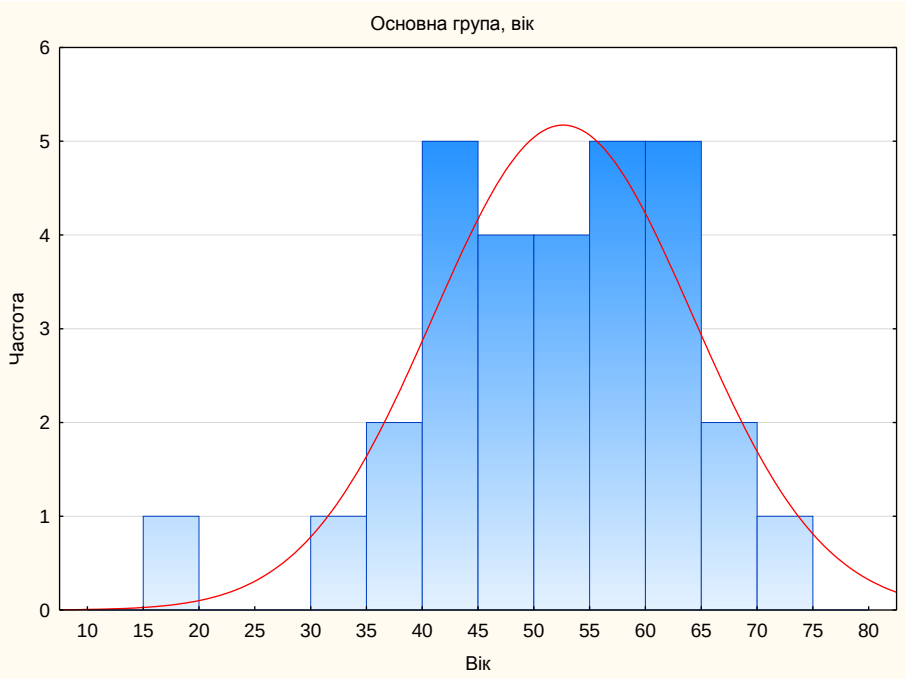

Рис. 2.1. Частотна діаграма розподілу пацієнтів основної групи за віком.

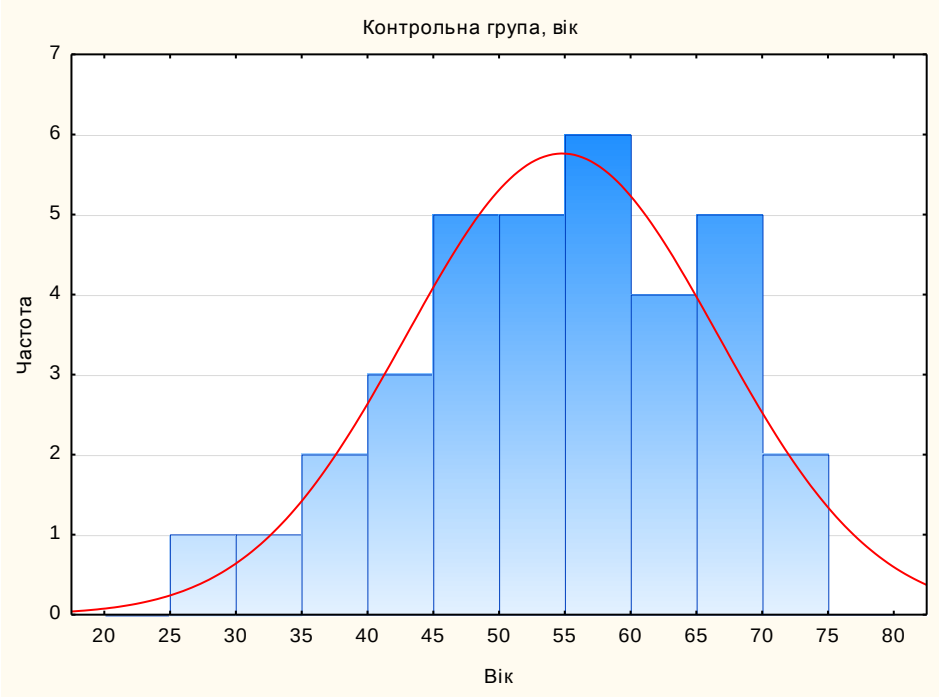

Рис. 2.2. Частотна діаграма розподілу пацієнтів контрольної групи за віком.

Основними критеріями включення були:

- звернення на лікування протягом не більше 3 міс. з моменту виникнення клінічної симптоматики або травмування;
- наявність локальних повношарових дефектів хряща виростків стегна та гомілки не більше 2 см²;
- відсутність первинного оперативного лікування до звернення.

Пацієнти включались у групи дослідження за відсутності супутньої патології: ендокринних захворювань, системних захворювань сполучної тканини, аутоімунних захворювань та захворювань крові, а також важких внутрішньосуглобових ушкоджень зв’язкового апарату.

В основну групу дослідження увійшли 30 пацієнтів обох статей віком від 18 до 73 років, яким проводилось артроскопічне оперативне втручання і було виявлено локальні хрящові ушкодження із субхондральною пластинкою в основі дефекту. Хворі проходили клінічне обстеження на основі форми первинного огляду коліна IKDC, що включало оцінку рідини у суглобі,

дефіциту пасивних рухів, огляду зв'язкового апарату (тест Лахмана, Pivot-Shift тест, симптоми переднього та заднього висувного ящика, тести зовнішньої ротації, медіальне і латеральне суглобове відкриття), а також стандартний комплекс передопераційного лабораторного обстеження. Інструментальні методи дослідження включали рентгенографію, ультразвукове обстеження, МРТ колінних суглобів в залежності від первинної клінічної картини, анамнезу захворювання чи травми, попереднього проведеного лікування.

Для візуальної оцінки отриманих клінічних даних використовувалась форма, створена на основі відомої форми огляду колінного суглобу IKDC [45, 65]. Важливість всебічного первинного огляду полягає саме у виявленні усіх можливих симптомів, навіть мінімальних, внаслідок відсутності специфічних симптомів того чи іншого ушкодження суглобового хряща.

Усім хворим була виконана кістково-мозкова стимуляція, шляхом проведення мікропереломів або абразивної хондропластики. В подальшому хворі цієї групи отримували внутрішньосуглобові ін'єкції аутологічної збагаченої тромбоцитами плазми на 7, 14 та 21-шу добу післяопераційного періоду.

Контрольну групу склали 34 пацієнти обох статей віком від 18 до 68 років з діагностованими повношаровими хрящовими дефектами колінного суглобу, яким проводились лише описані хірургічні втручання без введення у післяопераційному періоді аутологічної збагаченої тромбоцитами плазми.

Для клінічної оцінки отриманих результатів було використано систему анкетування до операції та через 3, 6, 12 місяці після операції з шкалами болю, симптомів та функції KOOS [65, 125, 149].

З метою визначення формування регенерату на місці хрящового дефекту застосовувалась оцінка за допомогою МРТ (табл. 2.1).

Таблиця 2.1

МРТ – класифікація відновленого хряща (Magnetic Resonance Observation of Cartilage Repair Tissue – MOCART) [100]

Ступінь відновлення та заповнення дефекту	• Повний (на рівні з навколишнім хрящем). • Гіпертрофія (вище рівня навколишнього хряща). • Неповний (нижче рівня навколишнього хряща; недостатнього наповнення). • 50 % від навколишнього хряща; • < 50 % від навколишнього хряща. • Оголення субхондральної кістки (повне відділення чи зміщення і/або утворення вільного тіла)
Інтеграція до крайової зони	• Повна (повна інтеграція з навколишнім хрящем). • Неповна (неповна інтеграція з навколишнім хрящем). • Видима демаркаційна межа (подібно розколу). • Видимий дефект • < 50 % довжини відновленої тканини; • > 50 % довжини відновленої тканини;
Поверхня регенерату	• Поверхня інтактна (інтактна блискуча пластинка). • Поверхня ушкоджена (фібриляції, тріщини та виразкування) • < 50 % глибини регенерату; • > 50 % глибини регенерату чи повна дегенерація
Структура регенерату	• Гомогенна. • Гетерогенна або утворення розщілин
Інтенсивність сигналу регенерату	• Подвійна T2-FSE: • Ізоінтенсивний. • Помірно гіперінтенсивний. • Помітно гіперінтенсивний. • 3D-GE-FS: • Ізоінтенсивний. • Помірно гіпоінтенсивний. • Помітно гіпоінтенсивний

Продовження таблиці 2.1

Субхондральна пластинка	• Інтактна. • Порушена.
Субхондральна кістка	• Інтактна. • Порушена (набряк, грануляційна тканина, кісти, склероз).
Спайки	• Немає. • Присутні.
Набряк	• Немає. • Присутній.

2.2 Експериментальні дослідження

Створення збагаченої тромбоцитами плазми для експериментальних та клінічних досліджень проводили на базі лабораторії Вінницького обласного клінічного госпіталю ветеранів війни.

Мета даного дослідження – визначення конкретних параметрів центрифугування для приготування аутологічної збагаченої тромбоцитами плазми, встановлення взаємозалежності між параметрами центрифугування та кінцевою кількістю тромбоцитів та інших формених елементів у плазмі.

Для дослідження було використано кров пацієнтів хірургічного відділення, котрі підлягали оперативному артроскопічному лікуванню, віком від 18 до 73 років. Загалом в дослідження увійшло 36 зразків крові. Приготування збагаченої тромбоцитами плазми проводилось в умовах лабораторії ВОКГВВ за допомогою центрифуг «ОПн-3» та «Дніпро МПВ». Оцінка кількісних характеристик показників крові та плазми здійснювалась на автоматичному гематологічному аналізаторі «Mythik 18» (Швейцарія). Забір крові здійснювався в одноразові стерильні пробірки «Vacucheck» об’ємом 4 мл з антикоагулянтом K_3EDTA. Усі маніпуляції з кров’ю проводились в антисептичних умовах з використанням стерильних рукавичок, масок, шапочок, попереднім кварцуванням приміщення, в якому

проводилось приміщення. Відбір зразків та їх розподіл по інших пробірках в ході поточного та усіх наступних експериментів здійснювався за допомогою шприців з товстою голкою або голкою для спінальної анестезії.

Першим кроком було визначення кількості тромбоцитів, лейкоцитів, еритроцитів, їх співвідношення у цільній крові та плазмі після першого циклу центрифугування, а також кількості первинної плазми в порівнянні з вихідним гематокритом крові при різній тривалості центрифугування – 5 хв., 10 хв. та 15 хв. на швидкості 1000 об/хв. Наступним кроком був підрахунок формених елементів після другого циклу центрифугування при швидкості прискорення 1500, 2400 та 3000 об/хв. Для другого циклу здійснювався відбір половинного об'єму плазми після першого циклу центрифугування в усіх досліджуваних зразках.

Експериментальні досліди на тваринах виконані на базі віварію Вінницького національного медичного університету, лабораторії Вінницького обласного клінічного госпіталю ветеранів війни.

Мета дослідження – вивчення впливу аутологічної збагаченої тромбоцитами плазми на регенерацію суглобового хряща при його травматичному повношаровому ушкодженні.

Робота проведена на обох колінних суглобах 24 дорослих кролів, масою (3500 ± 300) г. Усі тварини до початку та під час дослідження знаходились в умовах віварію на звичайному харчовому раціоні. Під час експерименту піддослідні тварини перебували в окремих вольєрах за температури 20-24°С, вологості 60 %, природному світловому режимі. Підбір тварин здійснювався випадково.

У всіх тварин під комбінованою внутрішньовенною анестезією розчинами Кетаміну та Тіопенталу виконано розріз шкіри та підлеглої капсули медіальним парапателярним доступом. За допомогою скальпеля сформовано повношаровий хрящовий дефект розміром 4 × 6 мм в міжвиростковій ділянці надколінкової поверхні стегнової кістки (рис. 2.3). Після цього рану промивали розчином Декасану та пошарово ушивали м'які

тканини. Зашита рана оброблялась Стериліумом та накладалась асептична пов'язка. Усі маніпуляції з тваринами проводились згідно закону України «Про захист тварин від жорстокого поводження» від 9 грудня 2015 року.

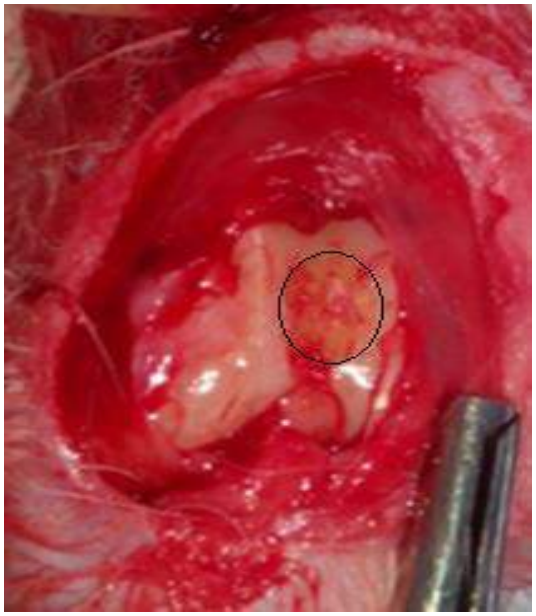

Рис. 2.3. Наколінкова поверхня стегнової кістки після нанесення механічного дефекту хряща.

Для виявлення впливу збагаченої тромбоцитами плазми на усіх піддослідних тваринах було виконано хрящові дефекти без ушкодження субхондральної пластинки та з її перфорацією (імітацією абразивної хондропластики). Основна дослідна група включила обидві вищезазначені підгрупи з уведенням аутологічної збагаченої тромбоцитами плазми в ранньому післяопераційному періоді (на 7 та 14 добу після оперативного втручання). Тваринам контрольної групи виконувались лише оперативні втручання з класичним веденням у післяопераційному періоді. Сформовані підгрупи основної дослідної групи тварин розподілялись також в залежності від часу виведення піддослідних тварин із експерименту в рамках спостереження за можливим процесом утворення регенерату (рис. 2.4):

I частина тварин (n = 4) виводилась із експерименту через 2 тижні після оперативного втручання (1 тиждень після ін'єкції PRP).

II частина тварин (n = 4) виводилась із експерименту через 4 тижні після оперативного втручання (3 тижні після ін'єкції PRP).

III частина тварин (n = 4) виводилась із експерименту через 8 тижнів після оперативного втручання (5 тижнів після ін'єкції PRP).

За усіма піддослідними тваринами проводилося ретельне клінічне спостереження, обробка післяопераційних ран, знеболююча та антибіотикотерапія. Виведення усіх тварин із експерименту здійснювалось шляхом застосування летальних доз Тіопенталу Натрію.

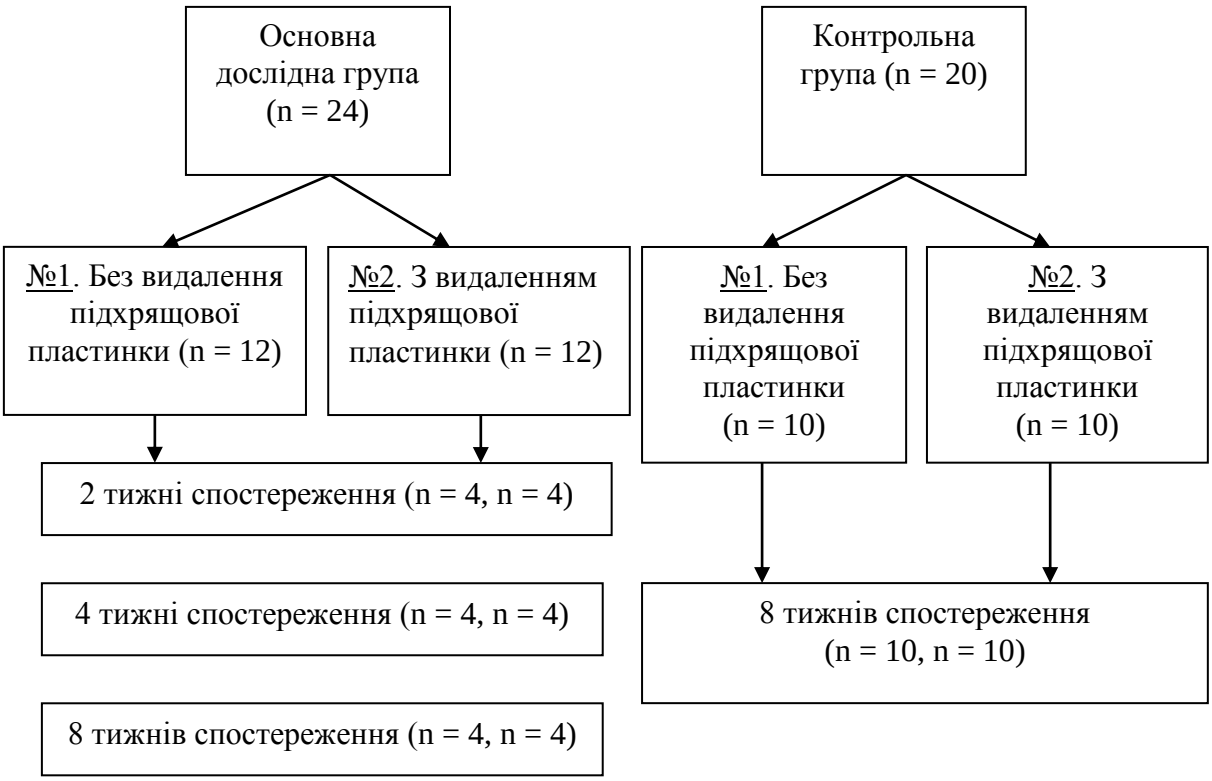

Рис. 2.4. Схематичне зображення моделі експерименту з термінами виведення тварин із експерименту.

Для морфологічного дослідження здійснювався відбір дистального відділу стегнової кістки. Перш за все, макропрепарат фіксувався у 10 % розчині формаліну, надалі проводилась декальцинація препаратів у розчині азотної кислоти, знежирення та зневоднення у спиртах та ацетоні. Якість новоутвореного регенерату в ділянці хрящового дефекту оцінювали на основі

кольору відновленої тканини, наявності кровоносних судин у відновленій тканині, поверхні відновленої тканини, заповненню хрящового дефекту, дегенерації прилягаючого суглобового хряща. Для цього була використана напівкількісна макроскопічна шкала (табл. 2.2).

Таблиця 2.2

Параметр	Пункт	Бал
Колір відновленої тканини	Гіаліновий або білий Переважно білий (> 50 %) Переважно напівпрозорий (> 50 %) Напівпрозорий Регенерат відсутній	0 1 2 3 4
Наявність кровоносних судин у регенераті	Відсутні Менше 25% відновленої тканини 25 – 50% відновленої тканини 50 – 75% відновленої тканини Більше 75% відновленої тканини	0 1 2 3 4
Поверхня регенерату	Гладенька, гомогенна Гладенька, гетерогенна Фібриляції Неповна відновлена тканина Відсутня відновлена тканина	0 1 2 3 4
Заповнення дефекту	На рівні з оточуючим хрящем > 50 % відновлення глибини дефекту або гіпертрофія < 50 % відновлення глибини дефекту 0 % відновлення глибини дефекту Ушкодження субхондральної пластинки	0 1 2 3 4
Дегенерація прилягаючого хряща	Нормальний Тріщини і/або фібриляції в зоні інтеграції Дифузні артрозні зміни Розповсюдження дефекту на оточуючий хрящ Ушкодження субхондральної пластинки	0 1 2 3 4
Загальна кількість балів		20

Загалом шкала складається з 5 головних параметрів та 25 пунктів. Найбільш можлива кількість балів у сумі 20 відповідає найгіршому можливому варіанту. Для прицільної оцінки регенерату, клітинної морфології, організації матриксу, структурної цілісності, регулярності поверхні, товщини регенерату, зв'язку з оточуючим хрящем, кількості клітин у регенераті, кластерування та ступеню забарвлення використовували модифіковану гістологічну шкалу (табл. 2.3).

Таблиця 2.3

Характер домінуючої тканини	Бали
Клітинна морфологія	
Гіаліновий суглобовий хрящ	4
Неповністю диференційовані мезенхімальні клітини	2
Фіброзна тканина або кістка	0
Забарвлення основним коричневим матриксу	
Нормальне чи біля нормального	3
Помірне	2
Незначне	1
Відсутнє	0
Структурні характеристики	
Регулярність поверхні	
Гладенька та інтактна	3
Поверхневі горизонтальні розшарування	2
Тріщини від 25 до 100 % від товщини	1
Великі ушкодження, включаючи фібриляції	0
Структурна цілісність	
Нормальна	2
Незначні порушення, включаючи кісти	1
Важка дезінтеграція	0
Товщина	
100% від товщини нормального оточуючого хряща	2
50 – 100% від нормального оточуючого хряща	1
0 – 50% від нормального оточуючого хряща	0

Продовження таблиці 2.3

Зв'язок з оточуючим хрящем	
Прикріплений на обох кінцях регенерату	2
Прикріплений на одному кінці чи частково на обох кінцях	1
Не зв'язаний	0
Клітинні зміни чи дегенерація	
Клітинний вміст	
Нормальний клітинний вміст	3
Незначне зниження клітинного вмісту	2
Помірне зниження клітинного вмісту	1
Значне зниження клітинного вмісту	0
Кластеризація хондроцитів	
Кластери відсутні	2
< 25 % клітин	1
25–100 клітин	0
Дегенеративні зміни в оточуючому хрящі	
Нормальний клітинний вміст, відсутність кластерів, нормальне забарвлення	3
Нормальний клітинний вміст, помірна кластеризація, помірне забарвлення	2
Помірне зниження клітинного вмісту, помірна кластеризація, помірне забарвлення	1
Значне зниження клітинного вмісту, погане чи відсутнє забарвлення	0

Загальна кількість балів цієї шкали коливається від 0 (відсутні ознаки відновлення хрящової тканини) до 24 (повне відновлення):

0 балів – відсутні ознаки відновлення хрящової тканини;

1-10 балів – слабкий регенераційний потенціал хрящової тканини;

11- 23 бали – високий регенераційний потенціал;

24 бали – повне відновлення.

Для оцінки морфологічних змін дистальний відділ стегнової кістки фіксували в 10 % розчині нейтрального формаліну та піддавали

декальцинації. Препарати готували за стандартною методикою, гістологічні зрізи товщиною 5-7 мкм фарбували гематоксиліном і еозином, пікрофуксином за ван Гізоном, основним коричневим за Шубічем, комбінацією основного коричневого та міцного зеленого барвника, ШИК-реакції з альціановим синім [1, 6, 16, 24].

Мікроскопію і фотографування гістологічних препаратів проводили за допомогою світлового мікроскопа OLIMPUS BX 41 при збільшеннях у 40, 100, 200 і 400 разів. Отримували і обробляли знімки, проводили морфометрію та статистичну обробку за допомогою програми «Quick PHOTO MICRO 2.3». Вміст клітинних елементів визначали з розрахунку на одиницю умовної площі (1мм^2). При виконанні внутрішньосуглобових досліджень керувалися основними засадами, викладеними в керівництві Г. Г. Автандилова (2002) [1]. Для аналізу отриманих даних застосовувався статистичний аналіз за допомогою комп’ютерної програми «Microsoft Excel» з використанням параметричних критеріїв.

2.3 Методи статистичної обробки даних

Аналіз отриманих лабораторних даних по впливу параметрів центрифугування на кількісні характеристики плазми проводився згідно непараметричних критеріїв Крускала-Уолліса та попарного порівняння згідно критерія Данна.

Оцінку морфологічних особливостей регенератів, а також клінічних особливостей лікування пацієнтів з локальними хрящовими дефектами виконували із застосуванням параметричних критеріїв на основі порівняння середніх та їх помилок з використанням критерію Стьюдента.

Аналіз якісних даних проведених томографій виконували за допомогою точного критерію Фішера.

Результати опитувальників, що мали дані у різні терміни спостереження хворих обох груп обробляли за допомогою U-критерію

Манна-Уітні. Це дозволило визначити різницю динаміки больового синдрому, симптомів та функціональності пацієнтів та оцінити вплив метода лікування на відновні процеси.

Збір даних проводили в пакеті MS Excel. Обробку даних проводили у пакеті статистичної обробки даних STATISTICA 12.

РОЗДІЛ 3
АНАЛІЗ РЕЗУЛЬТАТІВ АРТРОСКОПІЧНОГО ЛІКУВАННЯ ПАЦІЄНТІВ ІЗ ГОНАРТРОЗОМ І-ІІ СТАДІЇ ТА ЛОКАЛЬНИМИ ХРЯЩОВИМИ ДЕФЕКТАМИ З ВИКОРИСТАННЯМ КІСТКОВОМОЗКОВОЇ СТИМУЛЯЦІЇ

Лікування локальних хрящових дефектів колінного суглобу передбачає оперативну стимуляцію відновлення гіаліноподібного хряща найчастіше шляхом застосування кістково-мозкової стимуляції, мозаїчної хондропластики та імплантації аутологічних хондроцитів. Найбільш поширеними та технічно простими вважаються методики кістково-мозкової стимуляції – мікропереломи, субхондральна тунелізація, абразивна хондропластика. Хірургічне втручання виконують під спінальною анестезією малоінвазивним артроскопічним способом.

Проаналізовано результати лікування 34 пацієнтів, які з 2015 по 2017 рр. перебували на стаціонарному лікуванні у Вінницькому обласному клінічному госпіталі ветеранів війни.

Середній вік хворих контрольної групи (54,62 ± 11,77) року. Віковий розподіл пацієнтів продемонстровано на частотній діаграмі (рис. 3.1). За статтю пацієнти розподілилися так: чоловіки – 14 (41,2 %), жінки – 20 (58,8 %).

До групи контролю увійшли хворі з первинними діагнозами ушкодження менісків – 18 хворих, раннього деформуючого остеоартрозу – 16 хворих, у 15 пацієнтів було поєднання діагнозів. У 4 хворих процес був ускладнений хондроматозом колінного суглобу.

Поряд з виконанням дебридменту, резекцій менісків та вилучення вільних хрящових тіл, пацієнтам проводилась абразивна хондропластика – в 8 випадках, та субхондральна тунелізація – в 10 випадках, мікропереломи – у 16 випадках. Усі оперативні втручання виконувались під спинномозковою анестезією. Артроскопія виконувалась через стандартні доступи в ділянці

нижнього полюсу надколінка з медіальної та латеральної сторони. Хрящовий дефект оброблявся в останню чергу. Виконувалась резекція країв дефекту за допомогою шейверів та артроскопічних кусачок. При застосуванні операції мікропереломів основа дефекту перфорувалась субхондральним свердлом з методикою на глибину 4 мм з кроком ≈5 мм. Субхондральна тунелізація проводилась за допомогою спиці Кіршнера або тонкого шила по схожому алгоритму на глибину 5-10 мм. За допомогою бурового свердла виконувалась резекція субхондральної пластинки в разі застосування методу абразивної хондропластики.

В післяопераційному періоді хворі отримували стандартний комплекс консервативних та реабілітаційних заходів, дозволялась хода з допомогою милиць без навантаження оперованої кінцівки до 6 тижнів після оперативного втручання. Пункція колінного суглобу з вилученням гемартрозу виконувалась індивідуально на 1-3 добу в залежності від динаміки первинного випоту, при необхідності виконувались повторні пункції. Проведенню пункції у всіх випадках приділялась особлива увага – зважаючи на діагноз, пункція проводилась повільно, дуже часто через латеральний доступ верхнього завороту. При поступовому та відносно незначному наростанні гемартрозу пункція відстрочувалась. Всі ці незначні заходи забезпечували збереження вкрай вразливого кістково-мозкового регенерату в місці дефекту протягом перших діб після втручання.

Стандартна медикаментозна підтримка включала симптоматичну знеболюючу терапію та антибіотикопрофілактику. Реабілітаційні заходи розпочинались на наступну добу після оперативного втручання і включали активні рухи в суміжних суглобах, статичні та динамічні вправи на м’язи – розгиначі стегна, пасивну розробку рухів, в подальшому поступово приєднувались активні вправи на оперований колінний суглоб.

Результати лікування оцінювали за шкалою Knee Injury and Osteoarthritis Outcome Score. Через 3 місяці після лікування у обстежених пацієнтів отримані такі результати:

– відмінний (понад 90 балів) – у 1 (2,9 %) пацієнта;

– добрий (70–89 балів) – у 19 (55,9 %);

– задовільний (60–69 бали) – у 11 (32,4 %);

– незадовільний (менше 60 балів) – у 3 (8,8 %).

Отже, середні значення по шкалі болю KOOS склали: до лікування – (57,12 ± 7,4) бали ; після лікування – (71,73 ± 9,0) бали (рис. 3.1). Середні значення по шкалі симптомів: до лікування – (58,0 ± 6,73) бали, після лікування – (67,94 ± 9,39) бали (рис. 3.2). Середні значення по шкалі функції та повсякденної діяльності: до лікування – (58,12 ± 6,04) бали, після лікування – (68,73 ± 9,14) бали (рис. 3.3).

Середнє зниження больового синдрому через 3 міс від виконаного оперативного та подальшого реабілітаційного лікування склало (20,08 ± 7,63) %, зменшення прояву інших симптомів (14,21 ± 5,91) %, покращення функції (14,99 ± 5,44) %. Привертає увагу мінімальний позитивний ефект проведеного оперативного лікування у 6 пацієнтів (див. пацієнти № 7, 9, 16, 17, 19, 27 на графіках) черз 3 міс. після лікування.

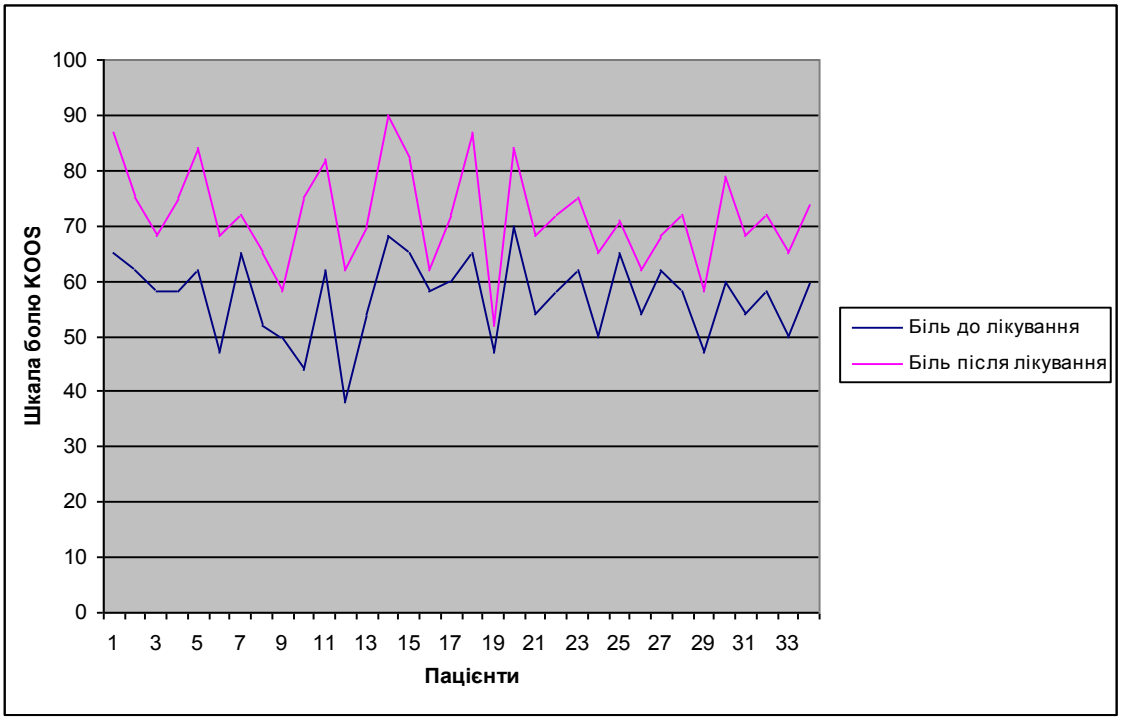

Рис. 3.1. Значення шкали болю KOOS у пацієнтів контрольної групи до та через 3 міс після лікування.

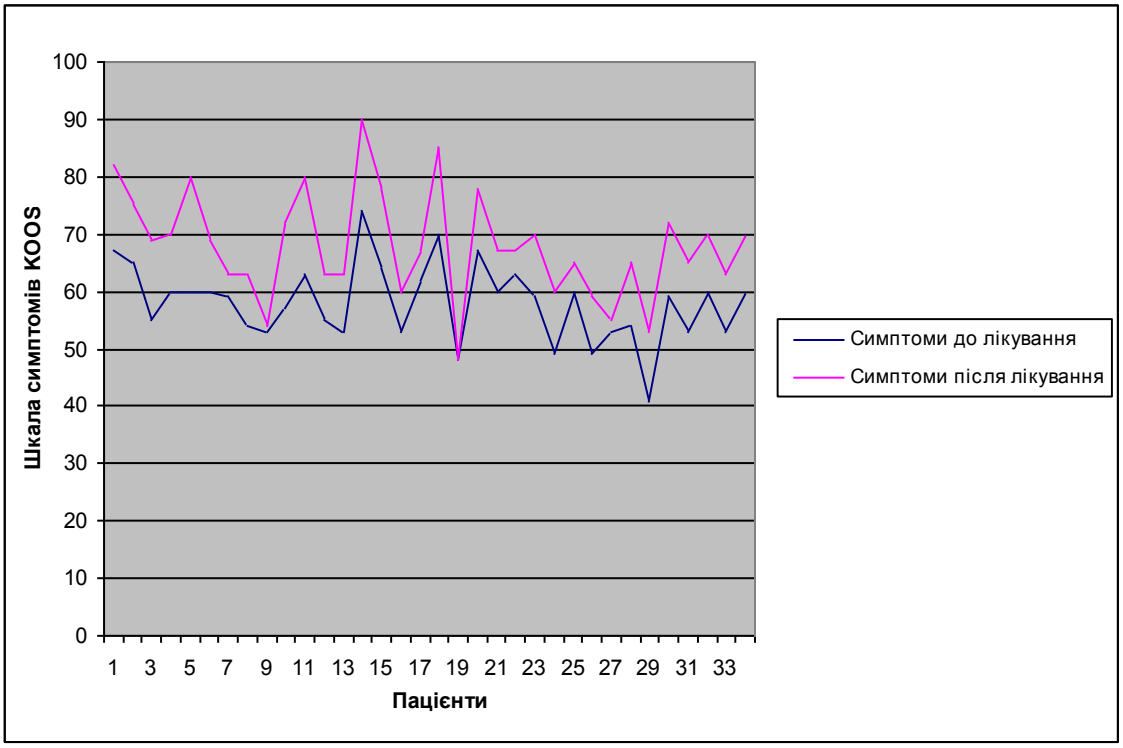

Рис. 3.2. Значення шкали симптомів KOOS у пацієнтів контрольної групи до та через 3 міс після лікування.

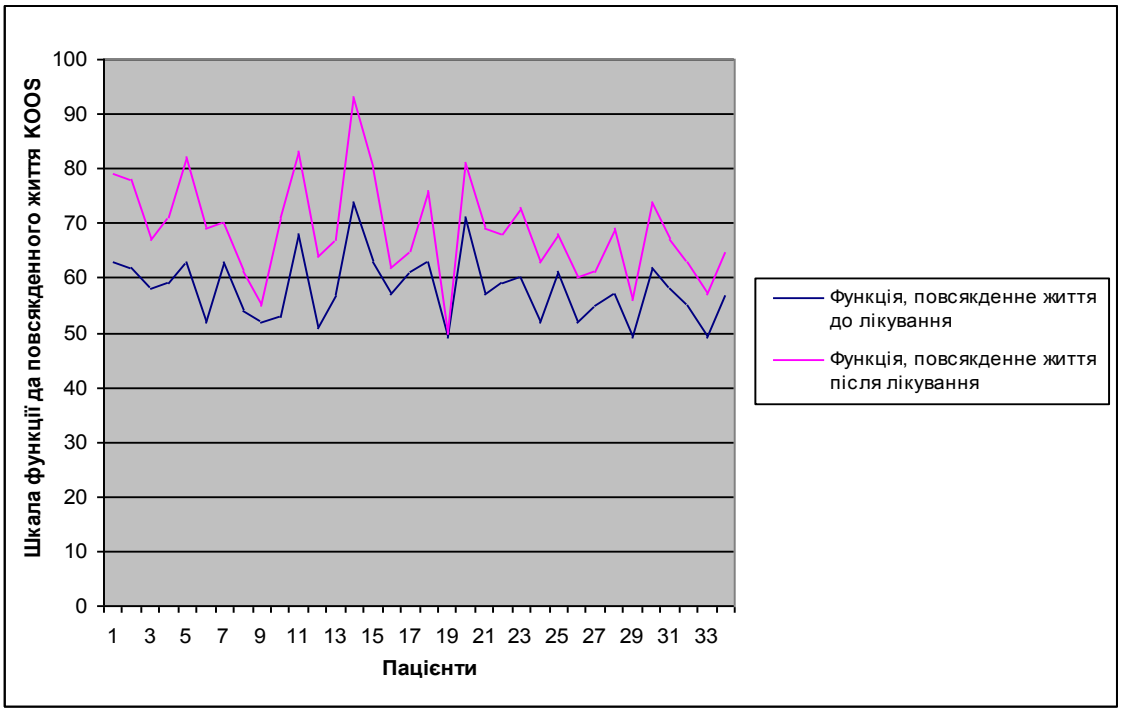

Рис. 3.3. Значення шкали функції та повсякденного життя KOOS у пацієнтів контрольної групи до та через 3 міс після лікування.

Детальний розгляд конкретних випадків незадовільних результатів лікування продемонстрував, що найчастішими позиціями відновлення клінічної симптоматики є: біль при ходьбі по сходах, стоячи вертикально, набрякання колінного суглобу та біль і неможливість повністю зігнути ногу в колінному суглобі.

МРТ – контроль наявності регенерату в ділянці проведення операцій кістково-мозкової стимуляції проводився через 3-6 міс. після виконаного оперативного втручання (n = 8). Практично в усіх випадках контролю відмічається утворення регенерату недостатнього наповнення, гетерогенної структури з вираженим гіперінтенсивним сигналом.

Подальші зміни показника болю шкали KOOS через 6 міс. після лікування практично не змінюються з поступовою тенденцією до погіршення через 12 міс. після оперативного лікування (рис. 3.4). Середнє зниження больового синдрому через 6 міс від початку лікування склало (21,80 ± 8,79) % (n=21), через 12 міс. – (17,78 ± 11,20) % (n = 12) (рис. 3.5).

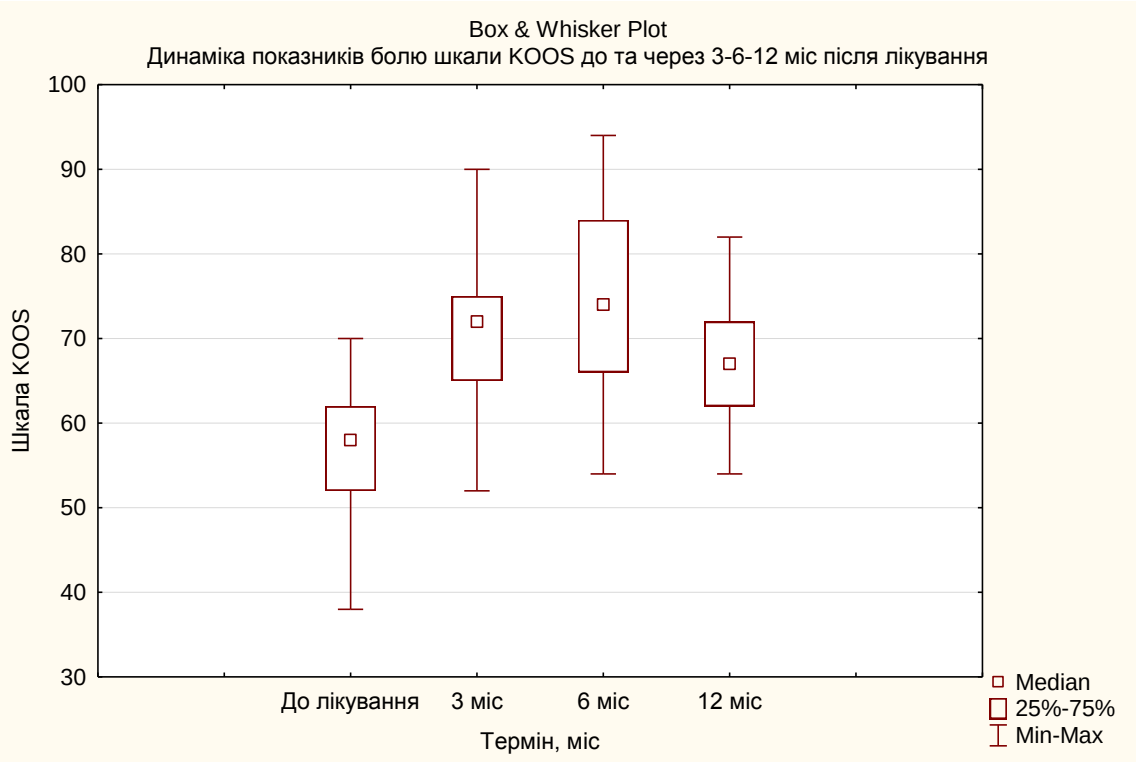

Рис. 3.4. Аналіз показників болю шкали KOOS до та через 3-6-12 міс після лікування в контрольній групі.

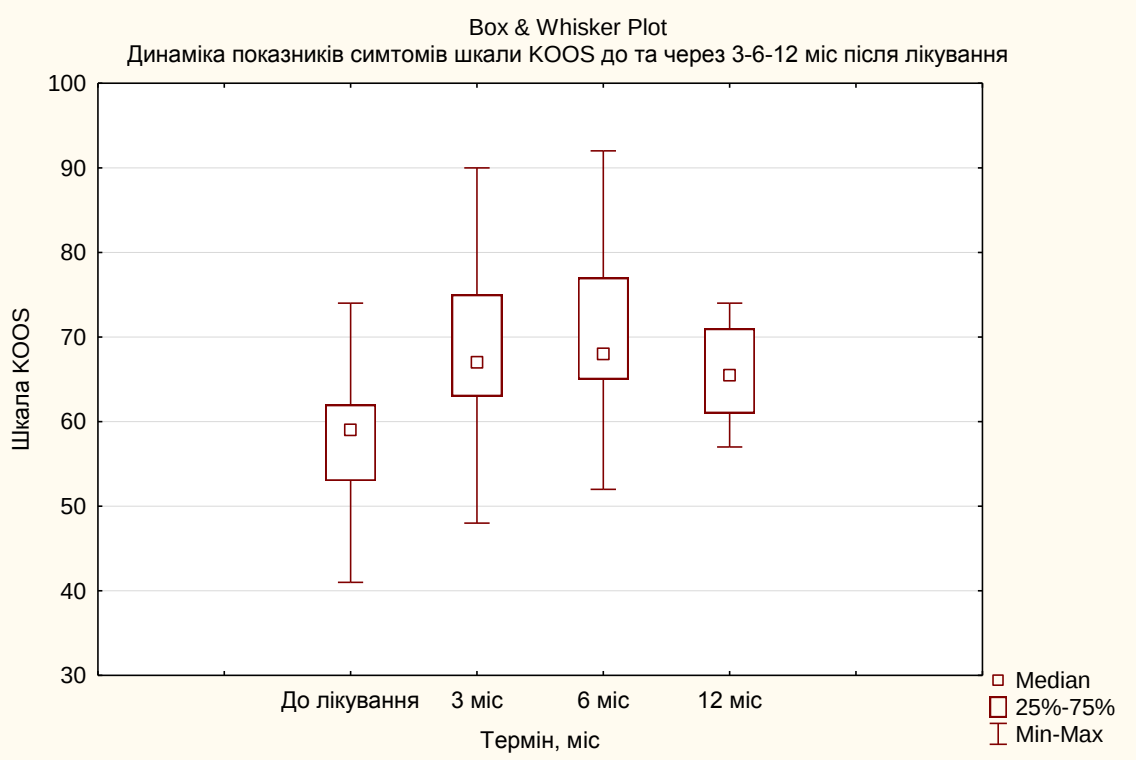

Рис. 3.5. Аналіз показників симптомів шкали KOOS до та через 3-6-12 міс. після лікування в контрольній групі.

Основні показники шкали, що пов’язані з погіршенням стану хворих – це щоденний біль, а також біль під час повного згинання суглоба та ходьби по сходах. Середнє зниження симптомів через 6 міс від початку лікування склало (13,95 ± 6,07) % (n = 21), через 12 міс. – (10,27 ± 4,67) % (n = 12) (рис. 3.6). Прицільний огляд показників вказує на найбільшу частку таких позицій опитувальника, як часте набрякання суглоба, відчуття крепітації та обмеження згинання в колінному суглобі.

Середнє покращення функції та повсякденної діяльності через 6 міс від початку лікування склало (17,26 ± 5,61) % (n = 21), через 12 міс. – (14,96 ± 7,75) % (n = 12). Основні симптоми, що викликають погіршення згідно шкали: піднімання по сходам, вставання із сидячого положення, а також важкість при одяганні шкарпеток чи панчох.

Стабільно досягнутий клінічний результат після лише оперативного лікування згідно усіх показників чітко виникає через 3 місяці, стабільно утримується, або навіть покращується після 6 місяців та має тенденцію до

погіршення через 12 міс. Статистично погіршення спостерігається у половини пацієнтів контрольної групи, вік яких більше 55 років.

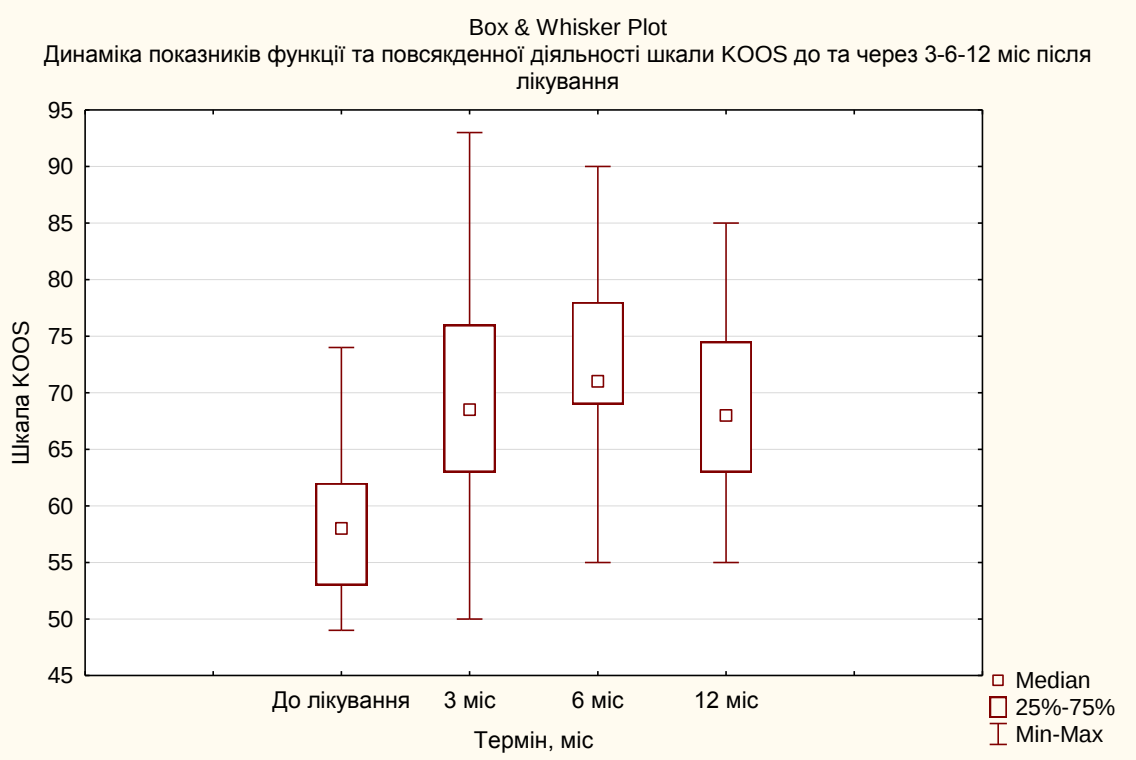

Рис. 3.6. Аналіз показників функції та повсякденної діяльності шкали KOOS до та через 3-6-12 міс. після лікування в контрольній групі.

Унаслідок прогресування клінічної симптоматики, стійкого больового синдрому та неможливості повсякденної діяльності у двох пацієнтів в подальшому було виконане тотальне ендопротезування колінного суглоба.

Клінічний приклад

Пацієнтка С., 58 років, історія хвороби № 4870, Перебувала на стаціонарному лікуванні в хірургічному відділенні Вінницького обласного клінічного госпіталю ветеранів війни з 12.10.2016 по 13.10.2016. Діагноз: Правобічний гонартроз II ст.

При надходженні пред'являв скарги: на болі в області правого колінного суглоба, в ділянці медіального виростка гомілки, біль посилювався при вертикальному навантаженні та підйомі сходами. При огляді: помірний набряк правого колінного суглоба. Біль при пальпації в проекції медіального

виростка правої в/гомілкової кістки. Біль при пальпації правого колінного суглоба по медіальній поверхні. Активні і пасивні руху в правому колінному суглобі помірно обмежені через болі за рахунок згинання, крепітація під час рухів. Рентгенологічно виявлялися субхондральний склероз та звуження суглобової щілини в медіальному відділі (рис. 3.7).

Рис. 3.7. Рентгенограмми правого колінного суглоба пацієнтки С., 58 років, історія хвороби № 4870. Правобічний гонартроз II ст.

Функціональний стан колінного суглоба за опитувальником KOOS до операції оцінено в 54 бали за шкалою болю, 49 балів за шкалою симптомів, 52 бали за шкалою функції та повсякденної діяльності.

У плановому порядку 12.10.2016 виконана операція: артроскопія правого колінного суглоба, мікропереломи хрящового дефекту медіального виростка лівої еликогомілкової кістки. Післяопераційний період протікав гладко. Шви зняті на 12-у добу після операції. Пересувалася на милицях без навантаження оперованої кінцівки 4 тижні. Отримувала лікування: дексаром, трамадол, бліцеф, цикло-3-форт, комплекс реабілітаційного лікування. Загальний стан в період проведення лікування без особливостей.

Функціональний стан кульшового суглоба за опитувальником KOOS через 3 міс. після виконання операції – артроскопії, оцінено в 62 бали за

шкалою болю, у 59 балів – за шкалою симптомів та у 60 бали за шкалою функції та повсякденної діяльності. МРТ контроль через 4 міс виявив незначні ознаки регенерації хрящової тканини (рис. 3.8). Протягом 6 місю після хірургічного лікування спостерігається поступове погіршення клінічного стану з відновленням больового синдрому.

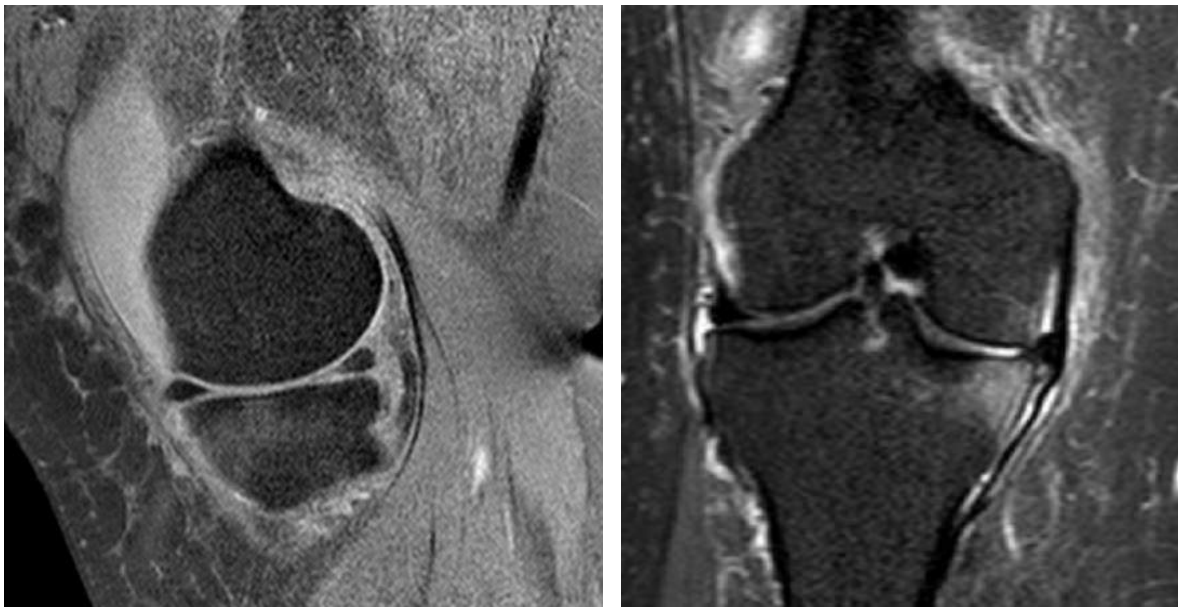

Рис. 3.8. Томограмми правого колінного суглоба пацієнтки С., 58 років, історія хвороби № 4870. Виражений набряк субхондральних відділів медіальної частини правої великогомілкової кістки, гіаліновий хрящ дифузно витончений із локальним дефектом та нерівномірним сигналом.

Таким чином, проведений аналіз застосування ізольованих методик кістково-мозкової стимуляції у хворих на гонартроз із локальними хрящовими дефектами колінних суглобів виявив відсутність ефекту від виконаного оперативного втручання у 17,6 %, протягом року спостерігається прогресивне погіршення клінічної симптоматики у 50 % пацієнтів. Ускладнення у вигляді післяопераційного синовіту виявлене у 26,5 % спостережуваних.

На нашу думку, важливим аспектом у погіршенні результатів лікування являється вік хворого, а також недотримання схеми та строків реабілітації.

За матеріали розділу опубліковано:

[23] Фіщенко, В. О., Фіщенко, О. В., **Рибінський, М. В.**, Яремин, С.Ю., Гуцол, В. В., & Андрушенко, М. М. (2016). Ранні клінічні результати застосування збагаченої тромбоцитами плазми при локальних ушкодженнях хряща колінного суглобу. *XVII з'їзд ортопедів-травматологів України. Збірник наукових праць.* Київ, 5-7 жовтня 2016, 244-245.

РОЗДІЛ 4
УДОСКОНАЛЕННЯ МЕТОДИКИ ОТРИМАННЯ ЯКІСНІШОЇ ЗБАГАЧЕНОЇ ТРОМБОЦИТАМИ ПЛАЗМИ ДЛЯ КЛІНІЧНОГО ВИКОРИСТАННЯ В ПАЦІЄНТІВ ІЗ ГОНАРТРОЗОМ І-ІІ СТАДІЇ ТА ЛОКАЛЬНИМИ ХРЯЩОВИМИ ДЕФЕКТАМИ

Прискорення центрифуг у вигляді обертів на хвилину важке для порівняння із уже наявними методиками в силу індивідуальних технічних характеристик лабораторних центрифуг. Для оптимального сприйняття використаємо універсальну формулу перетворення (1.1) у м/с^2 [58]:

$$g = (1{,}118\times10^{-5}) \times R \times S^2, \text{ де} \qquad (1.1)$$

g – RCF (related centrifugal force) – відносна відцентрова сила;

R – радіус ротора, см;

S – RPM (rounds per minute) – оберти на хвилину.

Згідно формули фіксовані значення прискорення використаних центрифуг виглядають так:

S 1000 rpm ≈ 100g

S 1500 rpm ≈ 250g

S 2400 rpm ≈ 600g

S 3000 rpm ≈ 1000g

Значення відповідають найчастіше використовуваним параметрам при виготовленні збагаченої тромбоцитами плазми. А, отже, можуть бути використані для нижче наведеного дослідження.

На першому етапі дослідження ми отримали наступні показники крові та первинної плазми (табл. 4.1). Середній вміст тромбоцитів у вихідній цільній крові склав (239,33 ± 37,84) 10^9/л, середня кількість лейкоцитів – (6,04 ± 0,70) 10^9/л, еритроцитів – (4,80 ± 0,26) 10^{12}/л (n = 12). Відповідні середні показники в плазмі після першого циклу центрифугування склали: для тромбоцитів – (484,17 ± 106,45) 10^9/л, для лейкоцитів – (1,16 ± 1,68) 10^9/л, для еритроцитів – (0,053 ± 0,037) 10^{12}/л (n = 12). Теоретична кількість первинної плазми –

(2,28 ± 0,11) мл, фактична кількість отриманої плазми склала (1,38 ± 0,32) мл (n = 12). Збагачення первинної плазми тромбоцитами склало: після 5 хв. центрифугування – (146,81 ± 39,07) % (n = 4), після 10 хв центрифугування – (100,45 ± 13,85) % (n = 4), після 15 хв центрифугування – (65,0 ± 18,18) % (n = 4). Вихід плазми по відношенню до теоретично можливої склав: після 5 хв центрифугування – (47,82 ± 2,84) % (n = 4), після 10 хв центрифугування – (56,71 ± 3,40) % (n = 4), після 15 хв центрифугування – (76,41 ± 2,89) % (n = 4). Розподіл значень демонструють відповідні графіки (рис. 4.1-4.4).

Таблиця 4.1

Параметри плазми крові після першого циклу центрифугування

	Tr (10^9)		Приріст Tr (%)	L (10^9)		Er (10^{12})		Кількість (ml)			Вихід плазми (%)
Тривалість (мал.)	кров	плазма		кров	плазма	кров	плазма	Кров (мл)	Плазма фактична(мл)	Плазма теоретична (мл)	
5	150	329	119,33	6,8	5,6	5,62	0,09	4	1	1,976	50,61
	275	570	107,27	6,3	2,9	4,78	0,06	4	1,1	2,264	48,59
	226	627	177,43	6,3	0,7	4,69	0,06	4	1,1	2,28	48,25
	226	640	183,19	6,3	0,4	4,69	0,05	4	1	2,28	43,86
10	278	550	97,84	4,8	2,4	4,71	0,13	4	1,3	2,4	54,17
	249	499	100,40	5,1	0,2	4,73	0,04	4	1,3	2,396	54,26
	226	494	118,58	6,3	0,2	4,69	0,03	4	1,4	2,28	61,40
	226	418	84,96	6,3	0,1	4,69	0,02	4	1,3	2,28	57,02
15	272	394	44,85	4,9	1	4,78	0,1	4	1,8	2,372	75,89
	292	552	89,04	6,8	0,2	4,82	0,03	4	1,9	2,356	80,65
	226	368	62,83	6,3	0,1	4,69	0,02	4	1,7	2,28	74,56
	226	369	63,27	6,3	0,1	4,69	0,01	4	1,7	2,28	74,56

Критерій Крускала-Уолліса (H) демонструє збільшення кількості тромбоцитів у первинній плазмі залежно від тривалості центрифугування протягом 5–10–15 хв, при чому чим коротший час центрифугування тим більшим виявляється вміст тромбоцитів ($H = 8,65$; $p < 0,05$).

Згідно попарного порівняння досліджуваних груп за критерієм Данна (Q) виявляємо статистично значиму різницю між досліджуваними зразками при центрифугуванні протягом 5 та 15 хв ($Q_{5\text{-}15} = 2,94$; $p_{5\text{-}15} < 0,01$; $Q_{5\text{-}10} = 1,47$; $p_{5\text{-}10} > 0,05$; $Q_{10\text{-}15} = 1,47$; $p_{10\text{-}15} > 0,05$).

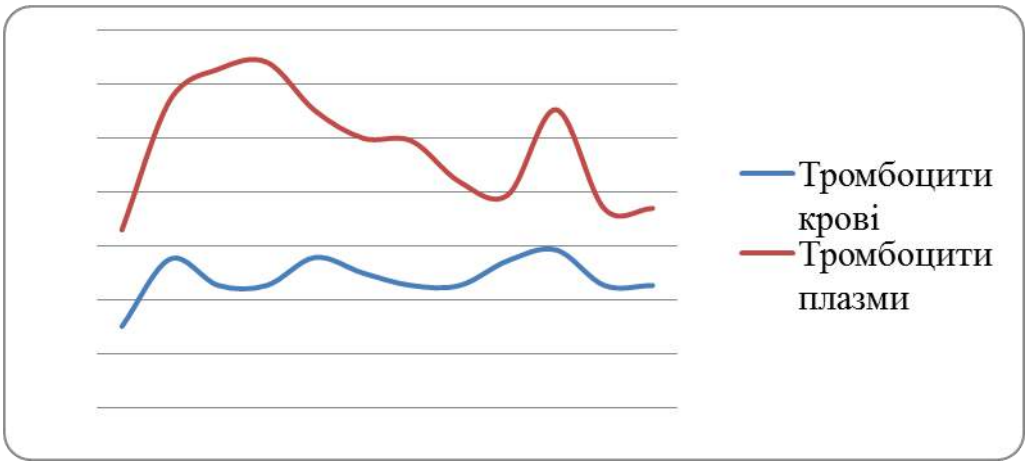

Рис. 4.1. Співвідношення тромбоцитів крові та плазми після першого циклу центрифугування.

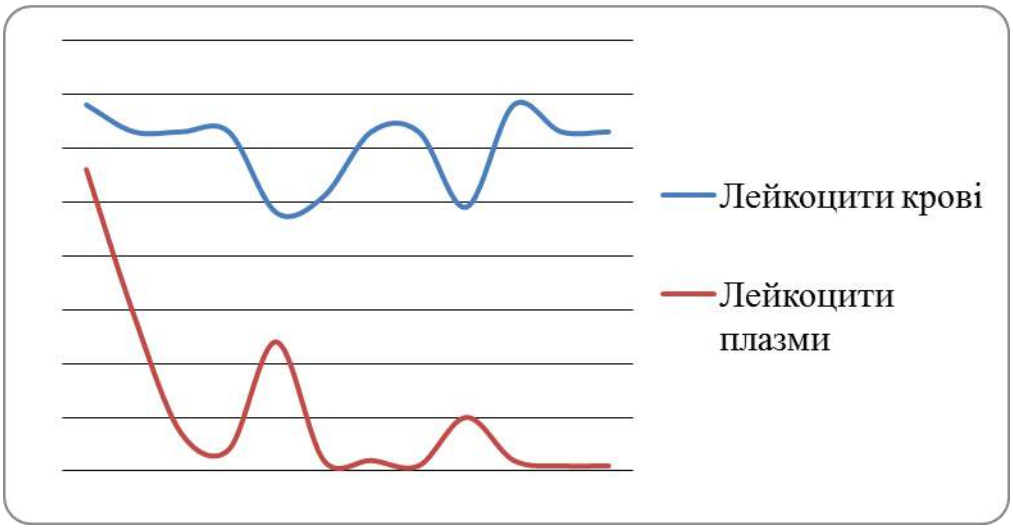

Рис. 4.2. Співвідношення лейкоцитів крові та плазми після першого циклу центрифугування.

Статистично значимий вплив тривалості первинного центрифугування на вихід рідкої частини плазми крові знаходимо згідно критерія Крускала-Уолліса ($H = 9,846$; $p < 0,01$), а також шляхом попарного порівняння за критерієм Данна ($Q_{5-15}=3,137$; $p_{5-15} <0 ,01$; $Q_{5-10}=1,569$; $p_{5-10} > 0,05$; $Q_{10-15} = 1,569$; $p_{10-15} > 0,05$).

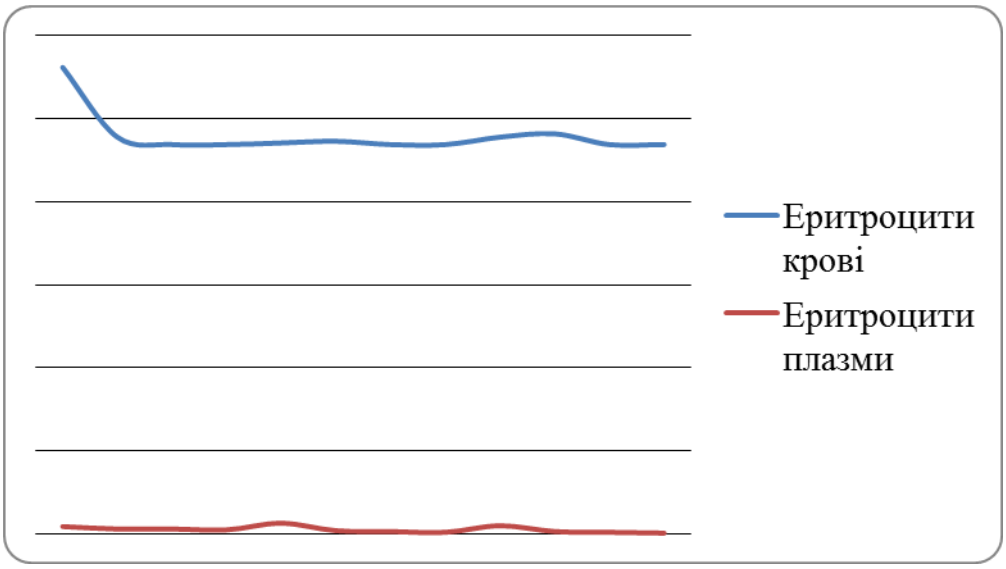

Рис. 4.3. Співвідношення еритроцитів крові та плазми після першого циклу центрифугування.

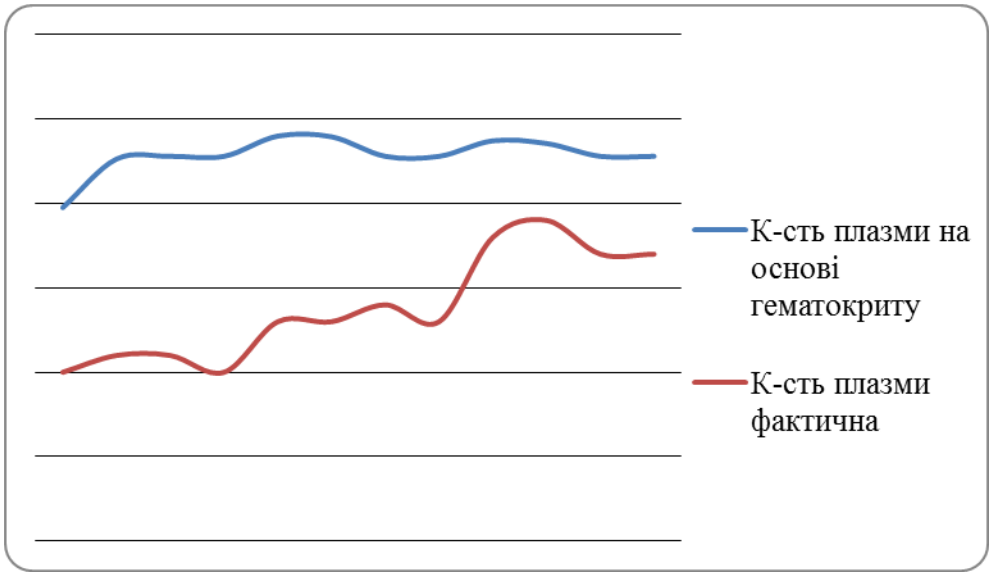

Рис. 4.4. Співвідношення фактично отриманої плазми та можливої, що розрахована на основі гематокриту.

Наступне дослідження продемонструвало утворення збагаченої тромбоцитами плазми з середнім вмістом тромбоцитів (839,54 ± 286,76) 10^9/л, вихідний вміст тромбоцитів складав (260,71 ± 76,40) 10^9/л, після першого циклу центрифугування – (518,87 ± 119,03) 10^9/л (табл. 4.2).

Таблиця 4.2

Вихідні показники формених елементів крові та плазми після другого циклу центрифугування

Прискорення (об/хв.)	Tr (*10^9/л)		L (*10^9/л)		Er (*10^{12}/л)		Приріст тромбоцитів (відносно крові, %)
	кров	PRP	кров	PRP	кров	PRP	
1500	226	655	6,3	4,9	4,69	0,11	189,82
	226	707	6,3	4,9	4,69	0,15	212,83
	249	551	5,1	1,3	4,73	0,08	121,29
	240	686	5,1	0,4	4,17	0,08	185,83
	182	493	7,3	7,7	4,2	0,11	170,88
	150	417	6,8	2,1	5,62	0,07	178,00
	272	609	4,9	1,7	4,78	0,17	123,90
	231	488	9,6	0,2	4,97	0,05	111,26
2400	226	720	6,3	0,4	4,69	0,04	218,58
	226	617	6,3	0,3	4,69	0,06	173,01
	278	934	4,8	5,1	4,71	0,24	235,97
	292	852	6,8	0,5	4,82	0,08	191,78
	278	845	7,1	3,6	4,11	0,18	203,96
	250	894	6,3	1,9	5,47	0,13	257,60
	258	972	7,2	1,3	5,57	0,15	276,74
	482	1068	6,8	9,6	4,12	0,16	121,58
3000	226	604	6,3	0,3	4,69	0,03	167,26
	226	632	6,3	0,3	4,69	0,03	179,65
	249	1031	5,1	2,4	4,73	0,09	314,06
	275	992	6,3	1	4,78	0,11	260,73
	265	1577	7,6	2,7	5,05	0,49	495,09
	214	963	8,1	5,4	4,58	0,16	350,00
	492	1505	8,1	2,7	4,15	0,11	205,89
	244	1092	6,9	0,9	5,25	0,13	347,54

Середня кількість лейкоцитів вихідної крові – (6,57 ± 1,13) 10^9/л, плазми – (2,57 ± 2,53) 10^9/л. Вміст еритроцитів залишається незмінним відносно первинної плазми і складає «сліди» - (0,125 ± 0,093) 10^{12}/л (n = 24). Збагачення плазми після другого циклу прискорення склало: відносно крові – при швидкості 1500 об/мал. – (161,73 ± 32,18) % (n = 8), при швидкості 2400 об/мал. – (209,14 ± 37,32) % (n = 8), при швидкості 3000 об/мал. – (290,03 ± 86,65) % (n = 8); відносно первинної плазми – при швидкості 1500 об/мал. – (29,65 ± 17,52) % (n = 8), при швидкості 2400 об/мал. – (59,09 ± 9,25) % (n = 8), при швидкості 3000 об/мал. – (92,33 ± 22,82) % (n = 8). Графіки наочно демонструють отримані залежності (рис. 4.5, 4.6).

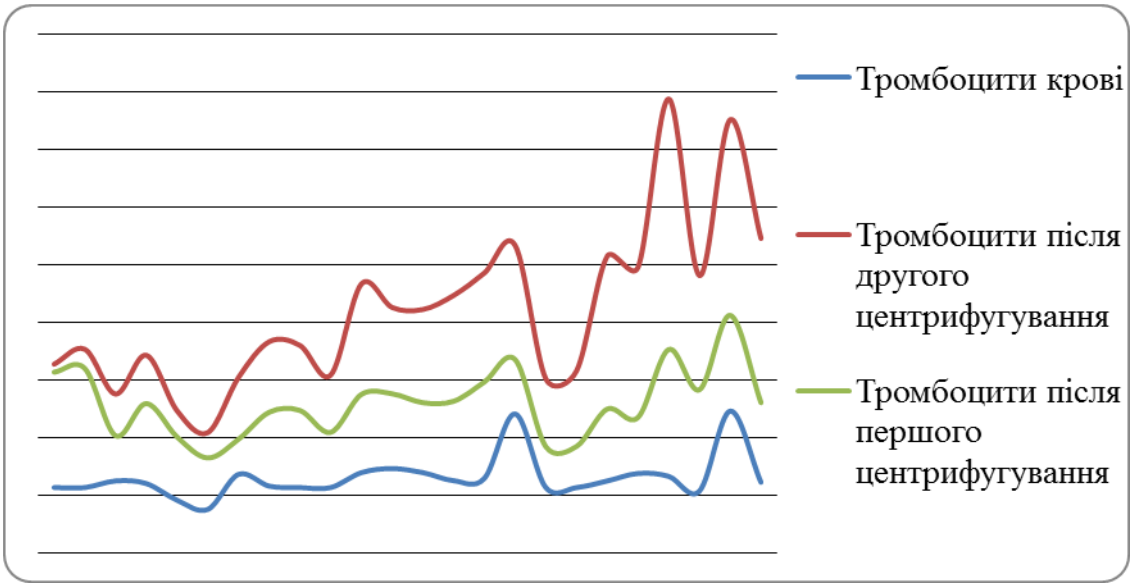

Рис. 4.5. Співвідношення тромбоцитів крові та плазми після двох циклів центрифугування.

Статистично значущий вплив прискорення на збагачення вторинної плазми тромбоцитами відносно першого циклу центрифугування спостерігаємо за критерієм Крускала-Уолліса (H = 18,335; p < 0,01), що вказує на важливість швидкості обертання центрифуги на другому етапі створення збагаченої тромбоцитами плазми. Попарне порівняння трьох груп згідно критерію Данна виявляє статистично значиму різницю між

прискоренням в 1500 та 3000 об/хв. ($Q_{1500-3000} = 4,285$; $p_{1500-3000} < 0,01$; $Q_{1500-2400} = 1,983$; $p_{1500-2400} > 0,05$; $Q_{2400-3000} = 2,302$; $p_{2400-3000} > 0,05$).

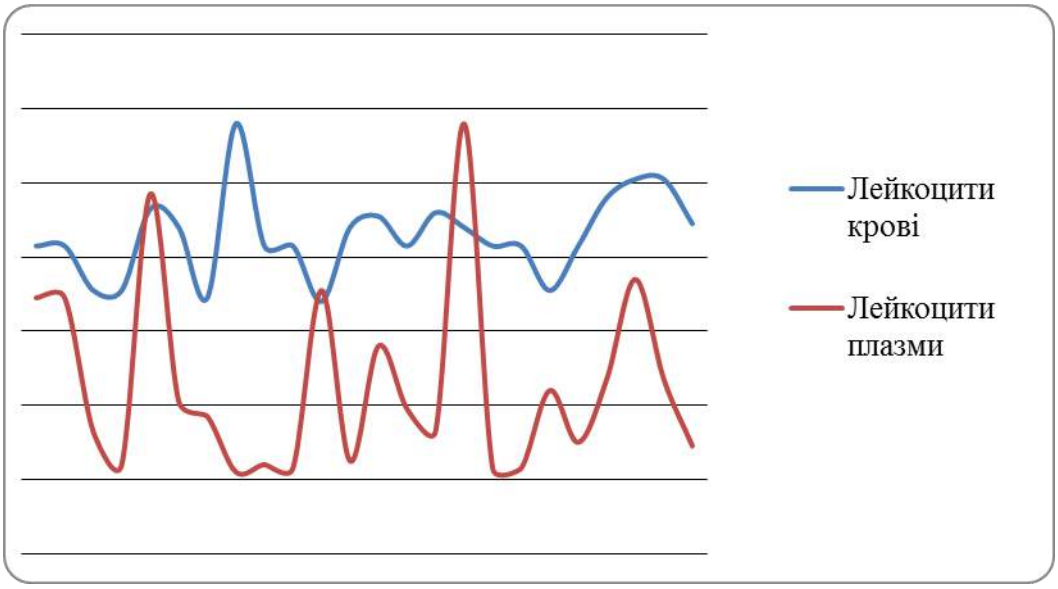

Рис. 4.6. Співвідношення лейкоцитів крові та плазми після другого циклу центрифугування.

Таким чином, згідно проведеного нами аналізу, наведені показники демонструють статистичну достовірність впливу як часових характеристик, так і прискорення на збагачення плазми тромбоцитами ($p < 0,05$).

Дуже важко оцінити та порівняти якість приготованої плазми, якщо для цього застосовуються абсолютно різні підходи та складові. Перешкоди починаються вже з моменту визначення продукту. Згідно існуючих систем класифікації, мова йде про рідку форму плазми, а саме її підвиди лейкоцитарну (leycocyte-PRP) та чисту (pure-PRP) [55, 59]. Щодо доцільності застосування обох форм єдиної думки не існує, але більшість авторів віддає перевагу «чистій» плазмі. Перш за все, лейкоцити також є джерелом деяких біологічно активних речовин, серед яких найбільше уваги заслуговують інтерлейкіни. IL-1, IL-6, ФНП – це прозапальні цитокіни, які модифікують кінцевий клінічний ефект PRP. Можливо, саме з цим пов’язане виникнення больового синдрому, наприклад, при локальному внутрішньосуглобовому введенні плазми та його поступове регресування протягом 1-2-3 діб.

Найкращим способом зменшення кількості лейкоцитів у кінцевій PRP є використання лейкоцитарних фільтрів, але це значно ускладнює процедуру приготування та є економічно невигідним.

При центрифугуванні розподіл часток у пробірці залежить від їх розміру та маси (рис. 4.7). Саме тому еритроцити концентруються найнижче – біля дна пробірки, займаючи при цьому фактично половину об'єму пробірки. Вище цього шару утворюється тонкий лейкоцитарний прошарок, який ще має назву «buffy coat». Верхній прошарок – це плазма крові. В залежності від первинного доцентрового прискорення, розподіл «потрібних» нам тромбоцитів різний. При невеликій швидкості центрифуги (в межах 100g) останні, в силу їх малого розміру і маси, розподіляються практично рівномірно по всьому прошарку плазми. При зростанні прискорення тромбоцити концентруються ближче до лейкоцитарного шару і відповідно до їх малих розмірів та фізіологічних адгезивних властивостях складають разом з лейкоцитами основну масу «buffy coat» [44].

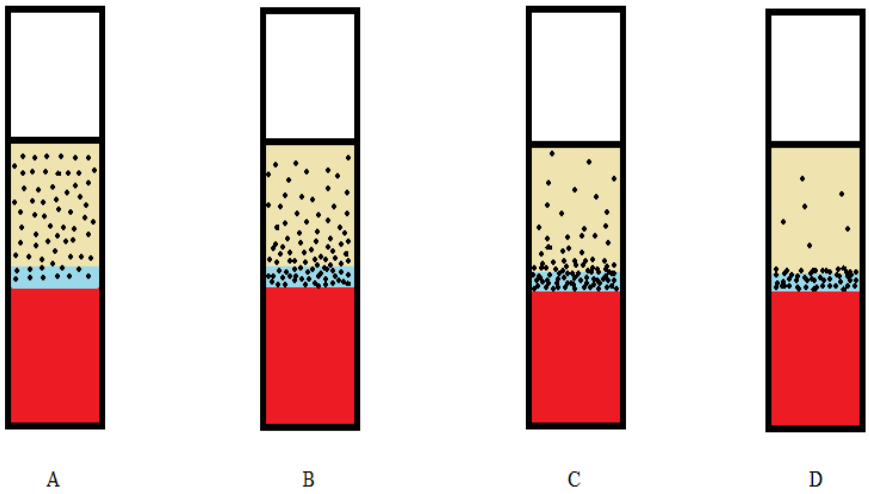

Чорними крапками схематично показано розподіл тромбоцитів;
Червоним кольром - осаджені еритроцити;
Блакитним кольором - осаджені лейкоцити (buffy coat).
Жовтим кольром - плазма крові.

Рис. 4.7. Схематичне зображення розподілу часток різної маси у пробірці при різних прискореннях (A – прискорення 100g, B – прискорення 250g, C – прискорення 600g, D – прискорення 1000g протягом 5 хв).

Виходячи лише з цього, для зменшення кількості лейкоцитів у первинній плазмі достатньо застосовувати більш «м'яке» центрифугування з подальшим відбором плазми без лейкоцитарного прошарку. Такий підхід дозволяє також зберегти життєздатність тромбоцитів, попереджуючи їх передчасну дегрануляцію [120]. Зрозуміло, що подібний прийом неможливо застосувати при виготовленні PRP одним циклом швидкісного центрифугування, так як забір плазми тоді здійснюється саме з «buffy coat». В це дослідження ми не включали підрахунок кількості тих чи інших факторів росту, а також якісної оцінки тромбоцитів, тобто їх життєздатності, при різних швидкостях та тривалості прискорення. Але подібні дослідження, що були проведені раніше, дозволяють вважати отримані нами механізми отримання PRP цілком прийнятними і в плані її якості [120].

Підрахунок тромбоцитів одразу після високошвидкісного другого циклу центрифугування проводити важко в силу тотальної агрегації тромбоцитів на дні пробірки. Щоб уникнути помилок, при цьому необхідно або зачекати певний час (≈ від 30 хв.), доки тромбоцити дифундують у плазму (при цьому плавно обертаючи пробірку декілька разів), або використовувати речовини, які знижують фізіологічну агрегацію тромбоцитів, наприклад PgE1 [69].

Вибір антикоагулянту для виготовлення збагаченої тромбоцитами плазми має критичне значення для використання у клінічних цілях. K_3EDTA має виражену антикоагулянтну дію, але, згідно деяких досліджень [51], негативно впливає на кров'яні пластинки, порушуючи їх цілісність. Тому його використання повинне обмежуватись лише лабораторними та експериментальними цілями.

Важливим фактором, що впливає практично на усі досліджувані показники, є людський фактор. Намагаючись при первинному та вторинному відборі плазми з пробірок відібрати якомога менше формених елементів, ми інколи відбираємо практично весь лейкоцитарний прошарок і, як видно з останнього графіку, виготовляємо саме лейкоцитарну PRP.

Отримані результати показують, що приготування збагаченої тромбоцитами плазми можливе не лише на високошвидкісних спеціальних центрифугах, а й на звичайних лабораторних. Бажана концентрація тромбоцитів досягається за рахунок двостадійної схеми центрифугування. Режим центрифугування повинен підбиратись індивідуально для центрифуг. «М'яке» центрифугування дозволяє виготовляти збагачену тромбоцитами лише за один цикл, хоча з меншим фактичним виходом рідкої частини плазми. Доцентрова швидкість та час центрифугування, в основному, впливають на кількість плазми в порівнянні з вихідним гематокритом. «М'яке» центрифугування дає можливість зменшити кількість лейкоцитів у кінцевій плазмі, а подовжена тривалість – збільшити вихід рідкої частини плазми.

За матеріалами розділу опубліковано:

[14] Рыбинский, М. В. (2017). Количественные показатели обогащенной тромбоцитами плазмы при разных условиях центрифугирования. *Материалы 71-й научно-практической конференции студентов, резидентов магистратуры, клинических ординаторов и молодых ученых с международным участием «Актуальные проблемы современной медицины». Проблемы биологии и медицины,* 18-19 мая 2017 г., Самарканд, 2,1(95), 53.

[22] Фіщенко, В. О., Фіщенко, О. В., **Рибінський, М. В.**, & Німчик, Н. Ю. (2017). Вплив швидкості прискорення та часу на збагачення плазми тромбоцитами. *Вісник ортопедії, травматології та протезування*, *2* (93), 31-35.

РОЗДІЛ 5
ЕКСПЕРИМЕНТАЛЬНІ ДОСЛІДЖЕННЯ З ВИВЧЕННЯ ПАТОМОРФОЛОГІЧНИХ ЗМІН СУГЛОБОВОГО ХРЯЩА СТЕГНОВОЇ КІСТКИ В РАЗІ ТРАВМАТИЧНОГО ПОВНОШАРОВОГО УШКОДЖЕННЯ В УМОВАХ ЗАСТОСУВАННЯ АУТОЛОГІЧНОЇ ЗБАГАЧЕНОЇ ТРОМБОЦИТАМИ ПЛАЗМИ

У групі інтактних суглобів хрящова поверхня була гладенькою та блискучою. Через 8 тижнів в групі із сформованим хрящовим дефектом без залучення хрящової пластинки як із додаванням збагаченої тромбоцитами плазми, так і без неї не спостерігалось макроскопічного регенерату, оточуючий хрящ виявлявся без макроскопічно помітних змін. Через 8 тижнів у групі із сформованим хрящовим дефектом із залученням підхрящової пластинки спостерігається утворення регенерату білого кольору, поверхня його неоднорідна, спостерігаються як ділянки субхондральної кістки, коли регенерат заповнює дефект не повністю, так і ділянки фіброзної гіперрегенерації. Через 8 тижнів у групі із сформованим хрящовим дефектом із залученням субхондральної пластинки після застосування аутологічної збагаченої тромбоцитами плазми спостерігається утворення регенерату білого та напівпрозорого кольору, поверхня його неоднорідна, регенерат заповнює дефект повністю, подекуди з виходом на суміжні ділянки інтактної хрящової тканини (рис. 5.1).

Згідно напівкількісної макроскопічної шкали загальна середня оцінка для групи, що перенесла лише лікування у вигляді абразивної хондропластики, склала (7,0 ± 1,31) бала, а для групи, що перенесла абразивну хондропластику та в післяопераційному періоді отримувала збагачену тромбоцитами плазму у вигляді внутрішньосуглобових ін’єкцій, склала (4,25 ± 1,98) бала ($t = 3,27$; $p < 0,007$).

При мікроскопічному дослідженні у групі інтактних тварин міжвиросткова ділянка надколінної поверхні стегнової кістки мала наступну

будову: слабо увігнута суглобова ділянка була покрита гіаліновим хрящем з рівним гладким контуром на поперечному зрізі. Товщина хряща в центральній частині суглобової поверхні складала (0,54 ± 0,016) мм. Клітинний компартмент в ньому складав в середньому 8% загального обсягу, а позаклітинний матрикс 92 %.

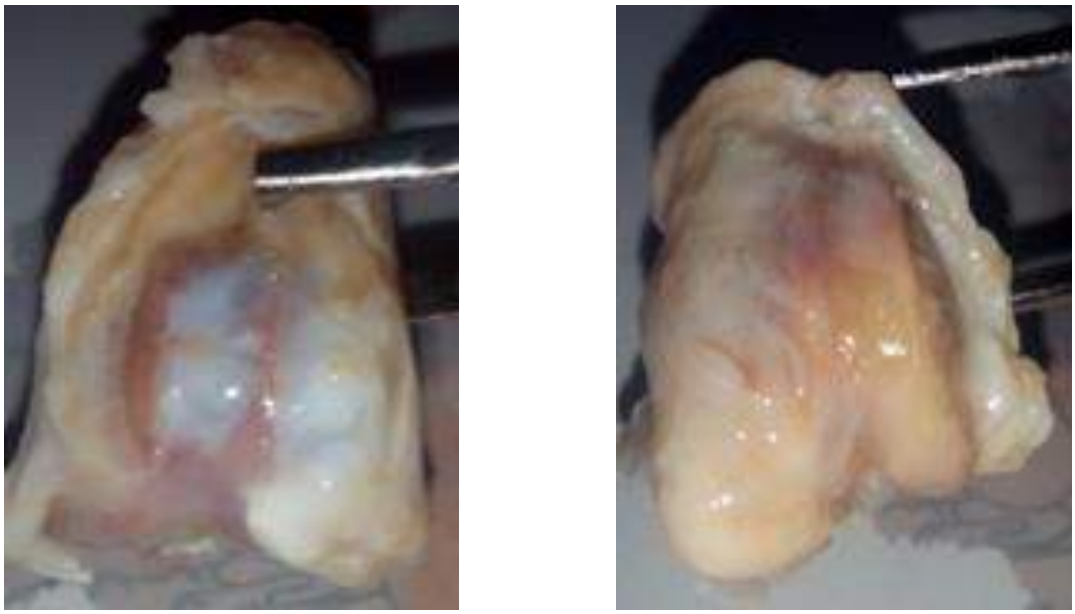

а б

Рис. 5.1. Фотовідбитки макроскопічного вигляду дистального відділу стегнової кістки дослідних тварин основної групи на 8 тижнів після операції: а) гіперрегенерація біллою щільною тканиною; б) напівпрозорий регенерат на рівні оточуючого хряща.

Морфологічно в суглобовому хрящі виявляли наступні зони: а) поверхневий шар, відокремлений від суглобової порожнини тонкою безклітинною пластинкою, в якому виявлялися плоскі хондроцити, б) середній шар, що містить округлі або овальні хондроцити з багатьма дрібними відростками, в) глибокий шар, де розташовувалися колонки хондроцитів між пучками колагенових волокон міжтериторіального матриксу, г) зона кальцифікації, відокремлена від глибокого шару звивистою базофільною лінією. Субхондральна кісткова пластинка безпосередньо

прилягала до зони кальцифікації. При використанні основного коричневого зональна будова суглобового хряща диференціювалася, при цьому цитоплазма хондроцитів та міжклітинний матрикс добре забарвлювалася в коричневий колір, що свідчило про наявність сульфатованих протеогліканів (рис. 5.2).

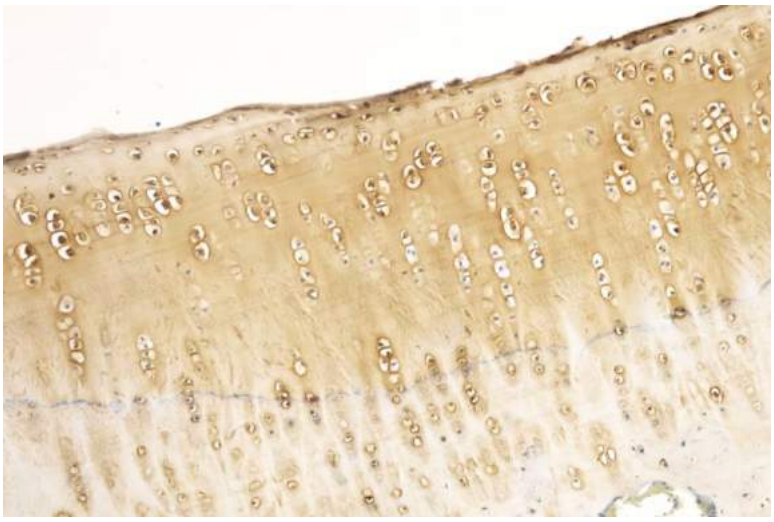

Рис. 5.2. Фотовідбиток гістопрепарату. Інтенсивне коричневе забарвлення міжклітинного матриксу. Інтактна тварина. Основний коричневий. Зб. 100.

Розростання фіброзної тканини, кластеризації хондроцитів та дегенеративних змін хряща та міжклітинного матриксу не реєстрували. При морфометричному аналізі чисельна щільність хондроцитів склала (1630 ± 6,32) клітин у мм ², а об'ємна щільність хондроцитів – (3,8 ± 0,06) %. Частка порожніх лакун 0,1 % від загальної кількості лакун. Частка хондроцитів в складі ізогенних груп становила (83,3 ± 0,12) % від загальної кількості хондроцитів, середній діаметр хондральних клітин був (8 ± 0,4) мкм, об'ємна щільність їх ядра – (0,4 ± 0,04) (в частках одиниці), об'ємна щільність цитоплазми – 0,6 ±0,06 (в частках одиниці), ядерно-цитоплазматичний індекс в середньому дорівнював 2 : 3. Зазначений мінімальний діаметр клітин склав 3 мкм, а їх ядер 2 мкм. Максимальний же діаметр клітин і їх ядер склав 17

мкм і 13 мкм, відповідно. Кровоносні судини в хрящовій тканини були відсутні (рис 5.3). Сума балів за системою гістологічної оцінки стану хряща склала – 24.

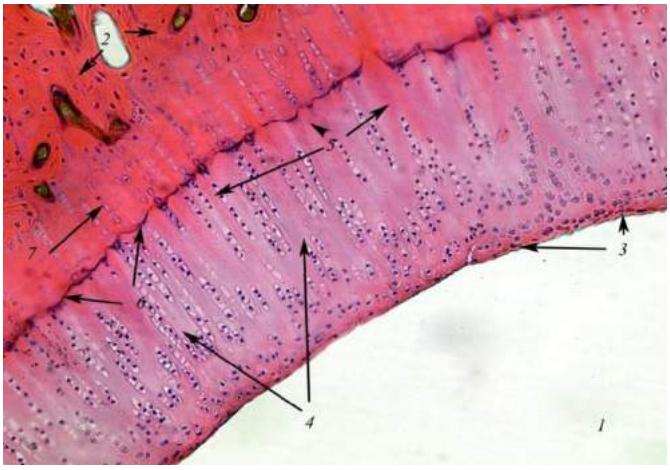

Рис. 5.3. Фотовідбиток гістопрепарату. Фрагмент міжвиросткової ділянки надколінної поверхні стегнової кістки інтактного кролика. Інтактний кролик. 1 – суглобова порожнина, 2 – субхондральна кісткова пластинка, 3 – поверхневий шар гіалінового хряща, 4 – середній шар гіалінового хряща, 5 – глибокий (радіальний) шар гіалінового хряща, 6 – звивиста лінія, 7 – зона кальцифікації. Гематоксилін й еозин.Зб. 200.

Таким чином, гіаліновий хрящ міжвиросткової ділянки надколінної поверхні стегнової кістки мав характерну будову суглобового гіалінового хряща.

У тварин 1-ї контрольної групи (без ушкодження кісткової пластинки) через вісім тижнів експерименту суглобова поверхня в місці нанесення ушкодження була позбавлена будь-якого покриття. Місцями суглобова поверхня на більшому або меншому протязі абсолютно позбавлялася хрящового покриву і заміщувалася грануляційною тканиною. Навколо грануляційної тканини, що вростала в хрящ відзначали заміщення його новоствореними кістковими балками або фіброзною тканиною. Дно дефекту було представлено збереженою субхондральною кісткової пластинкою. У

цьому місці сама пластинка була дещо витонченою, мала гладку рівну вільну поверхню. При цьому кількість колагену в кістковій тканині було помітно збільшено. В зв'язку з відсутністю хрящової тканини в зоні ушкодження морфометричний аналіз в даній групі спостереження не проводився. Товщина фіброзної тканини складала (0,29 ± 0,022) мм. Безпосередньо по краях дефекту хрящова тканина також була відсутня. Кісткова пластинка тут зберігала звичайну структуру, але була незначно потовщена і мала нерівну вільну поверхню (рис 5.4).

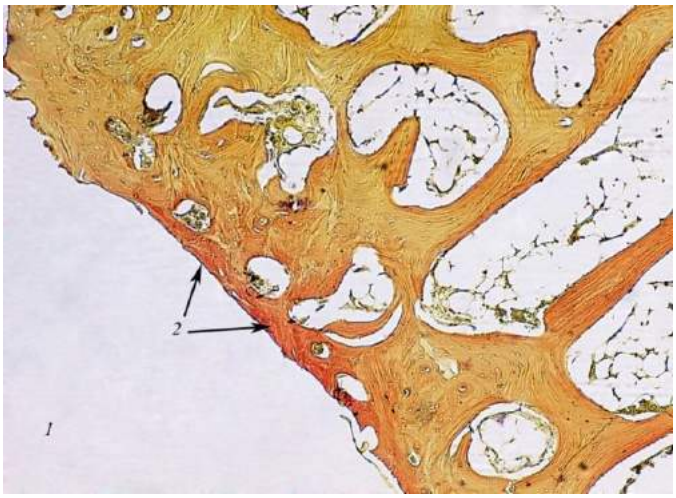

Рис. 5.4. Фотовідбиток гістопрепарату. Загальний вигляд міжвиросткової ділянки надколінної поверхні стегнової кістки кролика першої контрольної групи: 1 – суглобова порожнина, 2 – збережена субхондральна кісткова пластинка із збільшеною кількістю колагенових волокон в місці ушкодження. Фарбування пікрофуксином за Ван Гізоном. Зб. 100.

На найближчій віддалі від місця ушкодження розташовувалися ділянки збереженого гіалінового хряща. При цьому в ньому було помітні ознаки деструкції і дегенерації. Цитоплазма хондроцитів була значно вакуолізована. Було виявлено розволокнення і дезорієнтація колагенових волокон, відзначалися порожні лакуни і менша гомогенність ізогенних груп, в яких частина хондроцитів з ознаками деструкції (рис. 5.5). Такі клітини були

зменшені в розмірах, цитоплазматичні вирости не визначались, спостерігали явище гіперконденсації хроматину. Була знижена інтенсивність забарвлення основної речовини (рис. 5.6). Виявлено формування пустот і безклітинних полів. На більшій віддалі від місця ушкодження гіаліновий хрящ зберігав нормальну гістологічну будову.

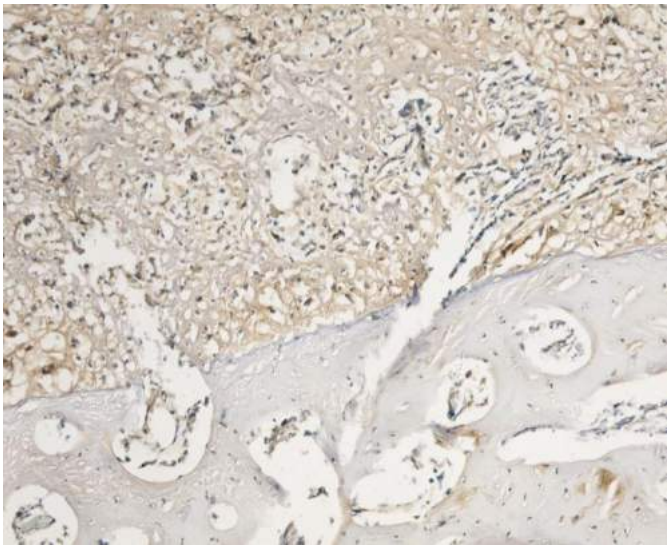

Рис. 5.5. Фотовідбиток гістопрепарату. Деструктивно-дегенеративно змінені хондроцити, порожні лакуни. Перша контрольна група. 8 тижнів. Основний коричневий. Зб. 200.

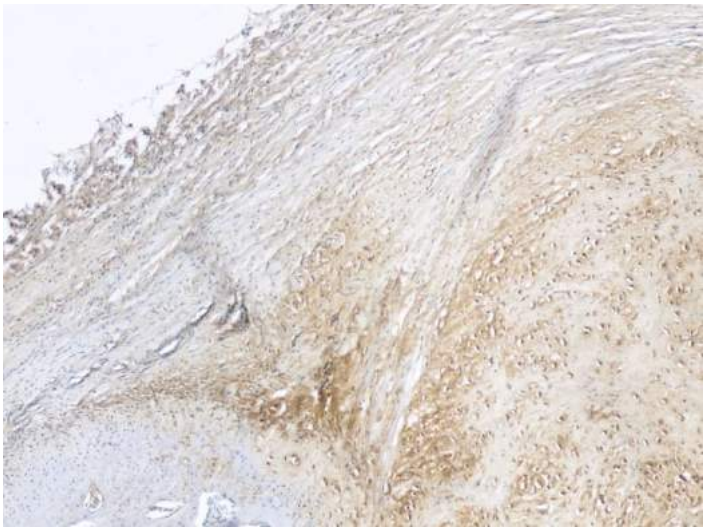

Рис. 5.6. Фотовідбиток гістопрепарату. Дезорганізація сполучнотканинних волокон, зниження інтенсивності забарвлення основної речовини. Перша контрольна група. 8 тижнів. Основний коричневий. Зб. 100.

Таким чином, через вісім тижнів після нанесення ушкодження суглобового гіалінового хряща, при збереженні цілісності субхондральної кісткової платинки, морфологічно не відзначено будь-яких ознак його відновлення (регенерації). Безпосередньо навколо місця ушкодження хрящова тканина також була відсутня. По периферії ж вона мала деструктивно-дегенеративні зміни, зумовлені впливом біомеханічних факторів.

У тварин 2-ї контрольної групи (з ушкодженням субхондральної кісткової пластинки) через вісім тижнів експерименту суглобова поверхня в місці ушкодження була вкрита фіброзною тканиною з великим числом активних фібробластів, колагенових волокон, в тому числі зрілих (фуксинофільних). Волокна розташовувалися переважно паралельно поверхні суглобової ділянки. Вільна поверхня фіброзної тканини була гладкою, проте сама тканина формувала внутрішньосуглобові вирости у вигляді фартуха. У субхондральних ділянках реєстрували клітинні проліферати фібробластів, хондробластів та утворення гомогенного хрящового матриксу між ними. У зонах проліферируючих хондробластів і в матриксі виявлялася інтенсивна альціан-позитивна реакція (рис. 5.7).

У ряді випадків на фоні гомогенного хондромукоїда визначалися зони проліферації низькодиференційованих хондробластів ембріонального типу з великим ядром і вузьким обідком цитоплазми. Іноді ці клітини розташовувалися радіально, іноді хаотично. У центрі клітинних скупчень спостерігалися осередками некробіотичні зміни. В інших ділянках подібні клітинні проліферати були відсутні.

Місцями у фіброзній тканині відзначалися вогнища деструкції (некрозів).

Фіброзна тканини мала добре розвинену судинну мережу на рівні гемомікроциркуляції. Крім того, по периферії місця ушкодження, під фіброзною тканиною виявлялися ділянки як ушкодженого так і збереженого гіалінового хряща. Тобто зазначалося надлишкове (за межі ушкодження

суглобової поверхні) розростання фіброзної тканини. Товщина фіброзної тканини в середньому склала (0,58 ± 0,009) мм.

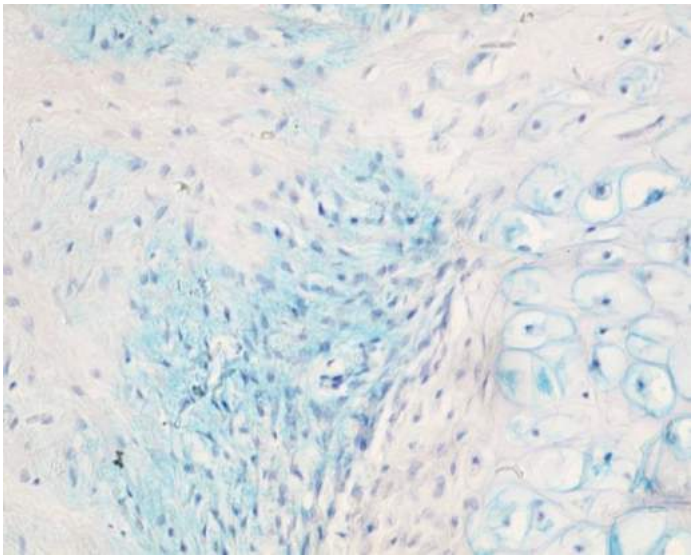

Рис. 5.7. Фотовідбиток гістопрепарату. Вогнищева альціанофілія основної речовини міжклітинного матриксу в ділянці проліферуючих хондробластів. Друга контрольна група. 8 тижнів. Альціановий синій. Зб. 400.

Під тканиною безпосередньо розташовувалася субхондральна кісткова пластинка з нанесеним дефектом. По краях дефекту пластинка була нерівномірно потовщена. Через сам дефект кісткової тканини спостерігали проникнення у новостворену фіброзну тканину гемокапілярів і ретикулярної тканини. В той же час не відбувалося зворотного вростання через дефект фіброзної тканини в міжбалковий кістковий простір (рис. 5.8).

Поряд із зазначеними змінами у двох тварин цієї групи через вісім тижнів експерименту безпосередньо в місці нанесення ушкодження субхондральній кісткової пластинки і навколо нього (в ділянках збереженого глибокого шару хряща) було виявлено новоутворення губчастої кістки по типу кісткового екзостозу, що виступає в суглобову порожнину. Екзостоз був утворений тонкими кістковими балками, між якими розташовувалася мережа

з численних функціонуючих кровоносних капілярів. Товщина його в середньому склала (0,67 ± 0,014) мм (рис. 5.9).

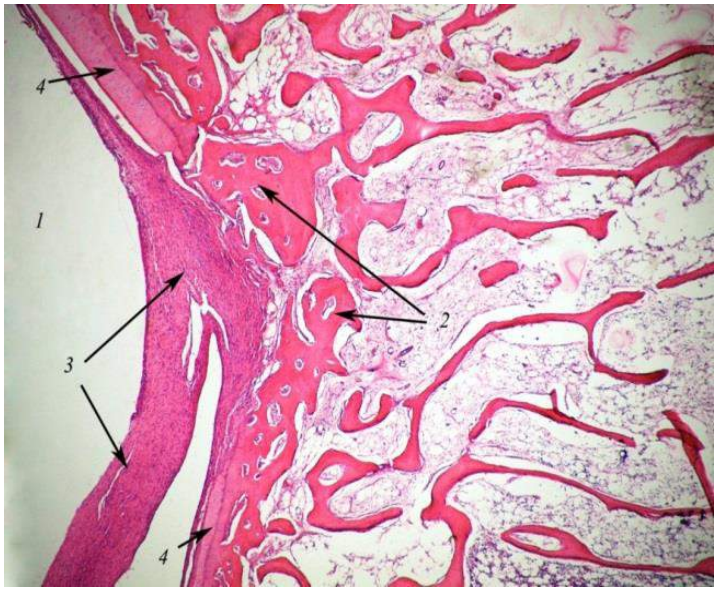

Рис. 5.8. Фотовідбиток гістопрепарату. Загальний вигляд міжвиросткової ділянки надколінної поверхні стегнової кістки в місці ушкодження. 1 – суглобова порожнина, 2 – ушкоджена субхондральна кісткова пластинка, 3 – зріла щільна фіброзна тканина, 4 – гіаліновий хрящ по краях ушкодження. Друга контрольна група. 8-й тиждень експерименту. Гематоксилін та еозин. Зб. 40.

Таким чином, в більшості випадків через вісім тижнів експерименту в місці ушкодження суглобової ділянки відзначалася неповна репаративна регенерація ушкоджених тканин, а саме – надмірне заміщення гіалінового хряща щільною оформленою фіброзною тканиною зі збереженням дефекту кісткової пластинки. Крім того, у 10 % піддослідних тварин на місці ушкодженого хряща, замість хрящової або фіброзної, утворювалася кісткова тканина.

У тварин першої дослідної групи без ушкодження підхрящової пластинки на **2 тиждень** експерименту суглобова ділянка в області травми гіалінового хряща була покрита його фрагментами (залишками) з нерівним

(хвилеподібним) переважно гладким контуром на поперечному зрізі, що безпосередньо розташовувалися на субхондральній кістковій пластинці.

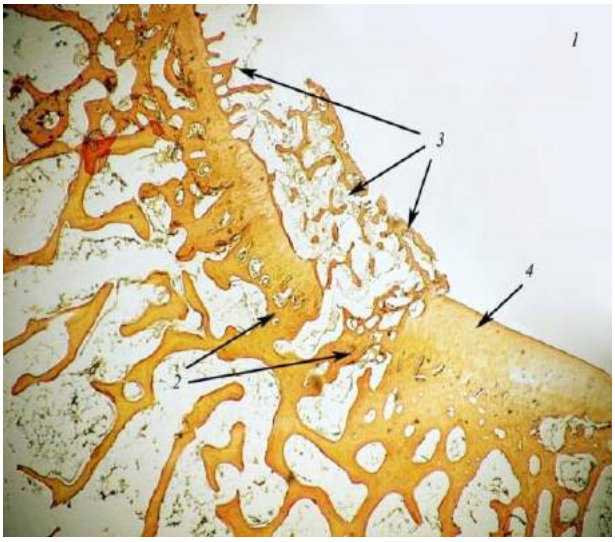

Рис. 5.9. Фотовідбиток гістопрепарату. Загальний вигляд міжвиросткової ділянки надколінної поверхні стегнової кістки в місці ушкодження. 1 – суглобова порожнина, 2 – субхондральна кісткова пластинка, 3 – кістковий внутрішньосуглобовий екзостоз, 4 – збережений гіаліновий хрящ. Друга контрольна група. 8-й тиждень експерименту. Фарбування пікрофуксином за Ван Гізоном. Зб. 40.

Визначалися розмитість зональної структури суглобового хряща: поділ на шари відсутній, клітини розташовані хаотично. Місцями зустрічалися тріщини на всю товщу зовнішнього шару. Останній в основному складався із зони окостеніння хряща і відділявся переривчастою, не скрізь чіткою звивистою базофільною лінією. Лише місцями зберігався частково і його глибокий шар. У цьому шарі відзначалася еозинофілія інтертерріторіального хрящового матриксу. Відповідно і товщина хрящових фрагментів була вкрай нерівномірною і в середньому склала (0,09 ± 0,004) мм, максимально – (0,18 ± 0,006) мм, мінімально – (0,04 ± 0,004) мм. Клітинний компонент у них склав у середньому 4 % загального обсягу, позаклітинний матрикс 96 %. Чисельна щільність хондроцитів склала (614 ± 7,91) мм², а об'ємна щільність

хондроцитів – (1,9 ± 0,1) %. Щільність розташування хондроцитів була достовірно знижена (p< 0,05) в порівнянні з інтактними показниками (табл. 5.1).

Таблиця 5.1

Інтенсивність утворення хрящової тканини в основній дослідній групі

Експериментальні групи / Ознаки	Інтактні тварини	Без видалення підхрящової пластинки (n = 12)			З видаленням підхрящової пластинки (n = 12)		
		2 тижні	4 тижні	8 тижнів	2 тижні	4 тижні	8 тижнів
Товщина гіалінового хряща (мм^2)	0,54 ± 0,016	0,09 ± 0,004	0,2 ± 0,01	-	0,2 ± 0,01	0,27 ± 0,065	0,34 ± 0,06
Товщина фіброзної тканини (мм^2)	-	0,17 ± 0,009	0,26 ± 0,022	0,17 ± 0,009	-	0,35 ± 0,03	-
Позаклітинний матрикс (%)	92	94	93	-	-		89,6± 1,23
Щільність хондроцитів (%)	1630 ± 6,32	614 ± 7,91	410 ± 6,49	-	915 ± 19,1	1041 ± 29,49	1089 ± 95,58
Частка порожніх лакун (%)	0,1	0,9	0,45	-	0,02	0,07 ± 0,01	0,05± 0,018
Частка хондроцитів у складі ізогенних груп (%)	83,3 ± 0,12	43,9 ± 3,19	38,5 ± 1,72	-	45±2,96	71,4 ± 8,16	81,2 ± 3,8%
Сума балів за системою оцінки стану хряща	24	4	6	4	13	16	19

Примітка: *- p < 0,05 в порівнянні з контрольною групою

Товщина фіброзної тканини в середньому склала (0,17 ± 0,009) мм. Частка порожніх лакун – 0,9 % від загальної кількості лакун. Частка хондроцитів в складі ізогенних груп становила (43,9 ± 3,19) % від загальної кількості хондроцитів, середній діаметр самих хондроцитів – (7,3 ± 0, 42) мкм, об'ємна щільність їх ядра – 0,37 ± 0,012. Об'ємна щільність цитоплазми – 0,63 ± 0,021 (в частках одиниці), ядерно-цитоплазматичний індекс в середньому дорівнював 0,53 ± 0,016. Зазначений мінімальний діаметр клітин склав 4,7 мкм, а їхніх ядер 2,6 мкм. Максимальний же діаметр клітин і їхніх ядер склав 16,2 і 6,4 мкм, відповідно. Сума балів за системою гістологічної оцінки стану хряща склала – 4.

У крайових відділах суглобової поверхні зберігалася чітка зональність будови, хрящ мав будову близьку до норми (рис. 5.10).

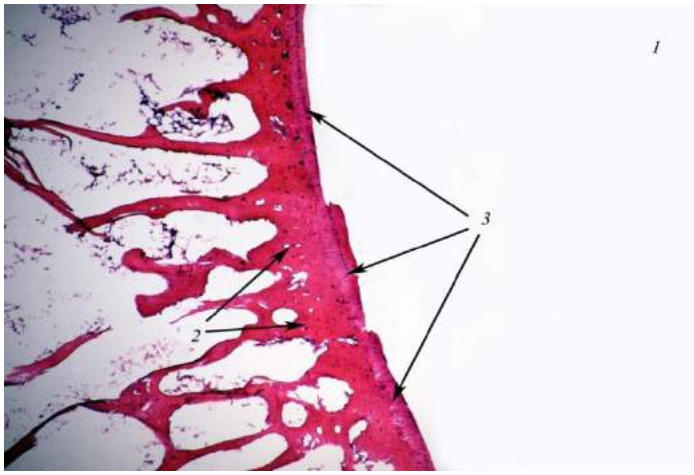

Рис. 5.10. Фотовідбиток гістопрепарату. Загальний вигляд міжвиросткової ділянки надколінної поверхні стегнової кістки в місці ушкодження хряща. 1 – суглобова порожнина, 2 – субхондральна кісткова пластинка, 3 – залишки гіалінового хряща. Перша дослідна група. Другий тиждень експерименту. Гематоксилін та еозин. Зб. 40.

Таким чином, через два тижні експерименту ушкоджений гіаліновий хрящ суглобової поверхні був представлений фрагментами його глибоких відділів і мав виражені деструктивно-дистрофічні зміни, які проявлялися в

порушенні його цілісності, чисельного та якісного стану хондроцитів, еозинофілією хрящового матриксу.

У тварин першої дослідної групи через **чотири** тижні експерименту суглобова поверхня безпосередньо в місці нанесення ушкодження і на віддалі була вогнищево покрита нерівномірно тонкими фрагментами гіалінового хряща (рис. 5.11).

Рис. 5.11. Фотовідбиток гістопрепарату. Загальний вигляд міжвиросткової ділянки надколінної поверхні стегнової кістки в місці ушкодження суглобового хряща. 1 – суглобова порожнина, 2 – субхондральна кісткова пластинка, 3 – осередки гіалінового хряща з ознаками проліферації хондроцитів. Перша дослідна група. 4-й тиждень експерименту. Гематоксилін та еозин. Зб. 100.

Максимальна товщина їх склала – (0,2 ± 0,01) мм. Клітинний компонент в них склав в середньому 7 % загального обсягу, позаклітинний матрикс 93 %. Чисельна щільність хондральних клітин в середньому склала (410 ± 6,49) мм², а об'ємна щільність – (1,2 ± 0,09) %. частка порожніх лакун - 0,45 % від загальної кількості лакун. Частка хондроцитів в складі ізогенних груп становила (38,5 ± 1,72) % від загальної кількості хондроцитів, а об'ємна щільність ядра хондроцитів – (0,49 ± 0,04), об'ємна щільність цитоплазми –

(0,51 ± 0,035) (в частках одиниці), ядерно-цитоплазматичний індекс в середньому дорівнював 1. Середній діаметр хондроцитів був (6,7 ± 0,3) мкм. Максимальний діаметр ядра – (7 ± 0,33) мкм, мінімальний – (3 ± 0,29) мкм.

При цьому в хрящовій тканині відзначалися ознаки деструкції і дегенерації, осередкової гіперплазії і проліферації хондроцитів, а також ділянки повної осифікації хрящової тканини. Цитоплазма більшості хондроцитів була значно вакуолізована. Також виявлялося розволокнення і дезорієнтація колагенових волокон матриксу. Товщина фіброзної тканини в середньому склала (0,26 ± 0,022) мм. Ізогенні групи мали меншу гомогенність, частина хондроцитів в них з ознаками деструкції. А саме такі клітини мали зменшення діаметра, у них не визначалися цитоплазматичні вирости, в ядрах спостерігалася гіперконденсація хроматину. Також була нерівномірно знижена інтенсивність забарвлення основної речовини. Виявлено формування пустот і безклітинних полів. На віддалі від місця ушкодження гіаліновий хрящ зберігав нормальну гістологічну будову (рис. 5.12). Сума балів за системою гістологічної оцінки стану хряща склала – 6.

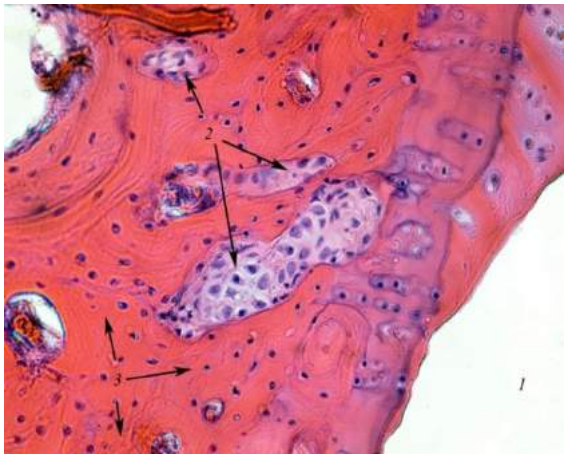

Рис. 5.12. Фотовідбиток гістопрепарату. Фрагмент міжвиросткової ділянки надколінної поверхні стегнової кістки в місці ушкодження суглобового хряща. 1 – суглобова порожнина, 2 – осередки гіалінового хряща з ознаками проліферації хондроцитів в субхондральній кісткової пластинці (3). Перша дослідна група. 4-й тиждень експерименту. Гематоксилін та еозин. Зб. 400.

Таким чином, через 4 тижні експерименту відзначалася подальша деструкція і деградація залишків суглобового гіалінового хряща при наявності невеликих його ділянок з ознаками гіперплазії хондральних клітин. Наявність ділянок з ознаками потенційної регенерації ми пов'язуємо з PRP-стимуляцією.

У тварин першої дослідної групи через **вісім** тижнів експерименту суглобова поверхня в місці нанесення ушкодження і по його периферії була, практично, позбавлена хрящового покриття. Дно утвореного дефекту було представлене збереженою субхондральною кістковою пластинкою. У цьому місці сама пластинка була дещо потовщена, мала дрібно хвилясту вільну поверхню, з одиничними неглибокими тріщинами, зміною архітектоніки у вигляді нерівномірного розташування і величини гаверсових каналів. У деяких випадках на кістковій пластинці виявлялися поверхнево розташовані, погано фіксовані до кісткової поверхні невеликі фрагменти хряща півмісяцевої форми на поперечному зрізі (рис. 5.13).

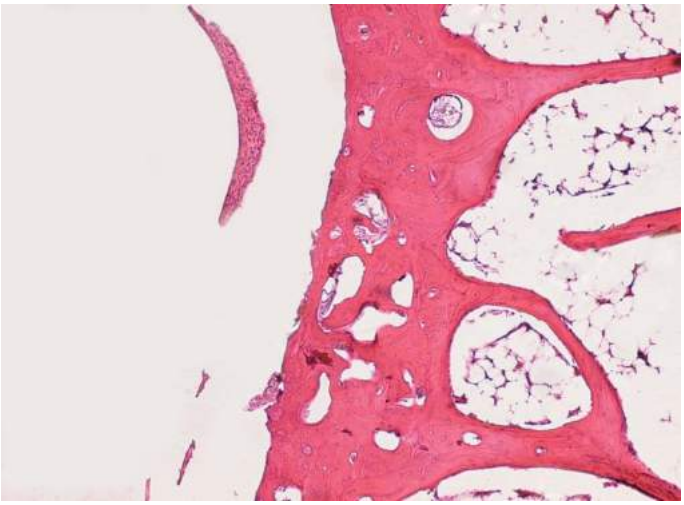

Рис. 5.13. Фотовідбиток гістопрепарату. Загальний вигляд міжвиросткової ділянки надколінної поверхні стегнової кістки в місці ушкодження: 1 – суглобова порожнина, 2 – збережена субхондральна кісткова пластинка з вогнищевою зміною архітектоніки, 3 – фіброзований фрагмент збереженої хрящової тканини. Перша дослідна група. 8-й тиждень експерименту. Гематоксилін та еозин. Зб 100.

При цьому хрящ відрізнявся нерівномірним розташуванням, зменшенням в розмірах округлих і сплощених хондроцитів без цитоплазматичних виростів і з базофільним щільним ядром. Замість базофільного гомогенного хрящового матриксу визначалися колагенові волокна з поодинокими фібробластами, орієнтовані уздовж поверхні суглобової ділянки. Товщина фіброзної тканини в середньому склала (0,17 ± 0,009) мм.

На віддалі від місця ушкодження гіаліновий хрящ, в основному, зберігав нормальну гістологічну будову.

Таким чином, через вісім тижнів в місці нанесення ушкодження суглобового гіалінового хряща і перифокально, незважаючи на застосування PRP-стимуляції і наявність в попередньому терміні ознак потенційної регенерації, морфологічно відзначено практично повне руйнування залишків хрящової тканини, без ознак її відновлення. Безпосередньо навколо місця ушкодження хрящова тканина також була відсутня. Збережені незначні фрагменти хряща зазнали значних деструктивно-дегенеративні зміни з його фіброзом.

На **14-ту** добу експерименту у тварин **другої дослідної групи** з ушкодженням субхондральної пластинки гістологічно суглобова ділянка в місці ушкодження була у вигляді новоствореного суглобового покриття з молодої хрящової тканини. На поперечному зрізі воно мало вигляд пластинки товщиною 0,2 ± 0,021 мм, з хвилястою гладкою поверхнею, амфофільним міжклітинним матриксом (рис. 5.14). Достовірно розділити хрящ на шари не надавалося можливим.

Чисельна щільність хондроцитів в останньому склала (915 ± 19,1) клітин в мм², а об'ємна щільність їх - об'ємна щільність хондроцитів – (12,9 ± 0,82) %. Частка порожніх лакун - 0,02 % від загальної кількості лакун. Частка хондроцитів в складі ізогенних груп становила (45 ± 2,96) % від загальної кількості хондроцитів, діаметр самих хондроцитів склав в середньому (6 ± 0,51) мкм, об'ємна щільність їх ядра – 4,5 ± 0,18, об'ємна щільність

цитоплазми – 5,4 ± 0,34, ядерно-цитоплазматичний індекс в середньому дорівнював 0,8.

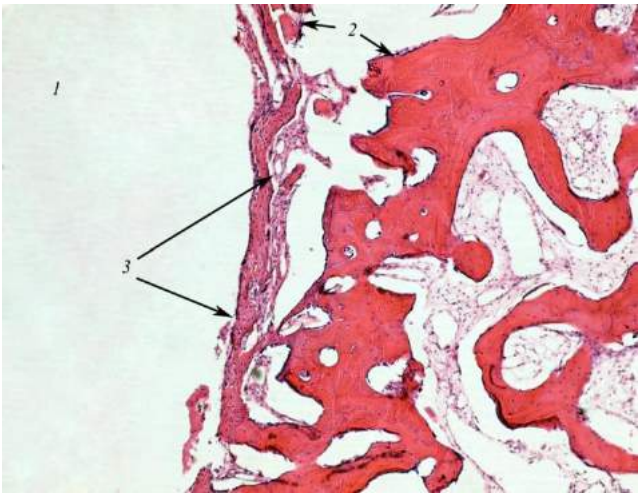

Рис. 5.14. Фотовідбиток гістопрепарату. Загальний вигляд міжвиросткової ділянки надколінної поверхні стегнової кістки в місці ушкодження. 1 – суглобова порожнина, 2 – ушкоджена субхондральна кісткова пластинка, 3 – тонка пластинка новоутвореного гіалінового хряща. Друга дослідна група. 2-й тиждень експерименту. Гематоксилін та еозин. Зб. 100.

Зазначений мінімальний діаметр клітин склав 4 мкм, а їхніх ядер 2 мкм. Максимальний діаметр клітин і їх ядер склав 14 і 6 мкм, відповідно. Кровоносні судини в гіаліновому хрящі відсутні. У той же час на більшому протязі безпосередньо під ним, а також у міжбалкових просторах розташовувалися численні судини гемомікроциркуляції з ретикулярними волокнами (по типу грануляційної тканини). Щільність судин, в середньому, становила (820 ± 15,68) мм². Субхондральна зона являла собою кісткову пластинку з компактної кістки, що заново формувалась, з ділянками звапнілого хряща, а також з невеликого числа зрілих кісткових балок.

Таким чином, через 2 тижні експерименту в місці ушкодження тканин суглобової поверхні визначалося наявність тонкого молодого хряща, розташованого на грануляційній тканині з великим числом гемокапілярів. У

свою чергу, формування грануляційної тканини тісно пов'язане з ушкодженням кісткової пластинки і є проявом пристосувальних реакцій в єдиному процесі відновлення ушкодженого скелета.

У 40 % тварин 2-ї дослідної групи через **чотири** тижні експерименту гістологічно слабо увігнута суглобова поверхня в місці ушкодження на більшому протязі була покрита хрящем складної будови (рис. 5.15).

У ньому поєднувалися як ознаки волокнистого (в зовнішніх відділах), так і гІалІнового. Поверхня хряща була гладкою, практично рівною. Товщина хряща в центральній частині суглобової ділянки склала (0,52 ± 0,04) мм, волокнистого – (0,35 ± 0,03) мм, гіалінового – (0,27 ± 0,065) мм.

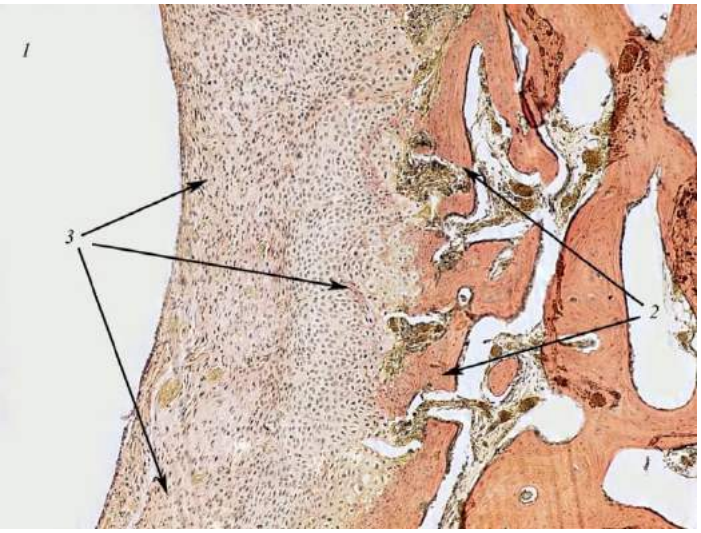

Рис. 5.15. Фотовідбиток гістопрепарату. Загальний вигляд міжвиросткової ділянки надколінної поверхні стегнової кістки в місці ушкодження. 1 – суглобова порожнина, 2 – ушкоджена субхондральна кісткова пластинка зі сформованими кістковими балками, 3 – новостворений хрящ. Друга дослідна група. 4-й тиждень експерименту. Фарбування пікрофуксином за Ван Гізоном. Зб. 100.

Таким чином, морфологічно в хрящі можна було виділити наступні особливості будови: а) поверхневий (зовнішній) шар, відокремлений від суглобової порожнини щільно розташованими в один-два шари сплощеними

клітинами фібробластичного ряду, був представлений щільною оформлення фіброзної тканиною. Пучки колагенових волокон її були орієнтовані паралельно один одному і поверхні суглобової поверхні. Ближче до суглобової щілини між волокнами розташовуються ланцюжками фібробласти, повнокровні кровоносні судини. Тут же виявляються невеликі ділянки мезенхімоподібної тканини. У міру віддалення від вільної поверхні щільність волокон зменшується, між ними, замість фібробластів, розташовуються хрящові клітини; б) поступово поверхневий шар переходив в глибокий, де мав місце типовий суглобової гіаліновий хрящ зі слабо базофільним матриксом і зональним розташуванням хондроцитів (рис. 5.16). В зоні новоутвореного гіалінового хряща реєструвалося інтенсивне забарвлення основної речовини основним коричневим, що свідчило про відновлення функціональних властивостей хондроцитів (рис. 5.17).

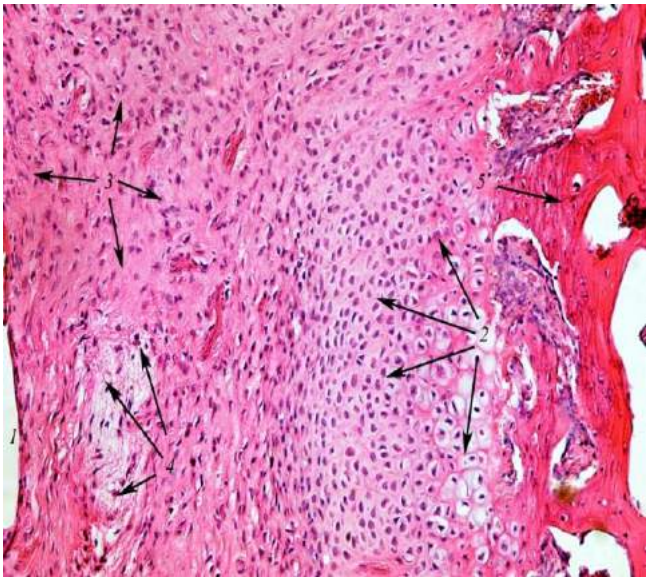

Рис 5.16. Фотовідбиток гістопрепарату. Фрагмент міжвиросткової ділянки надколінної поверхні стегнової кістки в місці ушкодження. 1 – суглобова порожнина, 2 – новостворений зрілий гіаліновий хрящ, 3 – волокнистий хрящ, 4 – острівці мезенхімоподібної тканини, 5 – ушкоджена субхондральна кісткова пластинка. Друга дослідна група. 4-й тиждень експерименту. Гематоксилін та еозин. Зб. 200.

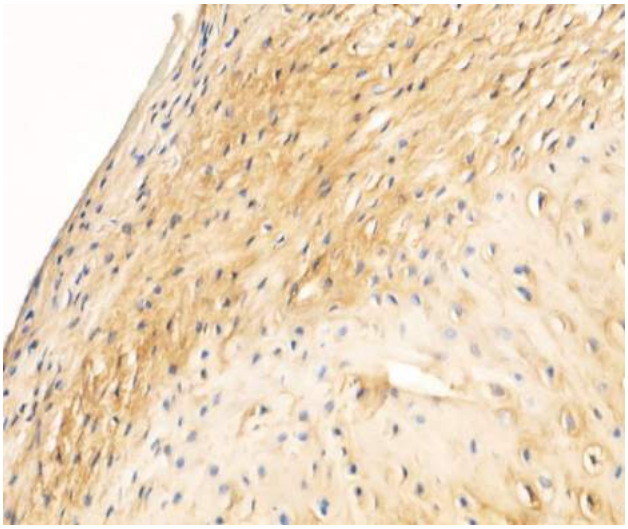

Рис. 5.17. Фотовідбиток гістопрепарату. Інтенсивне забарвлення основної речовини міжклітинного матриксу. Друга дослідна група. 4 тижня. Основний коричневий. Зб. 200.

Чисельна щільність хондроцитів в останньому склала (1041 ± 102,23) клітин в мм², об'ємна щільність хондроцитів – (19,5 ± 1,92) %, частка порожніх лакун – (0,07 ± 0,01) % від загальної кількості лакун. Частка хондроцитів в складі ізогенних груп становила (71,4 ± 8,16) % від загальної кількості хондроцитів. В середньому діаметр самих хондроцитів становив (11 ± 1,5) мкм, об'ємна щільність їх ядра – 2 ± 0,42, об'ємна щільність цитоплазми – 1 ± 0,25, ядерно-цитоплазматичний індекс в середньому дорівнював 2:1. Зазначений мінімальний діаметр клітин склав 3 мкм, а їх ядер 2 мкм, максимальний діаметр клітин і їх ядер склав 15 і 10 мкм, відповідно. У значній кількості спостерігалися прямі і непрямі ознаки розподілу хондроцитів (двоядерні клітини, тісні клітинні пари тощо). Кровоносні судини в гіаліновому хрящі відсутні.

Субхондральна кісткова пластинка не була до кінця відновлена, безпосередньо прилягала до слабо вираженої зони кальцифікації гіалінового хряща, складалася зі сформованих зрілих кісткових балок.

Таким чином, вивчення гістологічних препаратів показує, що PRP-індукована регенерація ушкоджених тканин суглобової поверхні через 4

тижні експерименту призводить до закриття наявного дефекту хрящової тканини за допомогою регенерату, що поєднує в собі ознаки як волокнистого, так і типового гіалінового хряща. Відновлення субхондральної кісткової пластинки відбувається через утворення губчастої кістки і до зазначеного терміну ще повністю не завершено. При цьому ще зберігається зв'язок утвореної хрящової тканини з міжбалковими просторами, що, на нашу думку, сприяє її подальшому дозріванню і диференціюванню.

У більшості тварин 2-ї дослідної групи через **вісім** тижнів експерименту гістологічно увігнута суглобова поверхня в місці ушкодження на більшому протязі була покрита регенератом, що представляє собою гіаліновий хрящ. Хрящ мав хвилясту гладку поверхню, без тріщин і фібриляцій (рис. 5.18).

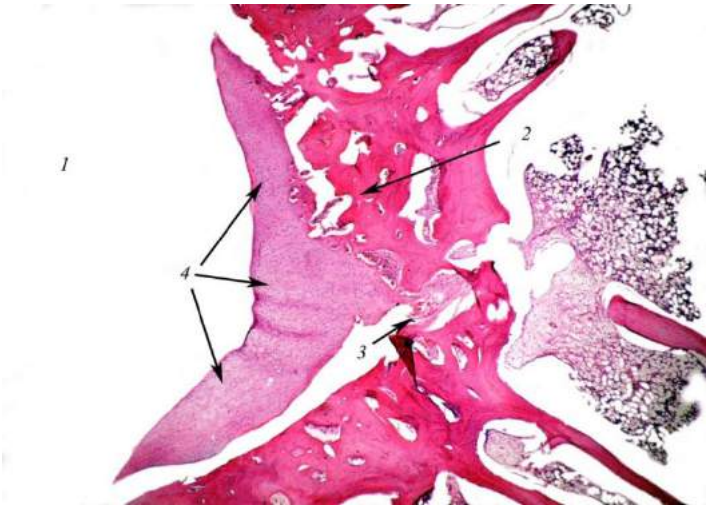

Рис. 5.18. Фотовідбиток гістопрепарату. Загальний вигляд міжвиросткової ділянки надколінної поверхні стегнової кістки в місці ушкодження. 1 – суглобова порожнина, 2 – ушкоджена субхондральна кісткова пластинка з компактною кістковою тканиною і збереженим її дефектом (3), 4 – новостворений хрящ. Друга дослідна група. 8-й тиждень експерименту. Гематоксилін та еозин. Зб. 40.

Товщина хряща в центральній частині суглобової поверхні склала (0,34 ± 0,06) мм. Клітинний компартмент в ньому склав в середньому (10,4 ±

1,23) % загального обсягу, слабобазофільний позаклітинний матрикс – (89,6 ± 1,23) %. Морфологічно в хрящі можна було виділити наступні зони: а) поверхневий шар, відокремлений від суглобової порожнини тонкою безклітинною еозинофільною пластинкою, в якому виявлялися поодинокі плоскі хондроцити, б) середній шар з округлими і овальними хондроцитами, що розташовуються в складі ізогенних груп відносно рівномірно, в) глибокий шар, де хондроцити починали формувати колонки. Субхондральна кісткова пластинка безпосередньо прилягала до глибокої зони (зона кальцифікації чітко не візуалізувалася). Чисельна щільність хондроцитів в регенераті склала (1089 ± 95,58) клітин в мм². Частка порожніх лакун – (0,05 ± 0,018) % від загальної кількості лакун. Частка хондроцитів в складі ізогенних груп становила (81,2 ± 3,8) % від загальної кількості хондроцитів, Середній діаметр хондроцитів склав (10 ± 1,4) мкм, об'ємна щільність їх ядра – 2 ± 0,38, об'ємна щільність цитоплазми – 3 ± 0,4, ядерно-цитоплазматичний індекс в середньому рівнявся 2:3. Зазначений мінімальний діаметр клітин склав 5 мкм, а їх ядер – 3 мкм. Максимальний діаметр клітин і їх ядер склав 15 і 5 мкм відповідно. Кровоносні судини в хрящовій тканині були відсутні (рис. 5.19).

У субхондральній кістковій пластинці зберігався нанесений дефект. По краях дефекту була досить зріла кісткова тканина з формуванням компактної кісткової пластинки. За допомогою самого дефекту зберігався контакт ретикулярної тканини кістковомозкових просторів з хрящовим регенератом.

У той же час, в двох випадках на більшому протязі суглобова поверхня в області ушкодження була покрита зрілим гіалінових хрящем і частково фіброзної тканиною з невеликими фокусами (кластерами) сплощених хондроцитів. Фіброзна тканина не тільки закривала дефект кісткової пластинки, але і покривала гіаліновий хрящ в зоні ушкодження. У самому хрящі, в в глибокому (і навіть в середньому) його шарі і зоні кальцифікації зазначалося активне формування губчастої кістки. Тобто мало місце утворення внутрішньосуглобового кістково-хрящового екзостозу (рис. 5.20).

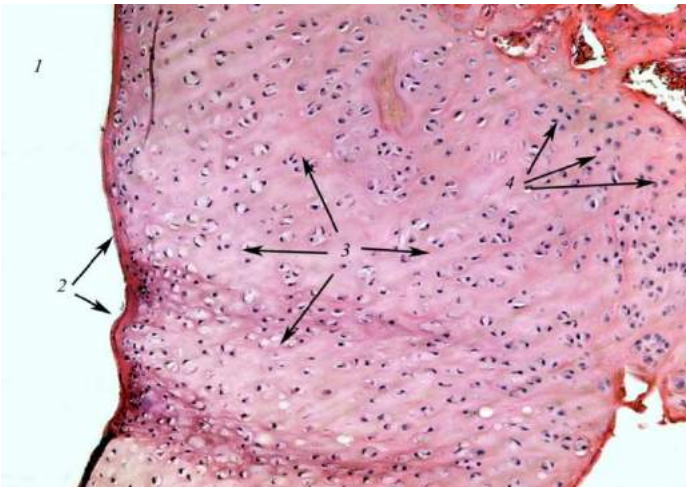

Рис. 5.19. Фотовідбиток гістопрепарату. Фрагмент новоутвореного хряща міжвиросткової ділянки надколінної поверхні стегнової кістки в місці ушкодження. 1 – суглобова порожнина, 2 – поверхневий шар хряща, 3 – середній шар хряща, 4 – глибокий шар зі сформованими колонками з хондроцитів. Друга дослідна група. 8-й тиждень експерименту. Гематоксилін та еозин. Зб. 200.

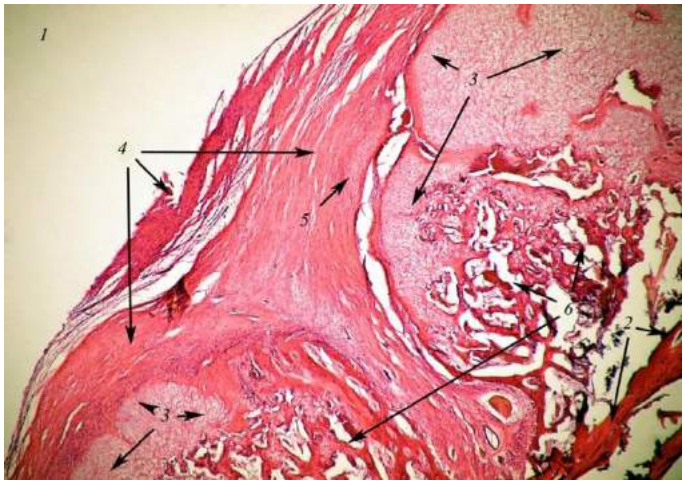

Рис 5.20. Фотовідбиток гістопрепарату. Загальний вигляд міжвиросткової ділянки надколінної поверхні стегнової кістки в місці ушкодження. 1 – суглобова порожнина, 2 – ушкоджена субхондральна кісткова пластинка, 3 – гіаліновий хрящ, 4 – фіброзна тканина з кластерами сплощених хондральних клітин (5), 6 – заміщення гіалінового хряща губчастою кісткою. Друга дослідна група. 8-й тиждень експерименту. Гематоксилін та еозин. Зб. 40.

Таким чином, гістологічний аналіз отриманих результатів експерименту показує, що в більшості випадків PRP - індукована регенерація хряща гіалінового типу через 8 тижнів призводить до значного відновлення хрящової пластинки суглоба. У регенераті виявляється його органотипічність, хрящові клітини різних типів і різного ступеня диференціювання розташовуються як в нормальному суглобовому хрящі інтактних тварин. У той же час, візуально не визначалася зона кальцифікації і базофільна лінія, були відсутні чіткі колонки хондроцитів в глибшому шарі. Все це вказує, що регенерат на цій стадії ще повністю не досяг рівня диференціювання суглобового хряща.

Загалом, на підставі патоморфологічного вивчення дослідного матеріалу, можна зробити висновок, що вираженість деструктивних змін і регенеративні можливості ушкодженого суглобового гіалінового хряща, істотно і очікувано, залежать від ступеня і глибини самого ушкодження, стану субхондральної кістки, а також наявності зовнішнього, по відносини до хряща, потенціювання.

Так, репарація і зміни суглобового гіалінового хряща в поєднанні з PRP- стимуляцією були найбільш наближені до процесу його інтенсивного природного росту лише у випадках порушення цілісності субхондральної кісткової пластинки. Без PRP-стимуляції, навіть у випадках порушення цілісності субхондральної кісткової пластинки, на місці ушкодженого хряща утворюється фіброзна або кісткова тканина, що не є оптимальним морфологічним субстратом для функціональної реабілітації.

У результаті виконаного дослідження можна зробити висновки:

– У разі ушкодження суглобової поверхні без втягнення субхондрольної пластинки регенерація практично не спостерігається.

– У разі застосування плазми, збагаченої тромбоцитами, без ушкодження субхондральної пластинки відбувається слабкий регенераторний потенціал.

– Перфорація субхондральної пластинки при повношарових

дефектах хряща забезпечує утворення волокнистого регенерату, іноді навіть з ознаками гіперрегенерації.

– У випадках ушкодження субхондральної пластинки плазма проявила модуляторний ефект з високим регенераційним потенціалом та відновленням більше 50 % хрящової поверхні в порівнянні з групою контролю ($p < 0,05$).

За матеріалами розділу опубліковано:

[2] Вернигородський, С. В., & **Рибінський, М. В.** (2017). Застосування основного коричневого для експериментальної оцінки регенерації гіалінового хряща. *Вісник морфології*, *2*, 178-181.

[3] Вернигородський, С. В., & **Рибінський, М. В.** (2018). Спосіб мікроскопічної оцінки інтенсивності регенерації хрящової тканини при пошкодженні субхондральної пластинки в експерименті. Патент № 123484 UA, МПК G01N 33/48 (2006.01).

[4] Вернигородський, С. В., Фіщенко, О. В., & Рибінський, М. В. (2017). Регенерація повношарових хрящових дефектів у експериментальній моделі під впливом PRP–стимуляції. *Матеріали науково-практичної конференції «Прикладні аспекти морфології», 21-22 вересня 2017 р., Вінниця*, 44-46.

[5] Вернигородський, С. В., Фіщенко, О. В., & **Рибінський, М. В**. (2017). Регенерація повношарових дефектів хряща в експериментальній моделі під впливом збагаченої тромбоцитами плазми. *Ортопедия, травматология и протезирование*, *4*, 73-79. doi: https://doi.org/10.15674/0030-59872017473-79.

[15] Рибінський, М. В. (2017). Макроскопічна характеристика хрящового регенерату за умови впливу збагаченої тромбоцитами плазми. *Теорія і практика сучасної науки (частина III): матеріали II Міжнародної науково-практичної конференції м. Київ, 15-16 червня 2017,* Київ, 24-26.

[18] Фіщенко, В. О., **Рибінський, М. В.**, Фіщенко, О. В., & Леськів, Б. Б. (2017). Попередня макроскопічна оцінка репаративного

хондрогенезу під впливом збагаченої тромбоцитами плазми в експериментальній моделі. *Вісник морфології*, *1* (23), 19-23. Режим доступу: http://nbuv.gov.ua/UJRN/Vismorf_2017_23_1_7.

РОЗДІЛ 6
УДОСКОНАЛЕННЯ ДІАГНОСТИКИ ТА МЕТОДИКИ ЛІКУВАННЯ ПАЦІЄНТІВ ІЗ ГОНАРТРОЗОМ І-ІІ СТАДІЇ ТА ЛОКАЛЬНИМИ ХРЯЩОВИМИ ДЕФЕКТАМИ ЗІ ЗАСТОСУВАННЯМ ЗБАГАЧЕНОЇ ТРОМБОЦИТАМИ ПЛАЗМИ

У цьому розділі представлено результати комплексного клінічного оцінювання застосування збагаченої тромбоцитами плазми в післяопераційному періоді пацієнтів з дефектами суглобового хряща. Дослідження в першу чергу спрямоване на первинну оцінку небажаних явищ, пов’язаних із локальним застосуванням збагаченої тромбоцитами плазми в післяопераційному періоді.

Результати первинного морфологічного аналізу експериментального матеріалу дозволили екстраполювати теоретичний сенс методики лікування та застосувати у пацієнтів з локальними дефектами хряща колінного суглоба в післяопераційному періоді кістково – мозкової стимуляції.

Розроблена нами методика лікування локальних хрящових дефектів колінного суглоба за допомогою аутологічної збагаченої тромбоцитами плазми була апробована та впроваджена в практику лікування пацієнтів із ушкодженнями хряща колінного суглоба.

6.1 Роль та значення МРТ для оцінювання стану хрящової тканини колінного суглоба після хірургічного лікування

МРТ–контроль наявності регенерату в ділянці проведення операцій кістково-мозкової стимуляції проводився не раніше 3 місяців після виконаного оперативного втручання (n = 18). В більшості випадків у основній групі визначається утворення регенерату нижче рівня навколишнього хряща, гомогенної структури з ізоінтенсивним або помірно гіперінтенсивним сигналом.

Клінічний приклад

Пацієнт Б., 53 років, історія хвороби № 1509, Перебував на стаціонарному лікуванні в хірургічному відділенні Вінницького обласного клінічного госпіталю ветеранів війни з 23.03.2016 по 24.03.2016. Діагноз: Правобічний гонартроз II. Хондроматоз. Хрящовий дефект медіального виростка правої великогомілкової кістки III ст.

Хворим вважає себе протягом 6 місяців. За останній місяць стан погіршився, біль у суглобі значно збільшився.

При надходженні пред'являв скарги: на болі в області правого колінного суглоба, що посилювався під час ходьби, виражену крепітацію в суглобі з періодичними блокадами.

При огляді: помірний набряк правого колінного суглоба. Біль при пальпації правого колінного суглоба по медіальній поверхні. Активні і пасивні руху в правому колінному суглобі незначно обмежені через болі за рахунок згинання. Виражена крепітація при рухах у суглобі. Чутливих порушень немає. Функціональний стан колінного суглоба за опитувальником KOOS до операції оцінено в 58 балів за шкалою болю, 62 бали за шкалою симптомів, 62 бали за шкалою функції та повсякденної діяльності.

У плановому порядку 23.03.2016 виконана операція: артроскопія правого колінного суглоба, видалення хондромних тіл з порожнини суглоба, абразивна хондропластика хрящового дефекту медіального виростка правої в/гомілкової кістки (рис. 6.1).

Післяопераційний період протікав гладко. Шви зняті на 12-у добу після операції. Пересувався на милицях без навантаження оперованої кінцівки 4 тиж.

Отримував лікування: дексаром, трамадол, бліцеф, цикло-3-форт, комплекс реабілітаційного лікування.

Після операції хворому проведено евакуацію вмісту суглоба на 7 та 14 добу з введенням аутологічної збагаченої тромбоцитами плазми. Загальний стан в період проведення лікування без особливостей.

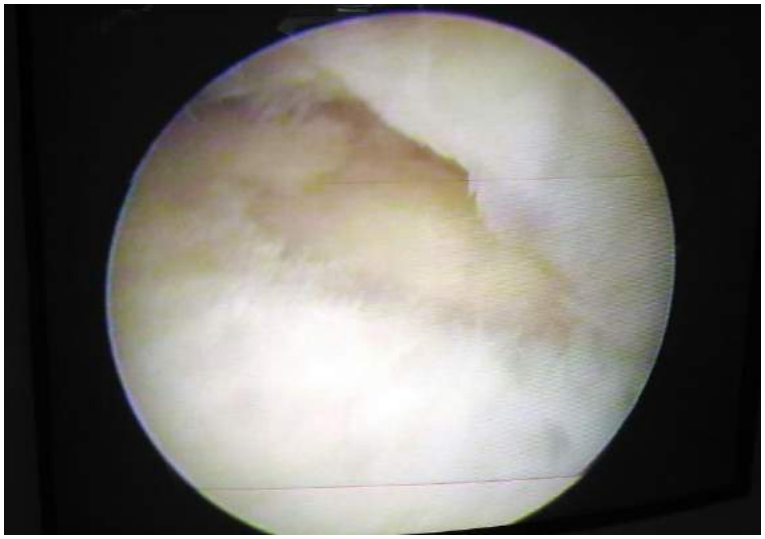

Рис. 6.1. Артроскопія колінного суглоба хворого Б., 53 років, історія хвороби № 1509 . Хрящовий дефект медіального виростка великогомілкової кістки III стадії.

Функціональний стан кульшового суглоба за опитувальником KOOS через 3 місяці після виконання операції - артроскопії, оцінено в 88 балів за шкалою болю, у 94 бали – за шкалою симптомів та у 90 балів за шкалою функції та повсякденної діяльності. МРТ-контроль через 3 місю виявив ознаки регенерації хрящової тканини (рис. 6.2).

Клінічний приклад 2

Пацієнтка О., 53 роки, історія хвороби № 2272, перебувала на стаціонарному лікуванні в хірургічному відділенні Вінницького обласного клінічного госпіталю ветеранів війни з 11.05.2016 по 12.05.2016. Діагноз: Застаріле ушкодження медіального меніску лівого колінного суглоба. Лівобічний гонартроз II. Хрящовий дефект латерального виростка лівої стегнової кістки III ст.

Хворою вважає себе протягом 2 місяців після того, як травмувалася під час присідання. При надходженні пред'являла скарги: на болі в області лівого колінного суглоба, неможливість повністю розігнути ногу. При огляді: помірний набряк правого колінного суглоба. Біль при пальпації в проекції

медіального виростка лівої стегнової кістки та медіальної суглобової щілини. Позитивні симптоми McMurrey та Steinman. Пасивне розгинання обмежене.

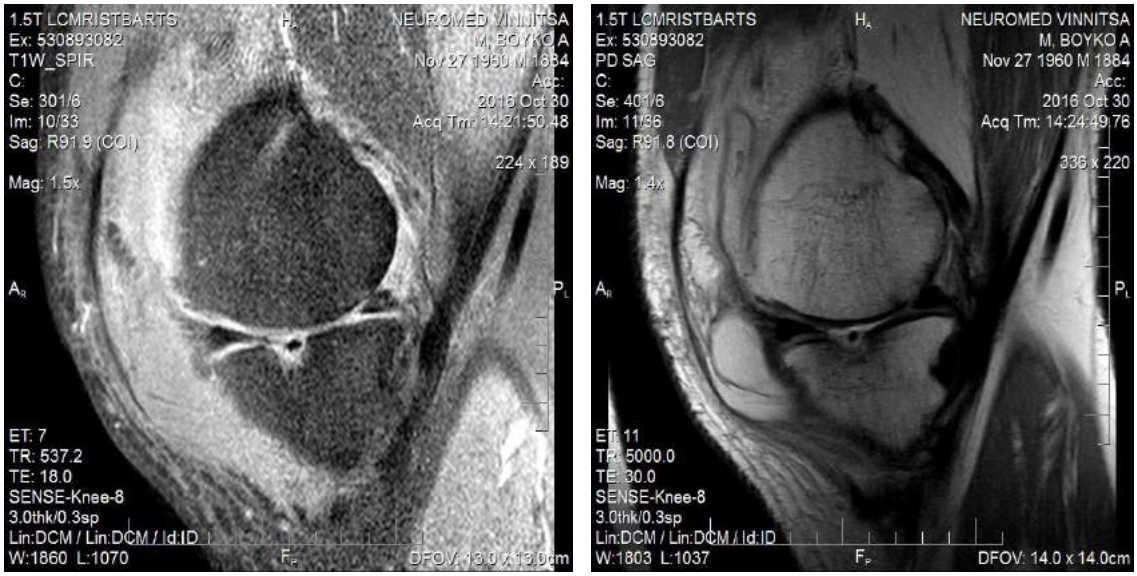

Рис. 6.2. МРТ правого колінного суглоба пацієнта О., 53 років, історія хвороби № 1509. Фіброзно-хрящовий регенерат заповнює дефект нижче рівня навколишнього суглобового хряща. Інтеграція регенерату із прилеглою крайовою зоною простежується на усіх зрізах. Поверхня регенерату інтактна, структура – гетерогенна. Спостерігається незначний склероз та набряк підлеглої субхондральної кістки (субхондральна пластинка усунута хірургічно). Відмічається осумкований внутрішньосуглобовий випіт.

Функціональний стан колінного суглоба за опитувальником KOOS до операції оцінено в 66 балів за шкалою болю, 60 балів за шкалою симптомів, 62 бали за шкалою функції та повсякденної діяльності.

У плановому порядку 11.05.2016 виконана операція: артроскопія лівого колінного суглоба, резекція переднього рогу медіального меніску, субхондральна тунелізація хрящового дефекту латерального виростка лівої стегнової кістки (рис. 6.3). Післяопераційний період протікав гладко. Шви зняті на 12-у добу після операції. Пересувався на милицях без навантаження оперованої кінцівки 6 тиж. Отримувала лікування: дексаром, трамадол, бліцеф, цикло-3-форт, комплекс реабілітаційного лікування. Після операції

хворій проведено евакуацію вмісту суглоба на 7, 14 та 21 добу з введенням аутологічної збагаченої тромбоцитами плазми. Загальний стан в період проведення лікування без особливостей.

Рис. 6.3. Артроскопія колінного суглоба хворої О., 53 роки, історія хвороби № 2272. Хрящовий дефект латерального виростка стегнової кістки III ст.

Функціональний стан кульшового суглоба за опитувальником KOOS через 3 місяці після виконання операції - артроскопії, оцінено в 90 балів за шкалою болю, у 82 бали – за шкалою симптомів та у 80 балів за шкалою функції та повсякденної діяльності. МРТ-контроль через 3 місю виявив ознаки регенерації хрящової тканини (рис. 6.4).

Клінічий приклад 3

Пацієнт М., 45 років, історія хвороби № 1306. Перебував на стаціонарному лікуванні в хірургічному відділенні Вінницького обласного клінічного госпіталю ветеранів війни з 14.04.2017 по 15.04.2017. Діагноз: Правобічний гонартроз II. Хрящовий дефект медіального виростка лівої стегнової кістки III ст.

При надходженні пред'являв скарги: на болі в області правого колінного суглоба, неможливість повністю розігнути ногу. При огляді: помірний набряк

правого колінного суглоба. Біль при пальпації в проекції медіального виростка лівої стегнової кістки. Біль при пальпації правого колінного суглоба по медіальній поверхні. Активні і пасивні руху в правому колінному суглобі помірно обмежені через болі за рахунок згинання. Функціональний стан колінного суглоба за опитувальником KOOS до операції оцінено в 54 бали за шкалою болю, 60 балів за шкалою симптомів, 55 бали за шкалою функції та повсякденної діяльності.

Рис. 6.4. МРТ правого колінного суглоба пацієнтки О., 53 роки, історія хвороби № 2272. Субхондральне утворення фіброзного регенерату, що заповнює ложе дефекту на рівні суглобового хряща, поверхня регенерату інтактна, структура – гетерогенна.

У плановому порядку 14.04.2017 виконана операція: артроскопія правого колінного суглоба, субхондральна тунелізація хрящового дефекту медіального виростка лівої стегнової кістки (рис. 6.5). Післяопераційний період протікав гладко. Шви зняті на 12-у добу після операції. Пересувався на милицях без навантаження оперованої кінцівки 6 тиж. Отримувала лікування: дексаром, трамадол, бліцеф, цикло-3-форт, комплекс реабілітаційного лікування. Після операції хворій проведено евакуацію вмісту суглоба на 7, 14 та 21 добу з введенням аутологічної збагаченої тромбоцитами плазми. Загальний стан в період проведення лікування без

особливостей. Функціональний стан кульшового суглоба за опитувальником KOOS через 3 місяці після виконання операції - артроскопії, оцінено в 82 бали за шкалою болю, у 75 балів – за шкалою симптомів та у 73 бали за шкалою функції та повсякденної діяльності. МРТ контроль через 3 міс виявив ознаки регенерації хрящової тканини (рис. 6.6).

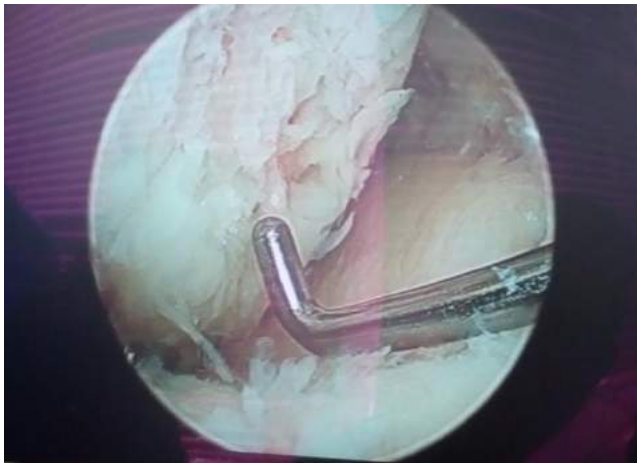

Рис. 6.5. Артроскопія колінного суглоба хворого М., 45 років, історія хвороби № 1306. Хрящовий дефект медіального виростка стегнової кістки III ст.

Рис. 6.6. МРТ правого колінного суглоба пацієнта М., 45 років, історія хвороби № 1306. Утворення фіброзно-хрящового регенерату, що заповнює дефект на рівні навколишнього суглобового хряща. Інтеграція регенерату із навколишньою крайовою зоною простежується на усіх зрізах. Поверхня регенерату інтактна, структурна – дещо гетерогенна. Спостерігається виражена реакція субхондральної кістки.

6.2 Удосконалення методики лікування хворих із гонартрозом I-II стадії та локальними хрящовими дефектами за допомогою збагаченої тромбоцитами плазми

Пацієнтам основної групи під час артроскопічного оперативного втручання проводився шейвінг країв і основи хрящового дефекту та один з методів кістково-мозкової стимуляції – мікропереломи, субхондральна тунелізація, абразивна хондропластика.

Подальше лікування включало застосування локальних ін’єкцій збагаченої тромбоцитами плазми у визначені проміжки часу післяопераційного періоду.

Терапія факторами росту здійснюється з 7-денними перервами, починаючи з дня оперативного лікування. Кількість ін’єкцій визначається індивідуально від 2 до 5 (рис 6.7).

Рис. 6.7. Схематичне зображення плану лікування пацієнтів.

Вибір часу уведення, кратності та проміжків між уведеннями не були випадкові. Первинний гемартроз, що виникає на першу добу після артроскопічного лікування колінного суглоба, маючи велику кількість факторів росту забезпечує, по суті, такий самий ефект дії, як і введення факторів росту ззовні. Тому не можна недооцінювати дію вже наявних факторів росту, тривалість якої в середньому продовжується 7 діб. Це є першим теоретичним підґрунтям.

Ліквідація гемартрозу на першу добу після операції негативно впливає на формування регенерату в зоні хрящового дефекту. Виконання пункції суглоба дуже часто призводить до «вакуум-ефекту» з руйнацією або повним відділенням згустку з ложа хрящового дефекту, який є фібриновою основою (або матрицею) для наступного проникнення мультипотентних стовбурових клітин кісткового мозку у регенерат. Тому клінічно необхідна пункція суглоба з евакуацією вмісту проводилась після 3 доби післяопераційного періоду – це другий важливий теоретичний аспект. На нашу думку, критично важливою є перша ін’єкція, яка безпосередньо пов’язана зі стимуляцією мультипотентних клітин, в той час як усі наступні ін’єкції мають за мету попередження дегенерації як свіжого регенерату, так і навколишньої хрящової тканини.

Під час уведення збагаченої тромбоцитами плазми пацієнтам обов’язково виконувалась попередня ліквідація вмісту із оперованого суглоба. Забір крові для створення аутологічної збагаченої тромбоцитами плазми здійснювався в одноразові стерильні пробірки «Vacuette» 4,5 мл з антикоагулянтом 3,8% Na цитрат; контрольна пробірка – «Vacucheck» об’ємом 4 ml з антикоагулянтом K_3EDTA – для підрахунку кількісних показників готової плазми. В цілому, в кожного хворого здійснювався забір 13,5 мл крові + 4 мл крові контрольна пробірка. Протокол утворення збагаченої тромбоцитами плазми виконувався згідно власної двостадійної системи центрифугування на швидкостях 1000 об/хв. та 3000 об/хв. протягом 5 – 15 хвилин (центрифуги «ОПн-3» та «Дніпро МПВ»). Вводилась

аутологічна збагачена тромбоцитами плазма внутрішньосуглобово протягом півгодини після її створення, перед уведенням ніяких додаткових маніпуляцій з нею не проводилось.

Протягом усього відновного періоду також застосовується реабілітаційна програма із застосуванням пасивних та активних методів.

Таким чином, одним з основних неінвазивних методів як виявлення, так і контролю лікування патології хрящової тканини колінного суглоба являється магнітно-резонансна томографія. Дослідження дозволяє виконати аналіз величини та глибини ураження хрящової тканини, оцінити структуру навколишнього хряща та кістки, наявність регенерату з особливостями його будови.

Запропонована методика лікування, що полягає у застосуванні аутологічної збагаченої тромбоцитами плазми технічно проста, не вимагає ресурсозатратних матеріалів, а також виявляється малоінвазивним доповненням до основного оперативного методу лікування хворих з локальними хрящовими дефектами колінних суглобів.

За матеріалами розділу опубліковано:

[7] Груба, В. І., Лавринів, Г. В, Гузенко, О. С, & **Рибінський, М. В.** (2017). Застосування збагаченої тромбоцитами плазми як удосконалений метод терапевтичної програми у лікуванні гонартрозу. *Матеріали 86-ї Міжнародної науково-практичної конференції студентів і молодих вчених із міжнародною участю «Інновації в медицині»,* 23-24 березня 2017, м. Івано-Франківськ, 205.

РОЗДІЛ 7
АНАЛІЗ РЕЗУЛЬТАТІВ ЛІКУВАННЯ ХВОРИХ ІЗ ГОНАРТРОЗОМ І-ІІ СТАДІЇ ТА ЛОКАЛЬНИМИ ХРЯЩОВИМИ ДЕФЕКТАМИ КОЛІННОГО СУГЛОБА ОСНОВНОЇ ТА КОНТРОЛЬНОЇ ГРУП, ЯКІ ОТРИМАЛИ ЛІКУВАННЯ ЗА СТАНДАРТНОЮ ТА ВДОСКОНАЛЕНОЮ МЕТОДИКАМИ

7.1 Оцінювання результатів артроскопічного лікування пацієнтів основної групи, яких лікували поєднанням кістковомозкової стимуляції та раннім післяопераційним локальним уведенням аутологічної збагаченої тромбоцитами плазми

Проаналізовано результати лікування 30 пацієнтів, які з 2015 по 2017 рр. перебували на стаціонарному лікуванні у Вінницькому обласному клінічному госпіталі ветеранів війни.

Середній вік хворих основної групи (52,4 ± 11,57) років. Віковий розподіл пацієнтів продемонстровано на частотній діаграмі (рис. 2.1). За статтю пацієнти розподілилися так: чоловіки – 12 (41,2 %), жінки – 18 (58,8 %).

До досліджуваної групи увійшли хворі з первинними діагнозами застарілого ушкодження менісків – 17 хворих, деформуючого остеоартрозу – 13 хворих, у 10 хворих було поєднання діагнозів. У двох хворих процес був ускладнений хондроматозом колінного суглоба. При артроскопічному дослідженні у всіх хворих було виявлено локальні глибокі дефекти суглобового хряща виростків стегна і великогомілкової кістки (IV ст. за Outerbridge та 3 ст. за ICRS). У 7 хворих було виконано абразивну хондропластику хрящового дефекту, у 11 пацієнтів – субхондральну тунелізацію, у 12 – мікропереломи основи хрящового дефекту. На 7 добу після оперативного втручання виготовлялась збагачена тромбоцитами плазма. Для цього проводився забір крові пацієнта з подальшим дворазовим

центрифугуванням та утворенням потрібної збагаченої тромбоцитами плазми в кількості (2,8 ± 0,4) мл. Середнє збільшення кількості тромбоцитів склало (220,55 ± 88,20) % від базових значень. Внутрішньосуглобове введення плазми проводилось протягом півгодини після її виготовлення, що в основному було пов’язане з первинною агрегацією тромбоцитів після центрифугування. У 14 хворих проводилось дві ін’єкції, у 10 хворих – три ін’єкції, у 6 хворих – чотири ін’єкції. Кожна наступна ін’єкція мала місце через 7 днів після попередньої. Зважаючи на природу хрящового дефекту, його величину та локалізацію, хворі пересувались з допомогою милиць без навантаження оперованої кінцівки до 6 тижнів.

Результати лікування також оцінювали за шкалою Knee Injury and Osteoarthritis Outcome Score. Через 3 місяці після лікування у обстежених пацієнтів отримані такі результати:

– відмінний (понад 90 балів) – у 6 (20,0 %) пацієнта;

– добрий (70–89 балів) – у 20 (66,7 %);

– задовільний (60–69 бали) – у 2 (6,7 %);

– незадовільний (менше 60 балів) – у 2 (6,7 %).

Так як розглянуті сукупності підкорюються нормальному розподілу значень, було застосовано t-критерій для опису даних. Середні значення по шкалі болю: до лікування – (57,0 ± 6,96) бали, після лікування – (80,47 ± 11,12) бали (рис. 5.1). Середні значення по шкалі симптомів: до лікування – (59,87 ± 2,05) бали, після лікування – (72,33 ± 11,5) бали (рис. 7.2). Середні значення по шкалі функції та повсякденного життя: до лікування – (59,93 ± 10,78) бали, після лікування – (74,43 ± 12,57) бали (рис. 7.3).

Середнє зниження больового синдрому після запропонованого лікування склало (28,71 ± 6,28) %, зниження інших симптомів склало (18,68 ± 7,52) %, покращення функції – (19,21 ± 8,6) % через 3 міс. після початку лікування. Статистично значимої різниці після лікування як кратними, так і одноразовими ін’єкціями через 3 міс не спостерігалось. Знеболюючий та протинабряковий ефекти спостерігаються навіть після однієї ін’єкції плазми,

подальші ін’єкції подовжують цей вплив, впливаючи не на сам процес хондроґенезу, а на обмеження руйнуючого впливу матриксних металопротеїназ на вже скомпрометований суглобовий хрящ та його подальшу дегенерацію.

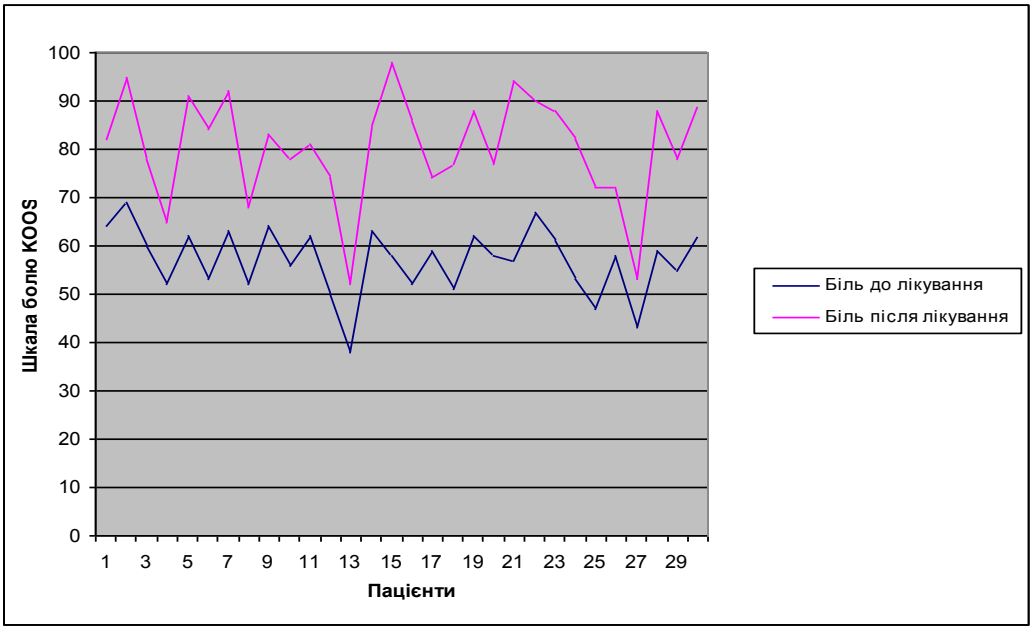

Рис. 7.1. Значення шкали болю KOOS у пацієнтів основної групи до та через 3 міс після лікування.

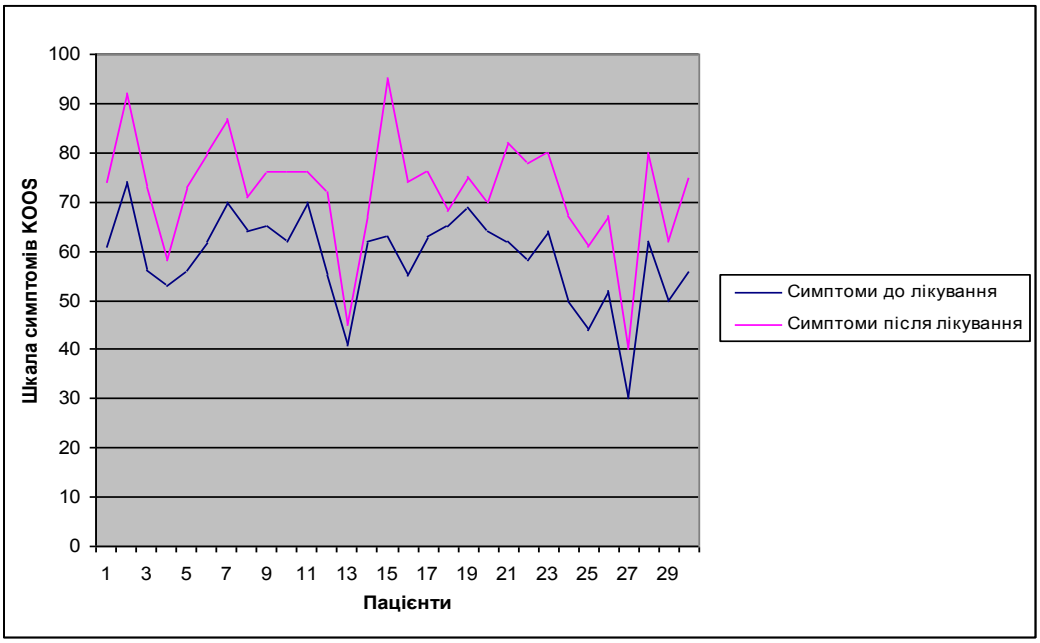

Рис. 7.2. Значення шкали симптомів KOOS у пацієнтів основної групи до та через 3 міс після лікування.

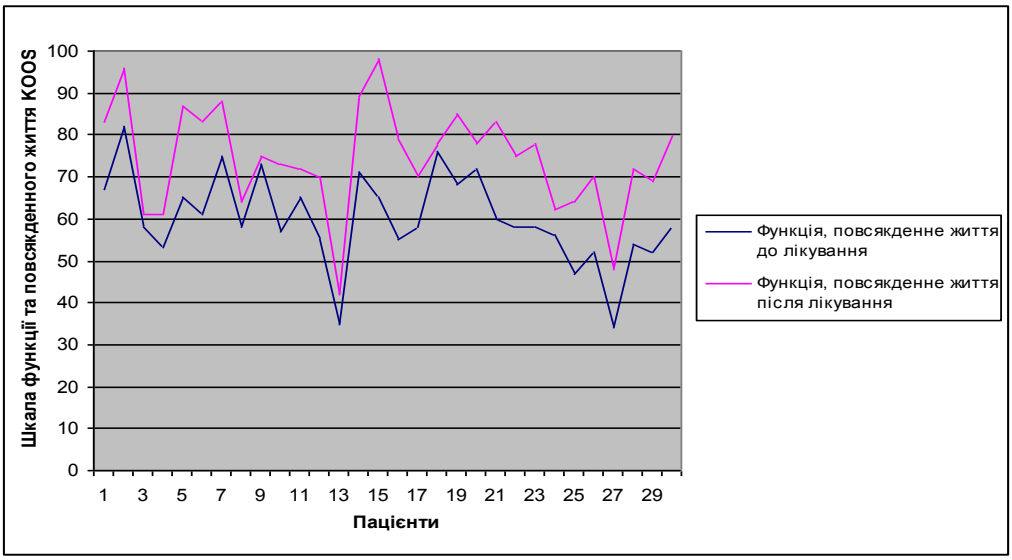

Рис. 7.3. Значення шкали функції та повсякденного життя KOOS у пацієнтів основної групи до та через 3 міс після лікування.

Через 6-12 міс. після початку лікування, на відміну від ізольованих оперативних методів, спостерігається статистично важлива тенденція до покращення клінічних показників (рис. 7.4).

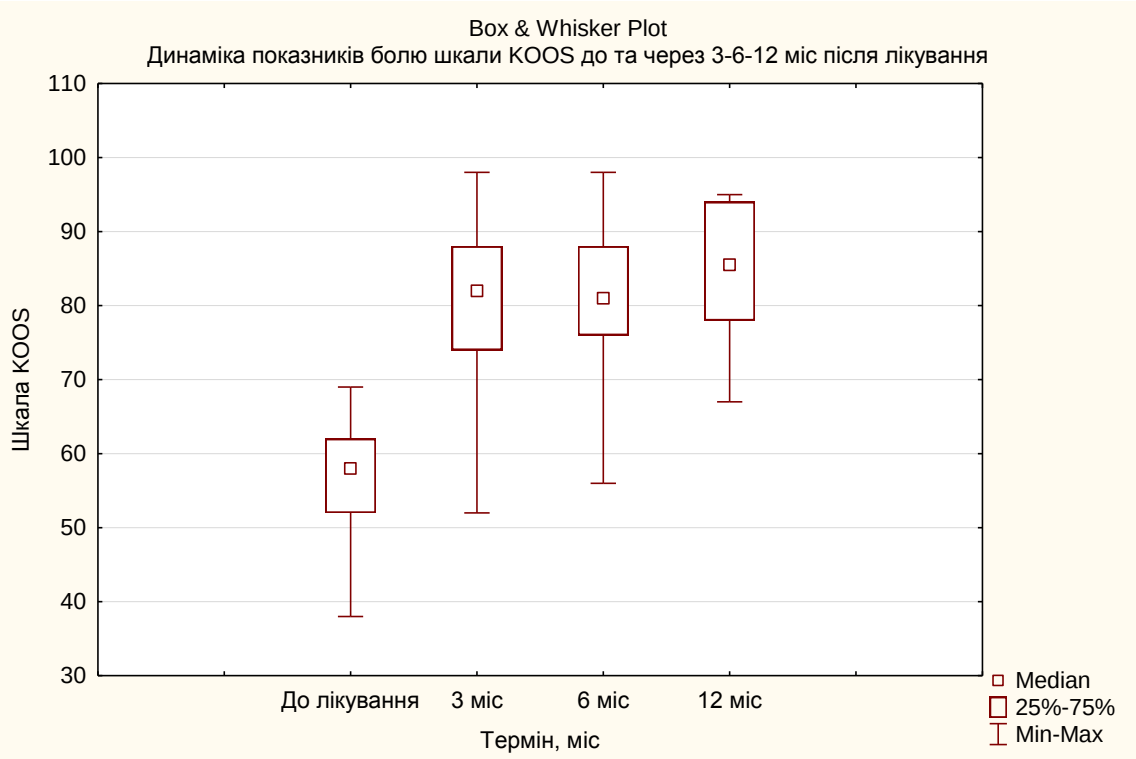

Рис. 7.4. Аналіз показників болю шкали KOOS до та через 3-6-12 міс після лікування в основній групі.

Середнє зниження болю згідно шкали KOOS через 6 міс від початку лікування склало (27,86 ± 6,88) % (n = 17), через 12 міс. – (29,17 ± 4,70) % (n = 10).

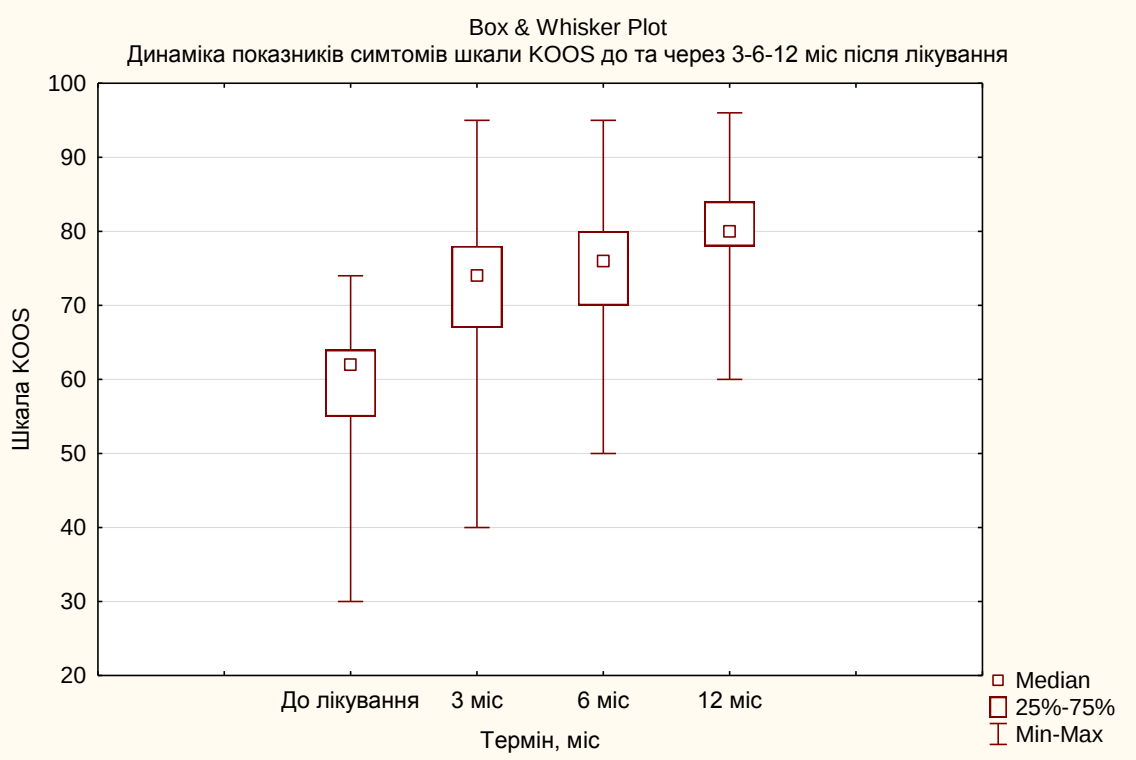

Рис. 7.5. Аналіз показників симптомів шкали KOOS до та через 3-6-12 міс після лікування в основній групі.

Середнє зниження симптомів через 6 міс від початку лікування склало (19,67 ± 6,97) % (n = 17), через 12 міс. – (22,12 ± 5,45) % (n = 10). Середнє покращення показника функції та повсякденної діяльності через 6 міс від початку лікування склало (19,69 ± 8,62) % (n = 17), через 12 місю – (19,21 ± 7,78) % (n = 10). Як видно з графіку, середній стабільний клінічний результат по всім показникам чітко виникає на 3 місяць, зберігається до 6 місяців та в подальшому має тенденцію до зростання на 12 міс. від початку лікування.

Розглядаючи індивідуальні особливості, необхідно відмітити мінімальний клінічний результат у двох пацієнтів через 3 місяці після оперативного лікування та застосування кратних ін’єкцій збагаченої тромбоцитами плазми (див. пацієнти № 13, 27 на графіках). Шкала KOOS

продемонструвала відсутність у них вираженої динаміки, що супроводжувалось розглядом та застосуванням інших засобів медикаментозного і фізіотерапевтичного впливу. Через 6 та 12 міс клінічна симптоматика у звориз прогресувала – незадовільні результати лікування були відсутні.

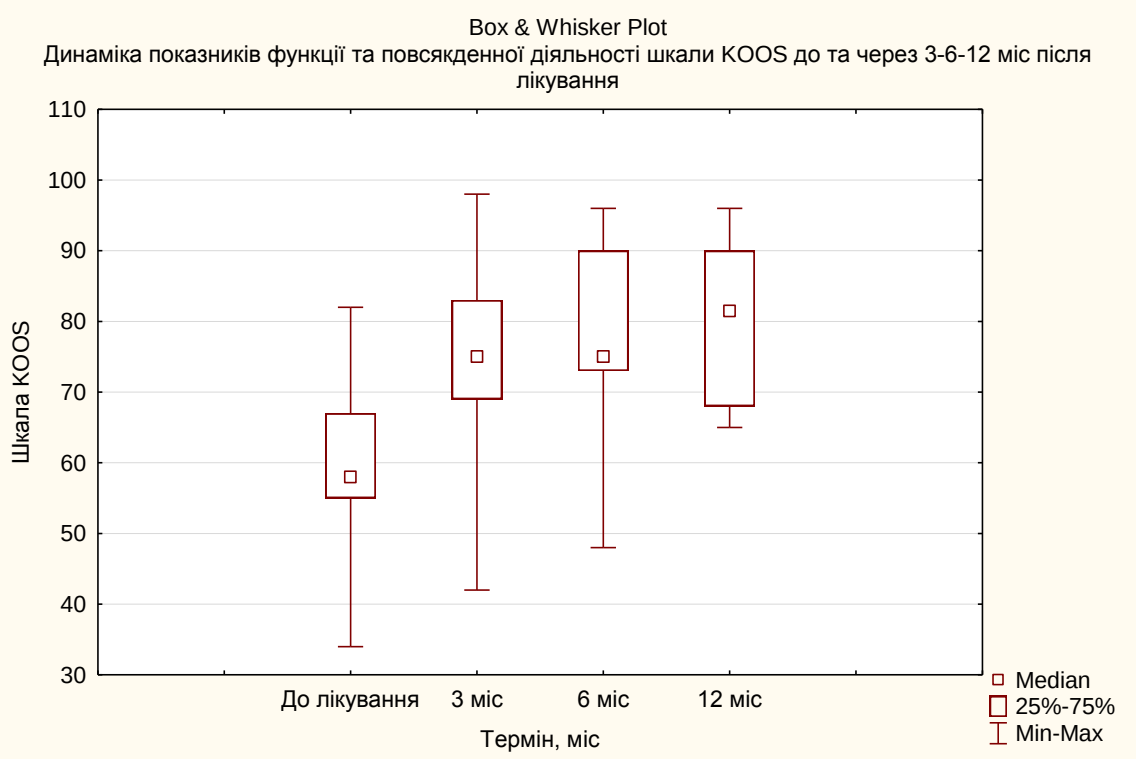

Рис. 7.6. Аналіз показників функції та повсякденної діяльності шкали KOOS до та через 3-6-12 міс після лікування в основній групі.

7.2 Порівняння результатів лікування за допомогою операцій кістковомозкової стимуляції та поєднання останніх з уведенням аутологічної збагаченої тромбоцитами плазми

Загальний грубий показник для порівняння результатів лікування в обох групах лікування можна розглянути на прикладі абсолютних числових значень використаної шкали KOOS (табл. 7.1).

В цілому, через 3 міс після лікування спостерігається 91,2 % позитивних результати у контрольній групі та 93,4 % - у основній; через 6 міс – в

контрольній групі 95,3 %, в основній групі 94,1 %; через 12 міс – відповідно 83,3 % та 100,0 %.

Таблиця 7.1

Загальна оцінка результатів у контрольній та дослідній групах

Група лікування		Термін спостереження, міс.											
		3				6				12			
		Відмінний	Добрий	Задовільний	Незадовільний	Відмінний	Добрий	Задовільний	Незадовільний	Відмінний	Добрий	Задовільний	Незадовільний
Контрольна	абс	1	19	11	3	1	14	5	1	-	4	6	2
	%	2,9	55,9	32,4	8,8	4,8	66,7	23,8	4,8		33,3	50,0	16,7
Основна	абс	6	20	2	2	4	10	2	1	3	6	1	-
	%	20,0	66,7	6,7	6,7	23,5	58,8	11,8	5,9	30,0	60,0	10,0	

Для інтегрального порівняння результатів лікування обох груп пацієнтів було використано t- критерій по кожній із розглянутих шкал KOOS (біль, симптоми, функція) через 3 місяці після оперативного втручання.

Аналіз отриманих даних через вказаний термін спостереження демонструє очевидно значуще зниження больового синдрому у основній групі згідно шкали KOOS на (28,71 ± 6,28) % ($t = 9,8$; $p \leq 0,001$); у контрольній групі – на (20,08 ± 7,63) % ($t = 7,32$; $p \leq 0,001$). Тобто різниця між показниками до та після лікування в обох досліджуваних групах виявилась статистично значимою, що в свою чергу вказує на клінічну ефективність запропонованих методів лікування. Різниця між основною та

контрольною групами виявилась також статистично значущою (t = 4,96; p ≤ 0,001), що говорить про клінічну ефективність застосування аутологічної збагаченої тромбоцитами плазми в ранньому післяопераційному періоді операцій кістково-мозкової стимуляції саме для зниження больового синдрому (рис. 7.7).

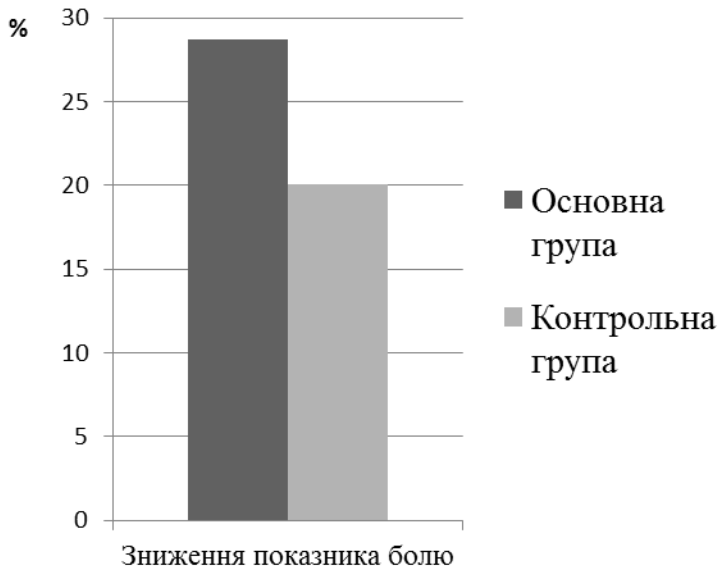

Рис. 7.7. Покращення показників шкали болю KOOS у пацієнтів основної та контрольної груп через 3 міс після лікування (%).

Візуально зниження інших симптомів шкали KOOS на третій місяць спостереження виявилось не таким інтенсивним і склало в основній досліджуваній групі (18,68 ± 7,52 %) (t = 5,09; p ≤ 0,001) та в контрольній групі (14,21 ± 5,91) % (t = 5,02; p ≤ 0,001). Порівняння основної та контрольної груп виявило статистично значимі відмінності (t = 2,6; p = 0,006), що вказує на присутність впливу аутологічної збагаченої тромбоцитами плазми на покращення інших симптомів згідно шкали KOOS при застосуванні в ранньому післяопераційному періоді операцій кістково-мозкової стимуляції через 3 міс після проведеного лікування (рис. 7.8).

Аналіз показників шкали функції та повсякденного життя шкали KOOS через три місяці після оперативного лікування виявляє значиме покращення у

пацієнтів основної групи на (19,21 ± 8,6)% (t = 4,8; p ≤ 0,001), а у досліджуваних контрольної групи на (14,99 ± 5,44) % (t = 5,65; p ≤ 0,001).

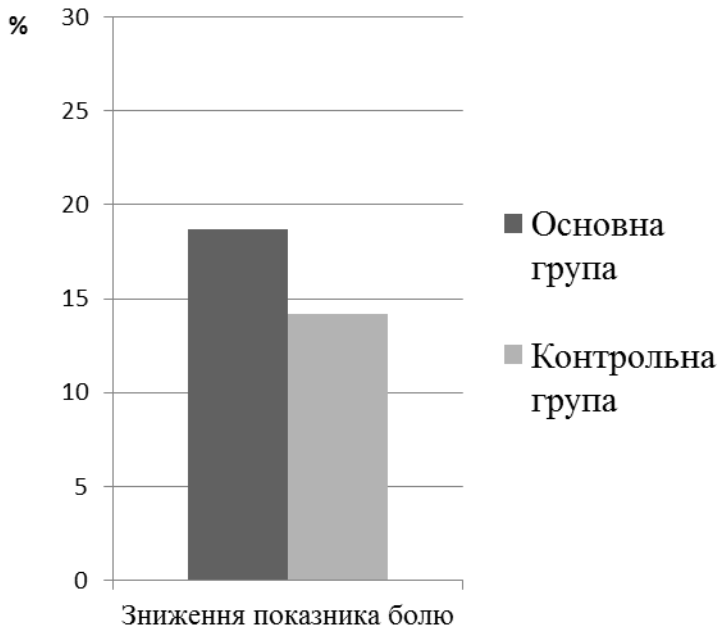

Рис. 7.8. Покращення показників шкали симптомів KOOS у пацієнтів основної та контрольної груп через 3 міс. після лікування (%).

Різниця між основною та контрольною групами виявилась значимою (t = 2,31; p = 0,013), з чого можна зробити висновок про статистичний вплив аутологічної збагаченої тромбоцитами плазми на динаміку показників функції та повсякденної діяльності при застосуванні її в ранньому післяопераційному періоді кістково-мозкової стимуляції через 3 міс після проведеного лікування (рис. 7.9).

Порівняння результатів лікування пацієнтів лише методами кістково-мозкової стимуляції та останньої з додаванням аутологічної збагаченої тромбоцитами плазми в післяопераційному періоді демонструє статистично значиму різницю через 6 та 12 місяців на користь основної групи за шкалами болю та симптомів згідно U-критерію Манна-Уітні. Критерій функції та повсякденної діяльності в ці терміни спостереження статистично не відрізняється в дослідній та контрольній групах (табл. 7.2).

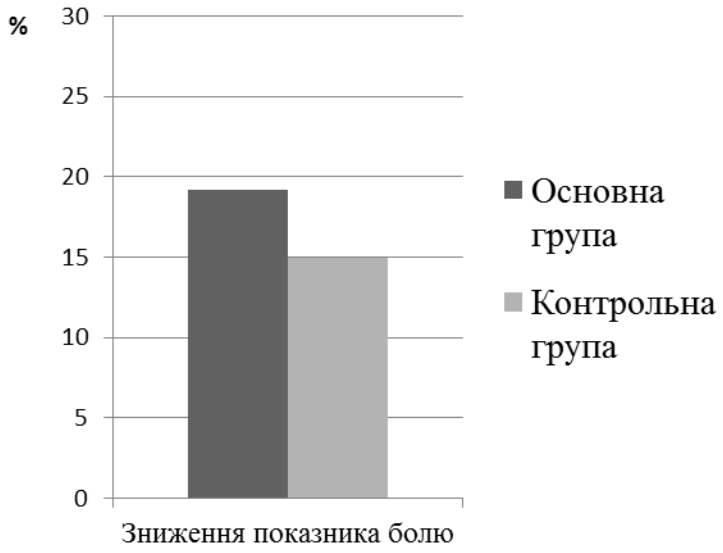

Рис. 7.9. Покращення показників шкали функції та повсякденного життя KOOS у пацієнтів основної та контрольної груп через 3 міс після лікування (%).

Таблиця 7.2

Аналіз розвитку больового синдрому, симптомів та функції по шкалі KOOS у пацієнтів основної та контрольної групп згідно U-критерію Манна-Уітні

Показник	Термін, міс	U	Z	p
Біль	3	178,00	4,36	0,000013
	6	98,500	2,33	0,019599
	12	21,00	2,54	0,011130
Симптоми	3	291,00	2,80	0,005101
	6	90,00	2,58	0,009781
	12	7,00	3,46	0,000537
Функція та повсякденна діяльність	3	333,50	2,22	0,026713
	6	138,50	1,16	0,246198
	12	44,00	1,02	0,306763

Отже, клінічні особливості відновлення пацієнтів в різні терміни протягом року вказують на високу ефективність оперативних втручань з приводу локальних дефектів хряща у колінному суглобі вже на 3 місяць зі стабільністю досягнутого результату до року. Хоча вищепроведений аналіз вказує на статистично підтверджене поступове погіршення показників у пацієнтів через 12 міс, додавання до комплексу лікування та реабілітації аутологічної збагаченої тромбоцитами плазми створює умови для більш тривалого та повноцінного клінічного ефекту.

Томографічна картина регенераторного процесу оцінювалась окремо по кожній групі МРТ – ознак (табл. 7.3 – 7.11). У жодному випадку спостереження не спостерігалось гіперрегенерації з поширенням відновленої тканини вище рівня навколишнього збереженого хряща або оголення субхондральної кістки.

Таблиця 7.3

Оцінка регенераторного процесу за МТР-ознакою «Ступінь відновлення та заповнення хрящового дефекту»

Ступінь відновлення та заповнення хрящового дефекту	Основна група (n = 10)	Контрольна група (n = 8)
Повний (на рівні з навколишнім хрящем)	2	0
Гіпертрофія (вище рівня навколишнього хряща)	0	0
Неповний (нижче рівня навколишнього хряща; недостатнього наповнення): > 50 % від навколишнього хряща; < 50 % від навколишнього хряща	8 6 2	8 4 4
Оголення субхондральної кістки (повне відділення чи зміщення і/або утворення вільного тіла)	0	0

В той же час, в основній групі в деяких випадках визначається утворення регенерату, що заповнює дефект на рівні з оточуючим хрящем,

хоча більшість спостережень в основній та контрольній групі демонструють утворення регенерату недостатнього наповнення (табл. 7.3). Згідно точного критерію Фішера (двосторонній) статистично значимої різниці між досліджуваними групами по даному МРТ-параметру не спостерігається (p = 0,48).

Згідно точного критерію Фішера (двосторонній) виявляється статистично значима різниці між досліджуваними групами по даному МРТ-параметру (p = 0,023) (табл. 7.4).

Таблиця 7.4

Оцінка регенераторного процесу за МТР-ознакою «Інтеграція до крайової зони»

Інтеграція до крайової зони	Основна група (n = 10)	Контрольна група (n = 8)
Повна (повна інтеграція з навколишнім хрящем)	8	2
Неповна (неповна інтеграція з навколишнім хрящем)	2	4
Видима демаркаційна межа (подібно розколу)		1
Видимий дефект: < 50 % довжини відновленої тканини; > 50 % довжини відновленої тканини	 0 0	 1 1

Поверхня регенерату в обох досліджуваних групах в більшості випадків виявляється інтактною (табл. 7.5). Хоча в деяких зразках видно фібриляції та тріщини, в цілому, вони мають незначні розміри.

Згідно точного критерію Фішера (двосторонній) статистично значимої різниці між досліджуваними групами по даному МРТ-параметру не спостерігається (p = 0,64) (табл. 7.5).

Таблиця 7.5

Оцінка регенераторного процесу за МТР-ознакою «Поверхня регенерату»

Поверхня регенерату	Основна група (n = 10)	Контрольна група (n = 8)
Поверхня інтактна (інтактна блискуча пластинка)	6	6
Поверхня ушкоджена (фібриляції, тріщини та вираз кування):	4	2
< 50 % глибини регенерату;	3	2
> 50 % глибини регенерату чи повна дегенерація	1	0

Одна з основних відмінностей між обома групами спостереження виявляється в структурі відновленої тканини. Основна група демонструє утворення регенерату гомогенної структури, в той час як контрольна група – гетерогенної (табл. 7.6). Згідно точного критерію Фішера (двосторонній) виявляється статистично значима різниці між досліджуваними групами по даному МРТ-параметру (p = 0,025).

Таблиця 7.6

Оцінка регенераторного процесу за МТР-ознакою «Структура регенерату»

Структура регенерату	Основна група(n = 10)	Контрольна група(n = 8)
Гомогенна	7	1
Гетерогенна або утворення розщілин	3	7

В основній групі спостерігається утворення регенерату з ізоінтенсивним або помірно гіперінтенсивним сигналом. В контрольній групі практично усі спостережувані демонструють утворений регенерат з вираженим гіперінтенсивним сигналом (табл. 7.7). Згідно точного критерію Фішера (двосторонній) виявляється статистично значима різниці між досліджуваними групами по даному МРТ-параметру (p=0,036).

Таблиця 7.7

Оцінка регенераторного процесу за МТР-ознакою «Інтенсивність сигналу регенерату»

Інтенсивність сигналу регенерату	Основна група (n = 10)	Контрольна група (n = 8)
Подвійна T2-FSE:		
Ізоінтенсивний.	5	0
Помірно гіперінтенсивний.	4	2
Помітно гіперінтенсивний	1	6

Як у основній, так і контрольній групі в декількох випадках спостерігається прогнозований набряк субхондральної кістки, як наслідок активного регенераторного процесу навіть через 3 місяці після оперативного втручання (табл. 7.8, 7.9).

Таблиця 7.8

Оцінка регенераторного процесу за МТР-ознакою «Субхондральна пластинка»

Субхондральна пластинка	Основна група (n = 10)	Контрольна група (n = 8)
Інтактна	4	4
Порушена	6	4

Підхрящова пластинка була збережена у всіх випадках, за винятком пацієнтів, яким виконувалась абразивна хондропластика (табл. 7.9).

Таблиця 7.9

Оцінка регенераторного процесу за МТР-ознакою «Субхондральна кістка»

Субхондральна кістка	Основна група (n = 10)	Контрольна група (n = 8)
Інтактна	7	5
Порушена (набряк, грануляційна тканина, кісти, склероз)	3	3

Спайковий процес був відсутній у всіх спостережуваних (табл. 7.10).

Таблиця 7.10

Оцінка регенераторного процесу за МТР-ознакою «Спайки»

Спайки	Основна група(n = 10)	Контрольна група(n = 8)
Немає	10	8
Присутні	0	0

Випітний процес у суглоб був найбільш частим супутнім ускладненням, який також виявився і на томограмах, частіше в контрольній групі пацієнтів (табл. 7.11). Згідно точного критерію Фішера (двосторонній) статистично значимої різниці між досліджуваними групами по даному МРТ-параметру не спостерігається (p = 0,32).

Таким чином, згідно точного критерію Фішера основними критеріями відмінності утвореного регенерату досліджуваної та контрольної груп стали структура регенерату (p = 0,025), інтеграція до крайової зони (p = 0,023) та інтенсивність сигналу регенерату (p = 0,036).

Таблиця 7.11

Оцінка регенераторного процесу за МТР-ознакою «Набряк, рідина в суглобі»

Набряк, рідина в суглобі	Основна група (n = 10)	Контрольна група (n = 8)
Немає	8	4
Присутній	2	4

Широкий розкид первинних показників лікування як основної, так і групи порівняння не випадковий. З метою виявлення ключових показів до PRP – терапії проведено порівняння показників з врахуванням вікового складу груп пацієнтів.

Основну та контрольну групу додатково було розділено на підгрупи до 55 та більше 55 років і виведено діаграми клінічного впливу згідно вище застосованої шкали KOOS.

В основній дослідній групі у віці до 55 років зниження больового синдрому протягом 3 місяців після оперативного лікування згідно шкали KOOS склало (31,13 ± 6,16) %, а в контрольній групі – (23,54 ± 6,02) %, порівняння обстежуваних груп виявляє статистично значиме покращення показника болю в основній групі ($t = 3,64$; $p \leq 0,001$).

Після 55 років зниження больового синдрому має менш виражені абсолютні значення і складає в основній групі (25,55 ± 5,05) % та (16,64 ± 7,65) % в контрольній групі. Різниця між ними також виявилась статистично значимою ($t = 3,83$; $p = 0,0003$).

Отже, застосування аутологічної збагаченої тромбоцитами плазми в ранньому післяопераційному періоді операцій кістково-мозкової стимуляції достовірно знижує больовий синдром протягом 3 місяців спостереження як до 55 років, так і після 55 років, у порівнянні з групою контролю (рис. 7.10).

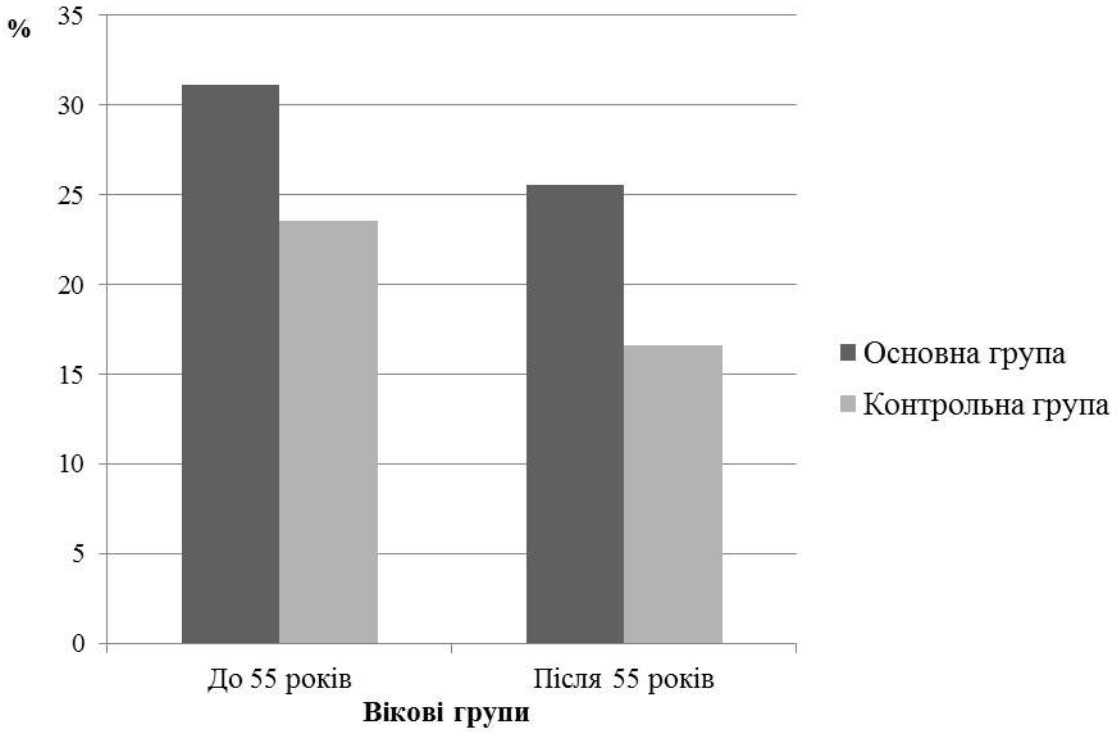

Рис. 7.10. Покращення показників шкали болю KOOS у пацієнтів основної та контрольної груп через 3 міс після лікування в залежності від віку пацієнтів (%).

Аналіз показників інших симптомів шкали KOOS до 55 років демонструє їх покращення протягом 3 міс. в основній групі на (22,33 ± 5,4) %, а в контрольній групі – на (17,58 ± 3,11) %, порівняння даних знаходить статистично значиму різницю між групами (t = 3,14; p = 0,002).

Після 55 років покращення показника симптомів має наступні значення: (13,9 ± 7,36) % у основній групі та (10,84 ± 6,19) % у контрольній.

Різниця між цими групами виявляється статистично не значимою (t = 1,2; p = 0,12).

Таким чином, нам не вдалося виявити статистично достовірного впливу аутологічної збагаченої тромбоцитами плазми на динаміку симптомів шкали KOOS при її застосуванні в ранньому післяопераційному періоді операцій кістково-мозкової стимуляції у порівнянні з групою контролю в групі хворих після 55 років (рис. 7.11).

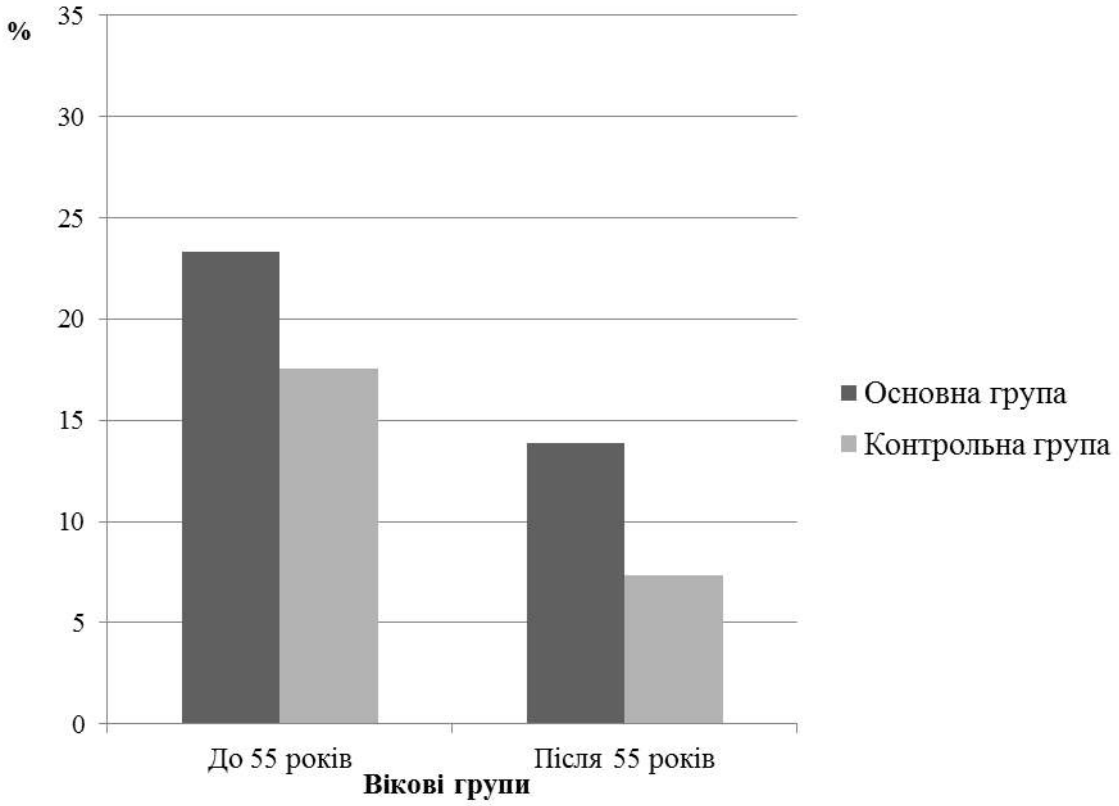

Рис. 7.11. Покращення показників шкали симптомів KOOS у пацієнтів основної та контрольної груп через 3 міс після лікування в залежності від віку пацієнтів (%).

Через 3 місяці після оперативного лікування у віці до 55 років покращення показників функції та повсякденної діяльності склало в основній групі (24,02 ± 5,62) %, а в контрольній групі – (18,61 ± 3,75) %. Різниця між двома групами виявилась статистично значимою (t = 3,3; p = 0,001) (рис. 7.12).

У віці після 55 років покращення функції та повсякденного життя складає в основній групі (12,91 ± 7,79)% і в контрольній групі (11,38 ± 4,37)%. Різниця між останніми даними не є статистично значимою (t = 0,64; p = 0,266). Тобто, ми не спостерігаємо достовірного впливу аутологічної збагаченої тромбоцитами плазми і на покращення функції та повсякденного життя через три місяці після оперативного лікування у пацієнтів після 55 років (рис. 7.12).

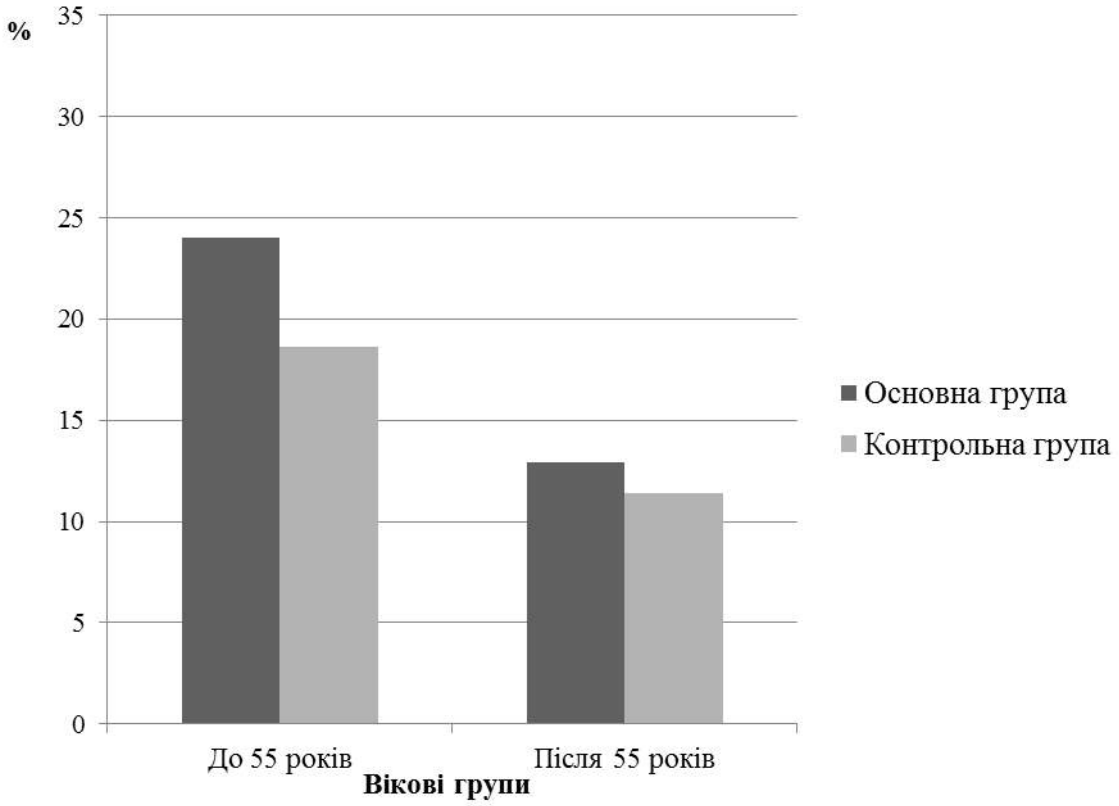

Рис. 7.12. Покращення показників функції та повсякденної діяльності KOOS у пацієнтів основної та контрольної груп через 3 міс після лікування в залежності від віку пацієнтів (%).

Як чітко видно з діаграм, виражений ефект від оперативного лікування спостерігається, в основному, в групах хворих до 55 років як основної, так і контрольної груп. Застосування PRP – терапії в післяопераційному періоді хворих після 55 років практично не змінює клінічний результат в порівнянні з групою контролю.

Видима ефективність збагаченої тромбоцитами плазми може виявлятися тимчасовістю. При наявності хрящового дефекту у суглобі як травматичного, так і дегенеративного ґенезу в подальшому розвиваються зміни в суглобі, що дозволяють нам динамічно змінювати лікувальний підхід. Якщо первинна ін’єкція PRP направлена на посилення процесу регенерації, то усі послідуючі – для обмеження дегенерації інтактного суглобового хряща, призупинення розвитку і прогресування захворювання суглоба.

Отже, в таблиці представлено зменшення болю, інших симптомів та функції суглоба пацієнтів, що отримували різну кількість ін'єкцій PRP в післяопераційному періоді (табл. 7.12).

Таблиця 7.12

Зменшення болю, інших симптомів та функції суглоба пацієнтів, що отримували різну кількість ін'єкцій PRP в післяопераційному періоді

Показник	Значення показника		
Кількість ін'єкцій	2	3	4
Кількість пацієнтів	14	10	6
Покращення значень шкали болю KOOS, %	28,93 ± 6,35	29,52 ± 6,49	26,86 ± 6,51
Покращення значень шкали симптомів KOOS, %	19,71 ± 7,51	16,95 ± 8,84	19,14 ± 5,64
Покращення значень шкали функції і повсякденного життя KOOS, %	20,83 ± 8,42	18,08 ± 9,55	17,28 ± 8,13

Зважаючи на тривалість даного спостереження, відсутність статистичної різниці у показниках шкали KOOS між пацієнтами, що отримували різну кількість ін'єкцій PRP, прогнозована. Гнійні та інфекційні ускладнення в досліджуваних хворих були відсутні.

Найчастіше ускладнення, що зустрічалось в обох дослідних групах пацієнтів – це реактивний синовіт оперованого суглоба (рис. 7.13). Серед пацієнтів основної групи він спостерігався у 7, а серед пацієнтів контрольної групи – у 9 чоловік. Цей стан розвивався в середньому на 2 тижні післяопераційного періоду і продовжувався до 1 – 2 місяців. Для ліквідації реактивного синовіту виконувались повторні пункції суглоба, протизапальне лікування, внутрішньосуглобове введення антиферментних препаратів (Контрикал 10-20 тис. ОД), при неефективності – уведення розчину Дипроспану.

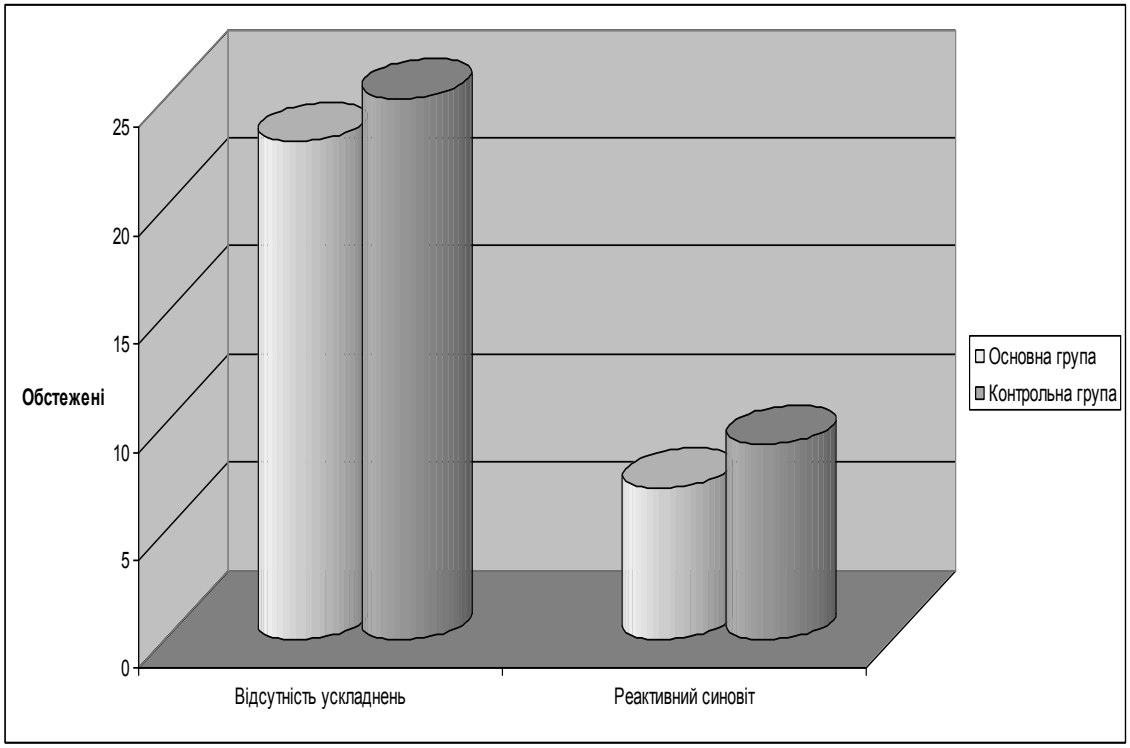

Рис. 7.13. Синовіт у прооперованих хворих обох груп.

Необхідно відмітити, що в основній досліджуваній групі локальне уведення як антиферментних, так і гормональних препаратів не проводилось в силу клінічно ефективного однократного або повторного уведення аутологічної збагаченої тромбоцитами плазми.

У жодному клінічному випадку, в якому проводився МРТ – контроль, не відмічено екзофітного росту кісткової чи хрящової тканини по типу екзостозу.

Таким чином, отримані дані клінічного спостереження свідчать про позитивний ефект застосування аутологічної збагаченої тромбоцитами плазми в післяопераційному періоді артроскопічних операцій кістково-мозкової стимуляції. В першу чергу, статистично значимим виявляється зниження больового синдрому через 3 міс після виконаної операції згідно шкали KOOS ($t = 4{,}96$; $p \leq 0{,}001$), в порівнянні з групою контролю. Достовірне покращення показників інших симптомів та функції і повсякденного життя шкали KOOS спостерігається у пацієнтів до 55 років.

Аналіз динаміки больового синдрому (через 6 міс. – (27,86 ± 6,88) %, через 12 міс. – (29,17 ± 4,70) %), симптомів (через 6 міс. – (19,67 ± 6,97) %, через 12 міс. – (22,12 ± 5,45) %) та функції і повсякденної діяльності (через 6 міс. – 19,69±8,62 %, через 12 міс. – 19,21±7,78 %) демонструє стабільність досягнутого ефекту протягом року в основній групі.

МРТ виявляє утворення регенерату в обох групах, але основним критерієм відмінності є інтенсивність сигналу та структура регенерату: в основній групі спостерігається ізо- або помірний гіперінтенсивний сигнал, тканина гомогенної структури; на противагу – у контрольній групі сигнал виражений гіперінтенсивний, структура тканини в більшості випадків гетерогенна.

Отримані дані дозволяють висловити важливе припущення про клінічно значущі наслідки застосування операцій кістково-мозкової стимуляції, особливо при їх поєднанні з ранньою локальною PRP-терапією, у пацієнтів з діагностованими обмеженими дефектами суглобового хряща.

За матеріалами розділу опубліковано:

[20] Фіщенко В.О., Фіщенко О. В., Рибінський М.В., Гуцол В.В., Андрушенко М.М. (2017). Збагачена тромбоцитами плазма в комплексі післяопераційного лікування суглобового синдрому. *Вісник ортопедії, травматології та протезування*, 1(92), 40-45.

ВИСНОВКИ

1. На підставі аналізу наукової літератури встановлено, що поширеність суглобових хрящових дефектів за умов гонартрозу I-II стадій становить близько 63% , серед них локальні хрящові дефекти визначають у 19-50 %. Зазвичай хрящові дефекти є клінічно асимптоматичними та для їхнього виявлення необхідні спеціальні діагностичні методи – МРТ або артроскопія. Одним із найпоширеніших методів лікування зазначеної патології колінних суглобів в Україні є використання локальної кістково-мозкової стимуляції. Водночас ці методики супроводжуються близько 25 % незадовільних результатів, які пов’язані з прогресуванням патології та необхідністю проведення повторних хірургічних втручань.

2. Аналіз власних клінічних результатів артроскопічного лікування контрольної групи пацієнтів із гонартрозом I-II стадії та локальними дефектами хряща за умов використання лише методів кістково-мозкової стимуляції виявив ускладнення у вигляді синовіту – у 9 хворих (26,5 %), відсутність ефекту від лікування – у 6 (17,6 %), прогресивне відновлення клінічної симптоматики – у 50 % через рік після лікування.

3. Удосконалено методику центрифугування зразків крові для отримання збагаченої тромбоцитами плазми, яка є ефективнішою завдяки проведенню двостадійного циклу: протягом 5 хв під час першого центрифугування відбувається зростання кількості тромбоцитів на 146,81 % ($H = 8,65$; $p < 0,05$), на швидкості 3000 об/хв протягом другого – на 92,33 % ($H = 18,335$; $p < 0,01$).

4. В умовах експерименту доведено стимулювальний вплив аутологічної збагаченої тромбоцитами плазми на формування хрящового регенерату за умови перфорації субхондральної пластинки ($p \leq 0,05$), що відображується утворенням гіаліноподібної тканини на місці хрящового дефекту. Застосування аутологічної збагаченої тромбоцитами плазми для лікування хрящових дефектів без ушкодження субхондральної пластинки

виявляє дуже низький регенераторний потенціал у порівнянні з групою контролю.

5. Удосконалено методику лікування, що передбачає застосування внутрішньосуглобових ін'єкцій аутологічної збагаченої тромбоцитами плазми в об'ємі 2 мл тричі через тиждень, продемонструвала свою ефективність та безпечність. Вона є малоінвазивним і технічно нескладним доповненням до артроскопічного лікування хворих із гонартрозом I-II стадії та локальними дефектами хряща колінних суглобів.

6. Застосування аутологічної збагаченої тромбоцитами плазми в післяопераційному періоді у хворих із локальними дефектами суглобового хряща призводить до зниження на 28,71 %больового синдрому протягом 3 міс. за шкалою KOOS порівняно з групою контролю ($t = 4,96$; $p \leq 0,001$). Покращення показників інших симптомів на 18,68 % ($t = 3,14$; $p = 0,002$) та функції і повсякденного життя на 19,21 % ($t = 3,3$; $p = 0,001$) встановлено лише в пацієнтів до 55 років. Динаміка больового синдрому (через 6 міс. – (27,86 ± 6,88) %, через 12 міс. – (29,17 ± 4,70) %.), симптомів (через 6 міс. – (19,67 ± 6,97) %, через 12 міс. – (22,12 ± 5,45) %) та функції і повсякденної діяльності (через 6 міс. – (19,69 ± 8,62) %, через 12 міс. – (19,21 ± 7,78) %) підтверджує стабільність досягнутого ефекту протягом року.

ПРАКТИЧНІ РЕКОМЕНДАЦІЇ

1. Застосування аутологічної збагаченої тромбоцитами плазми в післяопераційному періоді кістково-мозкової стимуляції дозволяє прискорити клінічне одужання хворих і покращити функціональний результат лікування.

2. Протипоказанням до проведення PRP-терапії в ранньому післяопераційному періоді пацієнтів, які перенесли артроскопічні втручання кістково-мозкової стимуляції (мікропереломи, абразивна хондропластика), є місцеві запальні зміни та низькі кількісні показники крові пацієнта на час проведення процедури.

3. Кількість ін’єкцій аутологічної збагаченої тромбоцитами плазми слід підбирати індивідуально залежно від клінічного стану пацієнта, його віку, загальних змін суглобового хряща.

4. За наявності в пацієнта супутніх внутрішньосуглобових ушкоджень (розриви менісків, зв’язок) необхідне одночасне їхнє усунення з наступним виконанням конкретних способів хондропластики.

5. У післяопераційному періоді слід суворо дотримуватися строків обмеження осьового навантаження, а також засобів фізіотерапевтичного впливу та відновного лікування. Зокрема, після операцій кістково-мозкової стимуляції слід обмежити осьове навантаження в межах 4-6 тижнів, що дозволяє зберегти молодий регенерат у ложі дефекту.

6. Виготовлення аутологічної збагаченої тромбоцитами плазми можливе за наявності звичайних лабораторних центрифуг за умов асептики. Протоколи виготовлення аутологічної збагаченої тромбоцитами плазми необхідно коригувати відповідно до технічного оснащення конкретної лабораторії.

7. Розроблена гістологічна шкала дозволяє швидко та чітко визначати регенераторний потенціал відновленої хрящової тканини в експериментальних зразках, що дозволить впровадити її в практику морфологічного дослідження суглобового хряща.

8. СПИСОК ВИКОРИСТАНИХ ДЖЕРЕЛ

1. Автандилов, Г. Г. (2002). *Основы количественной патологической анатомии*. Москва: Медицина.

2. Вернигородський, С. В., & Рибінський, М. В. (2017). Застосування основного коричневого для експериментальної оцінки регенерації гіалінового хряща. *Вісник морфології*, 2, 178-181.

3. Вернигородський, С. В., & Рибінський, М. В. (2018). Спосіб мікроскопічної оцінки інтенсивності регенерації хрящової тканини при пошкодженні субхондральної пластинки в експерименті. Патент № 123484 UA, МПК G01N 33/48 (2006.01).

4. Вернигородський, С. В., Фіщенко, О. В., & Рибінський, М. В. (2017). Регенерація повношарових хрящових дефектів у експериментальній моделі під впливом PRP–стимуляції. *Матеріали науково-практичної конференції «Прикладні аспекти морфології», 21-22 вересня 2017 р., Вінниця*, 44-46.

5. Вернигородський, С. В., Фіщенко, О. В., & Рибінський, М. В. (2017). Регенерація повношарових дефектів хряща в експериментальній моделі під впливом збагаченої тромбоцитами плазми. *Ортопедия, травматология и протезирование*, 4, 73-79.DOI: https://doi.org/10.15674/0030-59872017473-79

6. Голофеевский, В. Ю., & Щербак, С. Г. (1987). Сочетанная окраска гистологических срезов основным коричневым и прочным зеленым. *Архив анатомии, гистологии и эмбриологии*, (4), 101.

7. Груба, В. І., Лавринів, Г. В, Гузенко, О. С, & Рибінський, М. В. (2017). Застосування збагаченої тромбоцитами плазми як удосконалений метод терапевтичної програми у лікуванні гонартрозу. *Матеріали 86-ї Міжнародної науково-практичної конференції студентів і молодих вчених із міжнародною участю «Інновації в медицині»*, 23-24 березня 2017р, м. Івано-Франківськ, 205.

8. Зазірний, І. М., & Євсєєнко, В. Г. (2010). *Хірургічне лікування дефектів хряща колінного суглоба*: монографія, Київ: Здоров'я.

9. Корж, Н. А. (2012). *Справочник травматолога: справочник врача*. Київ: ООО "Доктор-Медиа".

10. Костогриз, О. А., Безуглий, А. А., Риган, М. М., Костогриз, Ю. О., & Нечипоренко, Р. В. (2014). Ушкодження хряща в структурі закритої травми колінного суглоба. *Вісник ортопедії, травматології та протезування*, (4), 15-19.

11. Лазарев, І. А., Костогриз, О. А., & Скибан, М. В. (2014). Біомеханічне обґрунтування розвитку та прогресування структурних змін у травмованому хрящі колінного суглоба. *Травма*, 15(5), 57-61.

12. Миронов, С. П., Омелъяненко, Н. П., Кон, Е., Орлецкий, А. К., Карпов, И. Н., & Курпяков, А. П. (2008). Классификация и методы лечения хрящевых дефектов. *Вестник травматологии и ортопедии им. НН Приорова*, (3), 81-86.

13. Орлянский, В. К., & Головаха, М. Л. (2007). *Руководство по артроскопии коленного сустава*. Дніпропетровськ: Пороги.

14. Рыбинский, М. В. (2017). Количественные показатели обогащенной тромбоцитами плазмы при разных условиях центрифугирования. *Материалы 71-й научно-практической конференции студентов, резидентов магистратуры, клинических ординаторов и молодых ученых с международным участием «Актуальные проблемы современной медицины». Проблемы биологии и медицины,* 18-19 мая 2017 г., Самарканд, 2,1(95), 53.

15. Рибінський, М. В. (2017). Макроскопічна характеристика хрящового регенерату за умови впливу збагаченої тромбоцитами плазми. *Теорія і практика сучасної науки (частина III): матеріали II Міжнародної науково-практичної конференції м. Київ, 15-16 червня 2017 року*, Київ, 24-26.

16. Сапожников, А. Г., & Доросевич, А. Е. (2000). *Гистологическая и микроскопичекая техника*: Руководство. Смоленск: САУ.

17. Сморщок, Ю. С., Волошин, В. Д., & Волошин, Е. С. (2011). Алгоритм современных методов диагностикии лечения травматических повреждений хряща коленного сустава. *Травма*, *12*(2).

18. Фіщенко, В. О., Рибінський, М. В., Фіщенко, О. В., & Леськів, Б. Б. (2017). Попередня макроскопічна оцінка репаративного хондрогенезу під впливом збагаченої тромбоцитами плазми в експериментальній моделі. *Вісник морфології*, 1(23), 19-23.

19. Фіщенко В.О., Фіщенко О. В., Рибінський М.В., Гуцол В.В., Андрушенко М.М. (2016). Ефективність збагаченої тромбоцитами плазми при обмежених ушкодженнях хряща: огляд базових та клінічних досліджень. *Вісник ортопедії, травматології та протезування*, 3 (90), 63-69.

20. Фіщенко В.О., Фіщенко О. В., Рибінський М.В., Гуцол В.В., Андрушенко М.М. (2017). Збагачена тромбоцитами плазма в комплексі післяопераційного лікування суглобового синдрому. *Вісник ортопедії, травматології та протезування*, 1(92), 40-45.

21. Фіщенко, В. О., Фіщенко, О. В., Рибінський, М.В., Гуцол, В. В., & Андрушенко, М. М. (2016). Лікування хворих з обмеженими хрящовими дефектами колінного суглобу: огляд літератури. *Вісник ортопедії, травматології та протезування*, 2(89), 67-77.

22. Фіщенко, В. О., Фіщенко, О. В., Рибінський, М.В., & Німчик, Н. Ю. (2017). Вплив швидкості прискорення та часу на збагачення плазми тромбоцитами. *Вісник ортопедії, травматології та протезування*, 2(93), 31-35.

23. Фіщенко, В. О., Фіщенко, О. В., Рибінський, М. В., Яремин, С.Ю., Гуцол, В. В., & Андрушенко, М. М. (2016). Ранні клінічні результати застосування збагаченої тромбоцитами плазми при локальних ушкодженнях хряща колінного суглобу. *XVII з'їзд ортопедів-травматологів України. Збірник наукових праць.* Київ, 5-7 жовтня 2016, 244-245.

24. Шубич, М. Г. (1961). Метод элективной окраски кислых (сульфатированных) мукополисахаридов основным коричневым. *Бюлетень экспериментальной биологии*, 2, 116-120.

25. Aeschlimann, D., Lyons, P., & Masterlark, T. (2000). Repair of cartilage defects with autogenous osteochondral transplants (mosaicplasty) in a sheep model. *46th Annual Meeting, Orthopaedic Research Society*. Orlando.

26. Akeda, K., An, H. S., Okuma, M., Attawia, M., Miyamoto, K., Thonar, E. M., ... & Masuda, K. (2006). Platelet-rich plasma stimulates porcine articular chondrocyte proliferation and matrix biosynthesis. *Osteoarthritis and Cartilage*, *14*(12), 1272-1280. doi: 10.1016/j.joca.2006.05.008

27. Akizuki, S., Yasukawa, Y., & Takizawa, T. (1997). Does arthroscopic abrasion arthroplasty promote cartilage regeneration in osteoarthritic knees with eburnation? A prospective study of high tibial osteotomy with abrasion arthroplasty versus high tibial osteotomy alone. *Arthroscopy: The Journal of Arthroscopic & Related Surgery*, *13*(1), 9-17.

28. Anders, S., Volz, M., Frick, H., & Gellissen, J. (2013). Suppl 4: a randomized, controlled trial comparing autologous matrix-induced chondrogenesis (AMIC®) to microfracture: analysis of 1-and 2-year follow-up data of 2 centers. *The open orthopaedics journal*, *7*, 133.

29. Arai, Y., Kubo, T., Kobayashi, K., Takeshita, K., Takahashi, K., Ikeda, T., ... & Hirasawa, Y. (1997). Adenovirus vector-mediated gene transduction to chondrocytes: in vitro evaluation of therapeutic efficacy of transforming growth factor-beta 1 and heat shock protein 70 gene transduction. *The Journal of rheumatology*, *24*(9), 1787-1795.

30. Attmanspacher, W., Dittrich, V., & Stedtfeld, H. W. (2000). Experiences with arthroscopic therapy of chondral and osteochondral defects of the knee joint with OATS (Osteochondral Autograft Transfer System). *Zentralblatt fur Chirurgie*, *125*(6), 494-499.

31. Bartlett, W., Skinner, J. A., Gooding, C. R., Carrington, R. W. J., Flanagan, A. M., Briggs, T. W. R., & Bentley, G. (2005). Autologous chondrocyte

implantation versus matrix-induced autologous chondrocyte implantation for osteochondral defects of the knee: a prospective, randomised study. *The Journal of bone and joint surgery. British volume*, *87*(5), 640-645. doi: 10.1302/0301-620X.87B5.15905

32. Basad, E., Ishaque, B., Bachmann, G., Stürz, H., & Steinmeyer, J. (2010). Matrix-induced autologous chondrocyte implantation versus microfracture in the treatment of cartilage defects of the knee: a 2-year randomised study. *Knee surgery, sports traumatology, arthroscopy*, *18*(4), 519-527. doi: 10.1007/s00167-009-1028-1

33. Bauer M., & Jackson, R. W. (1988). Chondral lesions of the femoral condyles: a system of arthroscopic classification. *Arthroscopy*, 4(2), 97-102.

34. Bekkers, J. E. J., Creemers, L. B., Tsuchida, A. I., van Rijen, M. H. P., Custers, R. J. H., Dhert, W. J. A., & Saris, D. B. (2013). One-stage focal cartilage defect treatment with bone marrow mononuclear cells and chondrocytes leads to better macroscopic cartilage regeneration compared to microfracture in goats. *Osteoarthritis and cartilage*, *21*(7), 950-956. doi: 10.1016/j.joca.2013.03.015

35. Bekkers, J. E., Tsuchida, A. I., van Rijen, M. H., Vonk, L. A., Dhert, W. J., Creemers, L. B., & Saris, D. B. (2013). Single-stage cell-based cartilage regeneration using a combination of chondrons and mesenchymal stromal cells: comparison with microfracture. *The American journal of sports medicine*, *41*(9), 2158-2166. doi: 10.1177/0363546513494181

36. Bendinelli, P., Matteucci, E., Dogliotti, G., Corsi, M. M., Banfi, G., Maroni, P., & Desiderio, M. A. (2010). Molecular basis of anti-inflammatory action of platelet-rich plasma on human chondrocytes: Mechanisms of NF-κB inhibition via HGF. *Journal of cellular physiology*, *225*(3), 757-766. doi: 10.1002/jcp.22274

37. Benthien, J. P., & Behrens, P. (2013). Reviewing subchondral cartilage surgery: considerations for standardised and outcome predictable cartilage remodelling. *International orthopaedics*, *37*(11), 2139-2145. doi: 10.1007/s00264-013-2025-z

38. Benthien, J. P., & Behrens, P. (2011). The treatment of chondral and osteochondral defects of the knee with autologous matrix-induced chondrogenesis (AMIC): method description and recent developments. *Knee surgery, sports traumatology, arthroscopy*, *19*(8), 1316-1319. doi: 10.1007/s00167-010-1356-1

39. Bentley G., & Greer R .B. (1971). Homotransplantation of isolated epiphyseal and articular cartilage chondrocytes into joint surfaces of rabbits. *Nature*, *230*(5293), 385–388.

40. Bentley, G., Biant, L. C., Vijayan, S., Macmull, S., Skinner, J. A., & Carrington, R. W. J. (2012). Minimum ten-year results of a prospective randomised study of autologous chondrocyte implantation versus mosaicplasty for symptomatic articular cartilage lesions of the knee. *The Journal of bone and joint surgery. British volume*, *94*(4), 504-509. doi: 10.1302/0301-620X.94B4.27495

41. Blaney Davidson, E. N., Van der Kraan, P. M., & Van Den Berg, W. B. (2007). TGF-beta and osteoarthritis. *Osteoarthritis and Cartilage*, *15*(6), 597-604. doi: 10.1016/j.joca.2007.02.005

42. Blaney Davidson, E. N., Vitters, E. L., van Lent, P. L., Van de Loo, F. A., van den Berg, W. B., & van der Kraan, P. M. (2007). Elevated extracellular matrix production and degradation upon bone morphogenetic protein-2 (BMP-2) stimulation point toward a role for BMP-2 in cartilage repair and remodeling. *Arthritis research & therapy*, *9*(5), R102doi: 10.1186/ar2305

43. Bouwmeester, S. J. M., Beckers, J. M. H., Kuijer, R., Van Der Linden, A. J., & Bulstra, S. K. (1997). Long-term results of rib perichondrial grafts for repair of cartilage defects in the human knee. *International orthopaedics*, *21*(5), 313-317.

44. Brehm, W., Aklin, B., Yamashita, T., Rieser, F., Trüb, T., Jakob, R. P., & Mainil-Varlet, P. (2006). Repair of superficial osteochondral defects with an autologous scaffold-free cartilage construct in a caprine model: implantation method and short-term results. *Osteoarthritis and cartilage*, *14*(12), 1214-1226. doi: 10.1016/j.joca.2006.05.002

45. Brittberg, M. (2000, April). ICRS clinical cartilage injury evaluation system. In *3rd ICRS Meeting Göteborg, Sweden*.

46. Brittberg, M., Lindahl, A., Nilsson, A., Ohlsson, C., Isaksson, O., & Peterson, L. (1994). Treatment of deep cartilage defects in the knee with autologous chondrocyte transplantation. *New england journal of medicine*, *331*(14), 889-895. doi: 10.1056/NEJM199410063311401

47. Buckwalter, J. A., Mankin, H. J., & Grodzinsky, A. J. (2005). Articular cartilage and osteoarthritis. *Instructional Course Lectures-American Academy of Orthopaedic Surgeons*, *54*, 465.

48. Buckwalter, J. A., Mow, V. C., & Ratcliffe, A. (1994). Restoration of injured or degenerated articular cartilage. *JAAOS-Journal of the American Academy of Orthopaedic Surgeons*, *2*(4), 192-201.

49. Buda, R., Vannini, F., Cavallo, M., Grigolo, B., Cenacchi, A., & Giannini, S. (2010). Osteochondral lesions of the knee: a new one-step repair technique with bone-marrow-derived cells. *JBJS*, *92*(Supplement_2), 2-11. doi: 10.2106/JBJS.J.00813

50. Case, J. M., & Scopp, J. M. (2016). Treatment of articular cartilage defects of the knee with microfracture and enhanced microfracture techniques. *Sports medicine and arthroscopy review*, *24*(2), 63-68. doi: 10.1097/JSA.0000000000000113

51. Castillo, T. N., Pouliot, M. A., Kim, H. J., & Dragoo, J. L. (2011). Comparison of growth factor and platelet concentration from commercial platelet-rich plasma separation systems. *The American journal of sports medicine*, *39*(2), 266-271. doi: 10.1177/0363546510387517

52. Chang, R. W., Falconer, J., David Stulberg, S., Arnold, W. J., Manheim, L. M., & Dyer, A. R. (1993). A randomized, controlled trial of arthroscopic surgery versus closed-needle joint lavage for patients with osteoarthritis of the knee. *Arthritis & Rheumatism: Official Journal of the American College of Rheumatology*, *36*(3), 289-296.

53. Cole, B. J., Seroyer, S. T., Filardo, G., Bajaj, S., & Fortier, L. A. (2010). Platelet-rich plasma: where are we now and where are we going?. *Sports health*, *2*(3), 203-210. doi: 10.1177/1941738110366385

54. Curl, W. W., Krome, J., Gordon, E. S., Rushing, J., Smith, B. P., & Poehling, G. G. (1997). Cartilage injuries: a review of 31,516 knee arthroscopies. *Arthroscopy: The Journal of Arthroscopic & Related Surgery*, *13*(4), 456-460.

55. DeLong, J. M., Russell, R. P., & Mazzocca, A. D. (2012). Platelet-rich plasma: the PAW classification system. *Arthroscopy: The Journal of Arthroscopic & Related Surgery*, *28*(7), 998-1009. doi: 10.1016/j.arthro.2012.04.148

56. Dhollander, A. A. M., De Neve, F., Almqvist, K. F., Verdonk, R., Lambrecht, S., Elewaut, D., ... & Verdonk, P. C. M. (2011). Autologous matrix-induced chondrogenesis combined with platelet-rich plasma gel: technical description and a five pilot patients report. *Knee Surgery, Sports Traumatology, Arthroscopy*, *19*(4), 536-542. doi: 10.1007/s00167-010-1337-4

57. Dhollander, A. A. M., Verdonk, P. C. M., Lambrecht, S., Almqvist, K. F., Elewaut, D., Verbruggen, G., & Verdonk, R. (2012). The combination of microfracture and a cell-free polymer-based implant immersed with autologous serum for cartilage defect coverage. *Knee Surgery, Sports Traumatology, Arthroscopy*, *20*(9), 1773-1780. doi: 10.1007/s00167-011-1763-y

58. Dhurat, R., & Sukesh, M. S. (2014). Principles and methods of preparation of platelet-rich plasma: a review and author's perspective. *Journal of cutaneous and aesthetic surgery*, *7*(4), 189. doi: 10.4103/0974-2077.150734

59. Ehrenfest, D. M. D., Rasmusson, L., & Albrektsson, T. (2009). Classification of platelet concentrates: from pure platelet-rich plasma (P-PRP) to leucocyte-and platelet-rich fibrin (L-PRF). *Trends in biotechnology*, *27*(3), 158-167. doi: 10.1016/j.tibtech.2008.11.009

60. Dozin, B., Malpeli, M., Cancedda, R., Bruzzi, P., Calcagno, S., Molfetta, L., ... & Marcacci, M. (2005). Comparative evaluation of autologous

chondrocyte implantation and mosaicplasty: a multicentered randomized clinical trial. *Clinical Journal of Sport Medicine*, *15*(4), 220-226.

61. Drengk, A., Zapf, A., Stürmer, E. K., Stürmer, K. M., & Frosch, K. H. (2009). Influence of platelet-rich plasma on chondrogenic differentiation and proliferation of chondrocytes and mesenchymal stem cells. *Cells Tissues Organs*, *189*(5), 317-326. doi: 10.1159/000151290

62. Dwyer, T., Martin, C. R., Kendra, R., Sermer, C., Chahal, J., Ogilvie-Harris, D., ... & Theodoropoulos, J. (2017). Reliability and validity of the arthroscopic international cartilage repair society classification system: correlation with histological assessment of depth. *Arthroscopy: The Journal of Arthroscopic & Related Surgery*, *33*(6), 1219-1224. doi: 10.1016/j.arthro.2016.12.012

63. Ellman, M. B., An, H. S., Muddasani, P., & Im, H. J. (2008). Biological impact of the fibroblast growth factor family on articular cartilage and intervertebral disc homeostasis. *Gene*, *420*(1), 82-89. doi: 10.1016/j.gene.2008.04.019

64. Elshaier, A. M., Hakimiyan, A. A., Rappoport, L., Rueger, D. C., & Chubinskaya, S. (2009). Effect of interleukin-1β on osteogenic protein 1–induced signaling in adult human articular chondrocytes. *Arthritis & Rheumatism*, *60*(1), 143-154. doi: 10.1002/art.24151

65. Roos, E. M., Engelhart, L., Ranstam, J., Anderson, A. F., Irrgang, J. J., Marx, R. G., ... & Davis, A. M. (2011). ICRS recommendation document: patient-reported outcome instruments for use in patients with articular cartilage defects. *Cartilage*, *2*(2), 122-136. doi: 10.1177/1947603510391084

66. Farr, J., & Yao, J. Q. (2011). Chondral defect repair with particulated juvenile cartilage allograft. *Cartilage*, *2*(4), 346-353. doi: 10.1177/1947603511405838

67. Feng, X., Tian, S., Sun, K., Zhang, J., Zhang, C., Liu, S., ... & Lü, J. (2011). Effect of platelet lysate on chondrogenic differentiation of human umbilical cord derived mesenchymal stem cells in vitro. *Zhongguo xiu fu chong*

jian wai ke za zhi= Zhongguo xiufu chongjian waike zazhi= Chinese journal of reparative and reconstructive surgery, *25*(10), 1250-1255.

68. Flanigan, D. C., Harris, J. D., Trinh, T. Q., Siston, R. A., & Brophy, R. H. (2010). Prevalence of chondral defects in athletes' knees: a systematic review. *Medicine & Science in Sports & Exercise*, *42*(10), 1795-1801.doi: 10.1249/MSS.0b013e3181d9eea0

69. Fukaya, M., & Ito A. (2014). A new economic method for preparing platelet-rich plasma. *Plastic and Reconstructive Surgery. Global Open*, 2(6), 162. doi: 10.1097/GOX.0000000000000109

70. Gaissmaier, C., Fritz, J., Krackhardt, T., Flesch, I., Aicher, W. K., & Ashammakhi, N. (2005). Effect of human platelet supernatant on proliferation and matrix synthesis of human articular chondrocytes in monolayer and three-dimensional alginate cultures. *Biomaterials*, *26*(14), 1953-1960. doi: 10.1016/j.biomaterials.2004.06.031

71. Getgood, A., Henson, F., Skelton, C., Herrera, E., Brooks, R., Fortier, L. A., & Rushton, N. (2012). The augmentation of a collagen/glycosaminoglycan biphasic osteochondral scaffold with platelet-rich plasma and concentrated bone marrow aspirate for osteochondral defect repair in sheep: a pilot study. *Cartilage*, *3*(4), 351-363. doi: 10.1177/1947603512444597

72. Gille, J., Schuseil, E., Wimmer, J., Gellissen, J., Schulz, A. P., & Behrens, P. (2010). Mid-term results of autologous matrix-induced chondrogenesis for treatment of focal cartilage defects in the knee. *Knee Surgery, Sports Traumatology, Arthroscopy*, *18*(11), 1456-1464. doi: 10.1007/s00167-010-1042-3

73. Gille, J., Behrens, P., Volpi, P., De Girolamo, L., Reiss, E., Zoch, W., & Anders, S. (2013). Outcome of Autologous Matrix Induced Chondrogenesis (AMIC) in cartilage knee surgery: data of the AMIC Registry. *Archives of orthopaedic and trauma surgery*, *133*(1), 87-93. doi: 10.1007/s00402-012-1621-5

74. Gooding, C. R., Bartlett, W., Bentley, G., Skinner, J. A., Carrington, R., & Flanagan, A. (2006). A prospective, ranomised study comparing two techniques of autologous chondrocyte implantation for osteochondral defects in the

knee: periosteum covered versus type I/III collagen covered. *The Knee*, *13*(3), 203-210. doi: 10.1016/j.knee.2006.02.011

75. Goodrich, L. R., Hidaka, C., Robbins, P. D., Evans, C. H., & Nixon, A. J. (2007). Genetic modification of chondrocytes with insulin-like growth factor-1 enhances cartilage healing in an equine model. *The Journal of bone and joint surgery. British volume*, *89*(5), 672-685. doi: 10.1302/0301-620X.89B5.18343

76. Haleem, A. M., Singergy, A. A. E., Sabry, D., Atta, H. M., Rashed, L. A., Chu, C. R., ... & Aziz, M. T. A. (2010). The clinical use of human culture–expanded autologous bone marrow mesenchymal stem cells transplanted on platelet-rich fibrin glue in the treatment of articular cartilage defects: a pilot study and preliminary results. *Cartilage*, *1*(4), 253-261.doi: 10.1177/1947603510366027

77. Harrison, P., & Cramer, E. M. (1993). Platelet alpha-granules. *Blood Reviews*, 7(1), 52-62.

78. Hayashi, M., Muneta, T., Ju, Y. J., Mochizuki, T., & Sekiya, I. (2008). Weekly intra-articular injections of bone morphogenetic protein-7 inhibits osteoarthritis progression. *Arthritis research & therapy*, *10*(5), R118. doi: 10.1186/ar2521

79. Hettrich C.M., Crawford D., Rodeo S.A. (2008). Cartilage repair: third-generation cell-based technologies-basic science, surgical techniques, clinical outcomes. *Sports Medicine and Arthroscopy Review*, 16(4), 230–235. doi: 10.1097/JSA.0b013e31818cdc98

80. Hjelle, K., Solheim, E., Strand, T., Muri, R., & Brittberg, M. (2002). Articular cartilage defects in 1,000 knee arthroscopies. *Arthroscopy: The Journal of Arthroscopic & Related Surgery*, *18*(7), 730-734.

81. Horas, U., Pelinkovic, D., Herr, G., Aigner, T., & Schnettler, R. (2003). Autologous chondrocyte implantation and osteochondral cylinder transplantation in cartilage repair of the knee joint: a prospective, comparative trial. *JBJS*, *85*(2), 185-192.

82. Hunziker, E. B., Lippuner, K., Keel, M. J. B., & Shintani, N. (2015). An educational review of cartilage repair: precepts & practice–myths &

misconceptions–progress & prospects. *Osteoarthritis and Cartilage*, *23*(3), 334-350. doi: 10.1016/j.joca.2014.12.011

83. Hunziker, E. B., & Quinn, T. M. (2003). Surgical removal of articular cartilage leads to loss of chondrocytes from cartilage bordering the wound edge. *JBJS*, *85*, 85-92.

84. Hurtig, M., Pearce, S., Warren, S., Kalra, M., & Miniaci, A. (2001). Arthroscopic mosaic arthroplasty in the equine third carpal bone. *Veterinary Surgery*, *30*(3), 228-239.

85. Kaps, C., Loch, A., Haisch, A., Smolian, H., Burmester, G. R., Häupl, T., & Sittinger, M. (2002). Human platelet supernatant promotes proliferation but not differentiation of articular chondrocytes. *Medical and Biological Engineering and Computing*, *40*(4), 485-490.

86. Knutsen, G., Isaksen, V., Johansen, O., Drogset, J. O., Grøntvedt, T., Engebretsen, L., ... & Strand, T. (2007). A randomized trial comparing autologous chondrocyte implantation with microfracture: findings at five years. *JBJS*, *89*(10), 2105-2112. doi: 10.2106/JBJS.G.00003

87. Knutsen, G., Engebretsen, L., Ludvigsen, T. C., Drogset, J. O., Grøntvedt, T., Solheim, E., ... & Johansen, O. (2004). Autologous chondrocyte implantation compared with microfracture in the knee: a randomized trial. *JBJS*, *86*(3), 455-464.

88. Kon, E., Gobbi, A., Filardo, G., Delcogliano, M., Zaffagnini, S., & Marcacci, M. (2009). Arthroscopic second-generation autologous chondrocyte implantation compared with microfracture for chondral lesions of the knee: prospective nonrandomized study at 5 years. *The American journal of sports medicine*, *37*(1), 33-41. doi: 10.1177/0363546508323256

89. Kon, E., Filardo, G., Delcogliano, M., Fini, M., Salamanna, F., Giavaresi, G., ... & Marcacci, M. (2010). Platelet autologous growth factors decrease the osteochondral regeneration capability of a collagen-hydroxyapatite scaffold in a sheep model. *BMC musculoskeletal disorders*, *11*(1), 220. doi: 10.1186/1471-2474-11-220

90. Kreuz, P. C., Müller, S., Ossendorf, C., Kaps, C., & Erggelet, C. (2009). Treatment of focal degenerative cartilage defects with polymer-based autologous chondrocyte grafts: four-year clinical results. *Arthritis research & therapy*, *11*(2), R33. doi: 10.1186/ar2638

91. Krüger, J. P., Ketzmar, A. K., Endres, M., Pruss, A., Siclari, A., & Kaps, C. (2014). Human platelet-rich plasma induces chondrogenic differentiation of subchondral progenitor cells in polyglycolic acid–hyaluronan scaffolds. *Journal of Biomedical Materials Research Part B: Applied Biomaterials*, *102*(4), 681-692. doi: 10.1002/jbm.b.33047

92. Krüger, J. P., Hondke, S., Endres, M., Pruss, A., Siclari, A., & Kaps, C. (2012). Human platelet-rich plasma stimulates migration and chondrogenic differentiation of human subchondral progenitor cells. *Journal of Orthopaedic Research*, *30*(6), 845-852. doi: 10.1002/jor.22005

93. Kusano, T., Jakob, R. P., Gautier, E., Magnussen, R. A., Hoogewoud, H., & Jacobi, M. (2012). Treatment of isolated chondral and osteochondral defects in the knee by autologous matrix-induced chondrogenesis (AMIC). *Knee Surgery, Sports Traumatology, Arthroscopy*, *20*(10), 2109-2115. doi: 10.1007/s00167-011-1840-2

94. Laprell, H., & Petersen, W. (2001). Autologous osteochondral transplantation using the diamond bone-cutting system (DBCS): 6–12 years' follow-up of 35 patients with osteochondral defects at the knee joint. *Archives of orthopaedic and trauma surgery*, *121*(5), 248-253.

95. Lee, H. R., Park, K. M., Joung, Y. K., Park, K. D., & Do, S. H. (2012). Platelet-rich plasma loaded hydrogel scaffold enhances chondrogenic differentiation and maturation with up-regulation of CB1 and CB2. *Journal of Controlled Release*, *159*(3), 332-337. doi: 10.1016/j.jconrel.2012.02.008

96. Lee, J. C., Min, H. J., Park, H. J., Lee, S., Seong, S. C., & Lee, M. C. (2013). Synovial membrane–derived mesenchymal stem cells supported by platelet-rich plasma can repair osteochondral defects in a rabbit

model. *Arthroscopy: The Journal of Arthroscopic & Related Surgery*, *29*(6), 1034-1046. doi: 10.1016/j.arthro.2013.02.026

97. Linschoten, N. J., & Johnson, C. A. (1997). Arthroscopic debridement of knee joint arthritis: effect of advancing articular degeneration. *Journal of the Southern Orthopaedic Association*, *6*(1), 25-36.

98. Maehara, H., Sotome, S., Yoshii, T., Torigoe, I., Kawasaki, Y., Sugata, Y., ... & Shinomiya, K. (2010). Repair of large osteochondral defects in rabbits using porous hydroxyapatite/collagen (HAp/Col) and fibroblast growth factor-2 (FGF-2). *Journal of Orthopaedic Research*, *28*(5), 677-686. doi: 10.1002/jor.21032

99. Marcacci, M., Berruto, M., Brocchetta, D., Delcogliano, A., Ghinelli, D., Gobbi, A., ... & Stefani, G. (2005). Articular Cartilage Engineering with Hyalograft (R) C: 3-Year Clinical Results. *Clinical Orthopaedics and Related Research (1976-2007)*, *435*, 96-105.

100. Marlovits, S., Singer, P., Zeller, P., Mandl, I., Haller, J., & Trattnig, S. (2006). Magnetic resonance observation of cartilage repair tissue (MOCART) for the evaluation of autologous chondrocyte transplantation: determination of interobserver variability and correlation to clinical outcome after 2 years. *European journal of radiology*, *57*(1), 16-23. doi: 10.1016/j.ejrad.2005.08.007

101. McGinley, B. J., Cushner, F. D., & Scott, W. N. (1999). Debridement arthroscopy. 10-year followup. *Clinical orthopaedics and related research*, (367), 190-194.

102. Messner, K., & Maletius, W. (1996). The long-term prognosis for severe damage to weight-bearing cartilage in the knee: a 14-year clinical and radiographic follow-up in 28 young athletes. *Acta Orthopaedica Scandinavica*, *67*(2), 165-168.

103. Méthot, S., Changoor, A., Tran-Khanh, N., Hoemann, C. D., Stanish, W. D., Restrepo, A., ... & Buschmann, M. D. (2016). Osteochondral biopsy analysis demonstrates that BST-CarGel treatment improves structural and cellular

characteristics of cartilage repair tissue compared with microfracture. *Cartilage*, *7*(1), 16-28. doi: 10.1177/1947603515595837

104. Middleton, J., Manthey, A., & Tyler, J. (1996). Insulin-like growth factor (IGF) receptor, IGF-I, interleukin-1 beta (IL-1 beta), and IL-6 mRNA expression in osteoarthritic and normal human cartilage. *Journal of Histochemistry & Cytochemistry*, *44*(2), 133-141.

105. Mifune, Y., Matsumoto, T., Takayama, K., Ota, S., Li, H., Meszaros, L. B., ... & Huard, J. (2013). The effect of platelet-rich plasma on the regenerative therapy of muscle derived stem cells for articular cartilage repair. *Osteoarthritis and Cartilage*, *21*(1), 175-185. doi: 10.1016/j.joca.2012.09.018

106. Milano, G., Deriu, L., Passino, E. S., Masala, G., Manunta, A., Postacchini, R., ... & Fabbriciani, C. (2012). Repeated platelet concentrate injections enhance reparative response of microfractures in the treatment of chondral defects of the knee: an experimental study in an animal model. *Arthroscopy: The Journal of Arthroscopic & Related Surgery*, *28*(5), 688-701. doi: 10.1016/j.arthro.2011.09.016

107. Milano, G.., Passino, E. S., Deriu, L. A. U. R. A., Careddu, G., Manunta, L., Manunta, A., ... & Fabbriciani, C. (2010). The effect of platelet rich plasma combined with microfractures on the treatment of chondral defects: an experimental study in a sheep model. Osteoarthritis and Cartilage, 18(7), 971-980.doi: 10.1016/j.joca.2010.03.013

108. Minas, T., & Nehrer, S. (1997). Current concepts in the treatment of articular cartilage defects. *Orthopedics*, *20*(6), 525-538.

109. Mishra, A., Tummala, P., King, A., Lee, B., Kraus, M., Tse, V., & Jacobs, C. R. (2009). Buffered platelet-rich plasma enhances mesenchymal stem cell proliferation and chondrogenic differentiation. *Tissue Engineering Part C: Methods*, *15*(3), 431-435. doi: 10.1089/ten.tec.2008.0534

110. Mithöfer, K., Peterson, L., Mandelbaum, B. R., & Minas, T. (2005). Articular cartilage repair in soccer players with autologous chondrocyte

transplantation: functional outcome and return to competition. *The American journal of sports medicine*, *33*(11), 1639-1646. doi: 10.1177/0363546505275647

111. Mithöfer, K., Minas, T., Peterson, L., Yeon, H., & Micheli, L. J. (2005). Functional outcome of knee articular cartilage repair in adolescent athletes. *The American journal of sports medicine*, *33*(8), 1147-1153. doi: 10.1177/0363546504274146

112. Murphy, M. B., Blashki, D., Buchanan, R. M., Yazdi, I. K., Ferrari, M., Simmons, P. J., & Tasciotti, E. (2012). Adult and umbilical cord blood-derived platelet-rich plasma for mesenchymal stem cell proliferation, chemotaxis, and cryo-preservation. *Biomaterials*, *33*(21), 5308-5316. doi: 10.1016/j.biomaterials.2012.04.007

113. Negrin, L., Kutscha-Lissberg, F., Gartlehner, G., & Vecsei, V. (2012). Clinical outcome after microfracture of the knee: a meta-analysis of before/after-data of controlled studies. *International orthopaedics*, *36*(1), 43-50. doi: 10.1007/s00264-011-1364-x

114. Nehrer, S., Dorotka, R., Domayer, S., Stelzeneder, D., & Kotz, R. (2009). Treatment of full-thickness chondral defects with hyalograft C in the knee: a prospective clinical case series with 2 to 7 years' follow-up. *The American journal of sports medicine*, *37*(1_suppl), 81-87. doi: 10.1177/0363546509350704

115. Niemeyer, P., Köstler, W., Salzmann, G. M., Lenz, P., Kreuz, P. C., & Südkamp, N. P. (2010). Autologous chondrocyte implantation for treatment of focal cartilage defects in patients age 40 years and older: a matched-pair analysis with 2-year follow-up. *The American journal of sports medicine*, *38*(12), 2410-2416. doi: 10.1177/0363546510376742

116. Ossendorf, C., Kaps, C., Kreuz, P. C., Burmester, G. R., Sittinger, M., & Erggelet, C. (2007). Treatment of posttraumatic and focal osteoarthritic cartilage defects of the knee with autologous polymer-based three-dimensional chondrocyte grafts: 2-year clinical results. *Arthritis research & therapy*, *9*(2), R41. doi: 10.1186/ar2180

117. Panni, A. S., Cerciello, S., & Vasso, M. (2011). The manangement of knee cartilage defects with modified amic technique: preliminary results. *International journal of immunopathology and pharmacology*, *24*(1_suppl2), 149-152.

118. Park, S. I., Lee, H. R., Kim, S., Ahn, M. W., & Do, S. H. (2012). Time-sequential modulation in expression of growth factors from platelet-rich plasma (PRP) on the chondrocyte cultures. *Molecular and cellular biochemistry*, *361*(1-2), 9-17. doi: 10.1007/s11010-011-1081-1

119. Pascarella, A., Ciatti, R., Pascarella, F., Latte, C., Di Salvatore, M. G., Liguori, L., & Iannella, G. (2010). Treatment of articular cartilage lesions of the knee joint using a modified AMIC technique. *Knee Surgery, Sports Traumatology, Arthroscopy*, *18*(4), 509-513. doi: 10.1007/s00167-009-1007-6

120. Perez, A. G., Lana, J. F. S., Rodrigues, A. A., Luzo, A. C. M., Belangero, W. D., & Santana, M. H. A. (2014). Relevant aspects of centrifugation step in the preparation of platelet-rich plasma. *ISRN hematology*, *2014*.doi: 10.1155/2014/176060

121. Peterson, L., Minas, T., Brittberg, M., & Lindahl, A. (2003). Treatment of osteochondritis dissecans of the knee with autologous chondrocyte transplantation: results at two to ten years. *JBJS*, *85*, 17-24.

122. Pettersson, S., Wetterö, J., Tengvall, P., & Kratz, G. (2009). Human articular chondrocytes on macroporous gelatin microcarriers form structurally stable constructs with blood-derived biological glues in vitro. *Journal of tissue engineering and regenerative medicine*, *3*(6), 450-460. doi: 10.1002/term.179

123. Piontek, T., Ciemniewska-Gorzela, K., Szulc, A., Naczk, J., & Słomczykowski, M. (2012). All-arthroscopic AMIC procedure for repair of cartilage defects of the knee. *Knee Surgery, Sports Traumatology, Arthroscopy*, *20*(5), 922-925. doi: 10.1007/s00167-011-1657-z

124. Qi, Y. Y., Chen, X., Jiang, Y. Z., Cai, H. X., Wang, L. L., Song, X. H., ... & Ouyang, H. W. (2009). Local delivery of autologous platelet in collagen

matrix simulated in situ articular cartilage repair. *Cell transplantation*, *18*(10-11), 1161-1169. doi: 10.3727/096368909X12483162197169

125. Roos, E. M., & Lohmander, L. S. (2003). The Knee injury and Osteoarthritis Outcome Score (KOOS): from joint injury to osteoarthritis. *Health and quality of life outcomes*, *1*(1), 64. doi: 10.1186/1477-7525-1-64

126. Saito, M., Takahashi, K. A., Arai, E., Inoue, A., Sakao, K., Tonomura, H., ... & Kuho, T. (2009). Intra-articular administration of platelet-rich plasma with biodegradable gelatin hydrogel microspheres prevents osteoarthritis progression in the rabbit knee. *Clinical & Experimental Rheumatology*, *27*(2), 201.

127. Saris, D. B., Vanlauwe, J., Victor, J., Haspl, M., Bohnsack, M., Fortems, Y., ... & Lagae, K. (2008). Characterized chondrocyte implantation results in better structural repair when treating symptomatic cartilage defects of the knee in a randomized controlled trial versus microfracture. *The American journal of sports medicine*, *36*(2), 235-246. doi: 10.1177/0363546507311095

128. Saris, D. B., Vanlauwe, J., Victor, J., Almqvist, K. F., Verdonk, R., Bellemans, J., & Luyten, F. P. (2009). Treatment of symptomatic cartilage defects of the knee: characterized chondrocyte implantation results in better clinical outcome at 36 months in a randomized trial compared to microfracture. *The American journal of sports medicine*, *37*(1_suppl), 10-19. doi: 10.1177/0363546509350694

129. Schmidt, M. B., Chen, E. H., & Lynch, S. E. (2006). A review of the effects of insulin-like growth factor and platelet derived growth factor on in vivo cartilage healing and repair. *Osteoarthritis and cartilage*, *14*(5), 403-412.10.1016/j.joca.2005.10.011

130. Sciarretta, F. V. (2013). to 8 years follow-up of knee chondral defects treated by PVA-H hydrogel implants. *Eur Rev Med Pharmacol Sci*, *17*(22), 3031-3038.

131. Serra, C. I., Soler, C., Carillo, J. M., Sopena, J. J., Redondo, J. I., & Cugat, R. (2013). Effect of autologous platelet-rich plasma on the repair of full-

thickness articular defects in rabbits. *Knee surgery, sports traumatology, arthroscopy*, *21*(8), 1730-1736. doi: 10.1007/s00167-012-2141-0

132. Shen, B., Wei, A., Whittaker, S., Williams, L. A., Tao, H., Ma, D. D., & Diwan, A. D. (2010). The role of BMP-7 in chondrogenic and osteogenic differentiation of human bone marrow multipotent mesenchymal stromal cells in vitro. *Journal of cellular biochemistry*, *109*(2), 406-416. doi: 10.1002/jcb.22412

133. Shi, S., Mercer, S., Eckert, G. J., & Trippel, S. B. (2009). Growth factor regulation of growth factors in articular chondrocytes. *Journal of Biological Chemistry*. doi: 10.1074/jbc.M807859200

134. Siclari, A., Mascaro, G., Gentili, C., Cancedda, R., & Boux, E. (2012). A cell-free scaffold-based cartilage repair provides improved function hyaline-like repair at one year. *Clinical Orthopaedics and Related Research®*, *470*(3), 910-919. doi: 10.1007/s11999-011-2107-4

135. Siclari, A., Mascaro, G., Gentili, C., Kaps, C., Cancedda, R., & Boux, E. (2014). Cartilage repair in the knee with subchondral drilling augmented with a platelet-rich plasma-immersed polymer-based implant. *Knee Surgery, Sports Traumatology, Arthroscopy*, *22*(6), 1225-1234. doi: 10.1007/s00167-013-2484-1

136. Spreafico, A., Chellini, F., Frediani, B., Bernardini, G., Niccolini, S., Serchi, T., ... & Marcolongo, R. (2009). Biochemical investigation of the effects of human platelet releasates on human articular chondrocytes. *Journal of cellular biochemistry*, *108*(5), 1153-1165. doi: 10.1002/jcb.22344

137. Stanish W.D., McCormack R., Forriol F., Mohtadi N., Pelet S., Desnoyers J., Restrepo A., Shive M.S. (2013). Novel scaffold-based BST-CarGel treatment results in superior cartilage repair compared with microfracture in a randomized controlled trial. *The Journal of Bone and Joint Surgery. American Volume*, 95(18), 1640–1650. doi: 10.2106/JBJS.L.01345

138. Steadman, J. R., Briggs, K. K., Rodrigo, J. J., Kocher, M. S., Gill, T. J., & Rodkey, W. G. (2003). Outcomes of microfracture for traumatic chondral defects of the knee: average 11-year follow-up. *Arthroscopy: The Journal of Arthroscopic & Related Surgery*, *19*(5), 477-484. doi: 10.1053/jars.2003.50112

139. Stewart, A. A., Byron, C. R., Pondenis, H., & Stewart, M. C. (2007). Effect of fibroblast growth factor-2 on equine mesenchymal stem cell monolayer expansion and chondrogenesis. *American journal of veterinary research*, *68*(9), 941-945. doi: 10.2460/ajvr.68.9.941

140. Su, J., Chang, J.K., Lu, Y. M., & Lin, S. Y. (1995). Arthroscopic debridement for osteoarthritis of the knee: a seven years follow-up study. *The Kaohsiung Journal of Medical Sciences*, *11*(12), 667-672.

141. Sun, Y., Feng, Y., Zhang, C. Q., Chen, S. B., & Cheng, X. G. (2010). The regenerative effect of platelet-rich plasma on healing in large osteochondral defects. *International orthopaedics*, *34*(4), 589-597. doi: 10.1007/s00264-009-0793-2

142. Van Assche, D., Van Caspel, D., Vanlauwe, J., Bellemans, J., Saris, D. B., Luyten, F. P., & Staes, F. (2009). Physical activity levels after characterized chondrocyte implantation versus microfracture in the knee and the relationship to objective functional outcome with 2-year follow-up. *The American journal of sports medicine*, *37*(1_suppl), 42-49. doi: 10.1177/0363546509350296

143. van Beuningen, H. M., Glansbeek, H. L., van der Kraan, P. M., & van den Berg, W. B. (1998). Differential effects of local application of BMP-2 or TGF-β1 on both articular cartilage composition and osteophyte formation. *Osteoarthritis and Cartilage*, *6*(5), 306-317. doi: 10.1053/joca.1998.0129

144. van Buul, G. M., Koevoet, W. L., Kops, N., Bos, P. K., Verhaar, J. A., Weinans, H., ... & van Osch, G. J. (2011). Platelet-rich plasma releasate inhibits inflammatory processes in osteoarthritic chondrocytes. *The American journal of sports medicine*, *39*(11), 2362-2370. doi: 10.1177/0363546511419278

145. van de Loo, F. A. J., Van Beuningen, H. M., Sime, P., van Lent, P. L. E. M., Van der Kraan, P. M., ... & Van Den Berg, W. B. (2001). Overexpression of active TGF-beta-1 in the murine knee joint: evidence for synovial-layer-dependent chondro-osteophyte formation. *Osteoarthritis and cartilage*, *9*(2), 128-136. doi: 10.1053/joca.2000.0368

146. Vannini, F., Battaglia, M., Buda, R., Cavallo, M., & Giannini, S. (2012). “One step” treatment of juvenile osteochondritis dissecans in the knee: clinical results and T2 mapping characterization. *Orthopedic Clinics*, *43*(2), 237-244. doi: 10.1016/j.ocl.2012.02.003

147. Hannes Welsch, G., Mamisch, T. C., Zak, L., Blanke, M., Olk, A., Marlovits, S., & Trattnig, S. (2010). Evaluation of cartilage repair tissue after matrix-associated autologous chondrocyte transplantation using a hyaluronic-based or a collagen-based scaffold with morphological MOCART scoring and biochemical T2 mapping: preliminary results. The American journal of sports medicine, 38(5), 934-942. doi: 10.1177/0363546509354971

148. Widuchowski, W., Widuchowski, J., & Trzaska, T. (2007). Articular cartilage defects: study of 25,124 knee arthroscopies. *The Knee*, *14*(3), 177-182. doi: 10.1016/j.knee.2007.02.001

149. Wright, R. W. (2009). Knee injury outcomes measures. *JAAOS-Journal of the American Academy of Orthopaedic Surgeons*, *17*(1), 31-39.

150. Wu, C. C., Chen, W. H., Zao, B., Lai, P. L., Lin, T. C., Lo, H. Y., ... & Deng, W. P. (2011). Regenerative potentials of platelet-rich plasma enhanced by collagen in retrieving pro-inflammatory cytokine-inhibited chondrogenesis. *Biomaterials*, *32*(25), 5847-5854. doi: 10.1016/j.biomaterials.2011.05.002

151. Wu, W., Chen, F., Liu, Y., Ma, Q., & Mao, T. (2007). Autologous injectable tissue-engineered cartilage by using platelet-rich plasma: experimental study in a rabbit model. *Journal of Oral and Maxillofacial Surgery*, *65*(10), 1951-1957. doi: 10.1016/j.joms.2006.11.044

152. Xie, X., Wang, Y., Zhao, C., Guo, S., Liu, S., Jia, W., ... & Zhang, C. (2012). Comparative evaluation of MSCs from bone marrow and adipose tissue seeded in PRP-derived scaffold for cartilage regeneration. *Biomaterials*, *33*(29), 7008-7018. doi: 10.1016/j.biomaterials.2012.06.058

153. Xie, X., Ulici, V., Alexander, P. G., Jiang, Y., Zhang, C., & Tuan, R. S. (2015). Platelet-rich plasma inhibits mechanically induced injury in

chondrocytes. *Arthroscopy: The Journal of Arthroscopic & Related Surgery*, *31*(6), 1142-1150. doi: 10.1016/j.arthro.2015.01.007

154. Yin, W. J., Xu, H. T., Sheng, J. G., An, Z. Q., Guo, S. C., Xie, X. T., & Zhang, C. Q. (2016). Advantages of pure platelet-rich plasma compared with leukocyte-and platelet-rich plasma in treating rabbit knee osteoarthritis. *Medical science monitor: international medical journal of experimental and clinical research*, *22*, 1280.

155. Zaky, S. H., Ottonello, A., Strada, P., Cancedda, R., & Mastrogiacomo, M. (2008). Platelet lysate favours in vitro expansion of human bone marrow stromal cells for bone and cartilage engineering. *Journal of tissue engineering and regenerative medicine*, *2*(8), 472-481. doi: 10.1002/term.119

156. Zeifang, F., Oberle, D., Nierhoff, C., Richter, W., Moradi, B., & Schmitt, H. (2010). Autologous chondrocyte implantation using the original periosteum-cover technique versus matrix-associated autologous chondrocyte implantation: a randomized clinical trial. *The American journal of sports medicine*, *38*(5), 924-933. doi: 10.1177/0363546509351499

ДОДАТОК А

Список хворих основної групи

№	ПІБ	№ мед. карти	№	ПІБ	№ мед. карти
1	*2*	*3*	*4*	*5*	*6*
1	Сторожук Н.В.	781	16	Пічкур О.А.	4178
2	Копчинський В.А.	823	17	Присяжнюк З.А.	4215
3	Білобровко Г.І.	855	18	Гандзій Н.Л.	4834
4	Власова О.М.	1133	19	Кузнєцова Т.М.	4867
5	Майданюк О.С.	1306	20	Розлуцька Г.Д.	4948
6	Сидоренко С.О.	1360	21	Шмалій В.В.	4959
7	Бойко А.М.	1509	22	Дідик О.А.	5262
8	Ткачук Л.А.	1751	23	Ільченко Т.М.	2286
9	Бучинський С.К.	2226	24	Бурляй Г.Л.	2316
10	Олексієва Н.В.	2272	25	Малярчук О.І.	3515
11	Селезньов А.Л.	2523	26	Лихолат М.І.	4003
12	Рудь О.В.	2544	27	Грабчак П.М.	4409
13	Міхалуник Н.М.	3378	28	Веретковська Р.О.	5968
14	Ільїна Л.Г.	4096	29	Симеренко Т.Г.	904
15	Василишин П.А.	4131	30	Морозовська Н.П.	2569

Усі матеріали, використані в дисертаційному дослідженні (історії хвороби, рентгенівські знімки), зберігаються в архіві Вінницького обласного клінічного госпіталю ветеранів війни Вінницької обласної ради.

Начальник
Вінницького обласного клінічного
госпіталю ветеранів війни,
заслужений лікар України Бабійчук В.В.

Таблиця А.2

Список хворих контрольної групи

№	ПІП	№ історії хвороби	№	ПІП	№ історії хвороби
1	Балицька В.Є.	3811	18	Перко Н.С.	605
2	Білоус Д.Т.	5259	19	Попсуй В.М.	2988
3	Братківська Л.П.	523	20	Пошвана Н.Є.	1952
4	Буженко Л.Ф.	4002	21	Притула П.І.	3910
5	Висоцька Г.Є.	1033	22	Рудий С.С.	1243
6	Галаган А.В.	270	23	Саврій В.Д.	3165
7	Гончарук В.І.	1035	24	Савченко Л.В.	4870
8	Гусак К.К.	5481	25	Свинчак В.Я.	1781
9	Єленич Н.В.	5673	26	Семенюк Т.М.	5655
10	Закревський А.В.	3591	27	Слободяник Є.П.	1112
11	Зубко Т.О.	6262	28	Спіняк А.Ф.	426
12	Івацко В.В.	5815	29	Стасишена А.О.	2816
13	Казьмарчук О.І.	900	30	Сухомовський Г.О.	3259
14	Козаченко С.В.	3546	31	Токарчук Л.С.	2564
15	Кондратюк О.Д.	5356	32	Толочко Г.М.	6045
16	Лепетуха В.М.	5960	33	Хмільневський В.В.	1155
17	Магдюк О.П.	359	34	Цвігун Н.П.	1470

Усі матеріали, використані в дисертаційному дослідженні (історії хвороби, рентгенівські знімки), зберігаються в архіві Вінницького обласного клінічного госпіталю ветеранів війни Вінницької обласної ради.

Начальник
Вінницького обласного клінічного
госпіталю ветеранів війни,
Заслужений лікар України Бабійчук В.В.

ДОДАТОК Б

СПИСОК РОБІТ, ОПУБЛІКОВАНИХ ЗА ТЕМОЮ ДИСЕРТАЦІЇ

Статті:

1. Фіщенко, В. О., Фіщенко, О. В., **Рибінський, М. В.,** Гуцол, В. В., & Андрушенко М. М. (2016). Лікування хворих з обмеженими хрящовими дефектами колінного суглобу: огляд літератури. *Вісник ортопедії, травматології та протезування*, *2* (89), 67-77. Режим доступу: http://nbuv.gov.ua/UJRN/Votip_2016_2_16.

Особистий внесок автора полягає у відборі й аналізі інформаційних джерел, виявленні невирішених проблем.

2. Фіщенко, В. О., Фіщенко, О. В., **Рибінський, М. В.,** Гуцол, В. В., & Андрушенко, М. М. (2016). Ефективність збагаченої тромбоцитами плазми при обмежених пошкодженнях хряща: огляд базових та клінічних досліджень. *Вісник ортопедії, травматології та протезування*, *3* (90), 63-69. Режим доступу: http://nbuv.gov.ua/UJRN/Votip_2016_3_14.

Особисто автором проведено пошук наукової літератури щодо досліджуваної проблеми, відібрано джерела інформації для аналізу, зроблено їхні реферати, узагальнено наведені дані.

3. Фіщенко, В. О., Фіщенко, О. В., **Рибінський, М. В.,** Гуцол, В. В., & Андрушенко, М. М. (2017). Збагачена тромбоцитами плазма в комплексі післяопераційного лікування суглобового. *Вісник ортопедії, травматології та протезування, 1* (92), 40-45.

Автором проведено відбір хворих, діагностику, оперативне та післяопераційне лікування з подальшим контролем результатів.

4. Фіщенко, В. О., Фіщенко, О. В., **Рибінський, М. В.**, & Німчик, Н. Ю. (2017). Вплив швидкості прискорення та часу на збагачення плазми тромбоцитами. *Вісник ортопедії, травматології та протезування*, *2* (93), 31-35.

Особистий внесок автора полягає в розробці методики центрифугування зразків крові та дослідженні кількісного складу отриманої плазми.

5. Фіщенко, В. О., **Рибінський, М. В.,** Фіщенко, О. В., & Леськів, Б. Б. (2017). Попередня макроскопічна оцінка репаративного хондрогенезу під впливом збагаченої тромбоцитами плазми в експериментальній моделі. *Вісник морфології*, *1* (23), 19-23. Режим доступу: http://nbuv.gov.ua/UJRN/Vismorf_2017_23_1_7.

Особисто автором виконано всі частини експерименту та проаналізовано результати регенерації на мікропрепаратах.

6. Вернигородський, С. В., & **Рибінський, М. В.** (2017). Застосування основного коричневого для експериментальної оцінки регенерації гіалінового хряща. *Вісник морфології*, *2*, 178-181.

Автором описано методику та проведено експериментальні дослідження.

7. Вернигородський, С. В., Фіщенко, О. В., & **Рибінський, М. В**. (2017). Регенерація повношарових дефектів хряща в експериментальній моделі під впливом збагаченої тромбоцитами плазми. *Ортопедия, травматология и протезирование*, *4*, 73-79. doi: https://doi.org/10.15674/0030-59872017473-79.

Автором особисто проведено усі частини експерименту, виявлено основні аспекти регенерації хрящової тканини за умов ушкодження та збереження підхрящової пластинки під впливом збагаченої тромбоцитами плазми.

Патенти:

8. Вернигородський, С. В., & **Рибінський, М. В.** (2018). Спосіб мікроскопічної оцінки інтенсивності регенерації хрящової тканини при пошкодженні субхондральної пластинки в експерименті. Патент № 123484 UA, МПК G01N 33/48 (2006.01).

Особисто автором запропоновано методку оцінки регенерації хрящової тканини в експерименті за допомогою модифікованої гістологічної шкали.

Тези:

9. Фіщенко, В. О., Фіщенко, О. В., **Рибінський, М. В.**, Яремин, С. Ю., Гуцол, В. В., & Андрушенко, М. М. (2016). Ранні клінічні результати застосування збагаченої тромбоцитами плазми при локальних пошкодженнях хряща колінного суглобу. *XVII з'їзд ортопедів-травматологів України. Збірник наукових праць.* Київ, 5-7 жовтня 2016, 244-245.

Особистий внесок автора полягає у відборі та обстежені хворих, участі в їхньому лікуванні, післяопераційному спостереженні, аналізі результатів лікування.

10. Вернигородський, С. В., Фіщенко, О. В., & **Рибінський, М. В.** (2017). Регенерація повношарових хрящових дефектів у експериментальній моделі під впливом PRP–стимуляції. *Матеріали науково-практичної конференції «Прикладні аспекти морфології»,* Вінниця, 21-22 вересня 2017, 44-46.

Особисто автором розроблено модель експерименту, виконано усі його частини та проаналізовано результати.

11. Груба, В. І., Лавринів, Г. В, Гузенко, О. С, & **Рибінський, М. В.** (2017). Застосування збагаченої тромбоцитами плазми як удосконалений метод терапевтичної програми у лікуванні гонартрозу. *Матеріали 86-ї Міжнародної науково-практичної конференції студентів і молодих вчених із міжнародною участю «Інновації в медицині»,* 23-24 березня 2017, м. Івано-Франківськ, 205.

Автором особисто сформовано групи пацієнтів, проведено лікування та оцінено результати.

12. **Рыбинский, М. В.** (2017). Количественные показатели обогащенной тромбоцитами плазмы при разных условиях центрифугирования. *Материалы 71-й научно-практической конференции*

студентов, резидентов магистратуры, клинических ординаторов и молодых ученых с международным участием «Актуальные проблемы современной медицины». Проблемы биологии и медицины, 18-19 мая 2017., Самарканд, 2,1(95), 53;

13. **Рибінський, М. В.** (2017). Макроскопічна характеристика хрящового регенерату за умови впливу збагаченої тромбоцитами плазми. *Теорія і практика сучасної науки (частина III): матеріали II Міжнародної науково-практичної конференції м. Київ, 15-16 червня 2017,* Київ, 24-26.

ДОДАТОК В

ЗАТВЕРДЖУЮ

Головний лікар Міської клінічної лікарні швидкої медичної допомоги Вінницької міської ради
д.мед.н. професор
Фомін Олександр Олександрович
«03» 01 2018 р.

АКТ ВПРОВАДЖЕННЯ

1. Лікування обмежених хрящових дефектів колінного суглобу шляхом застосування повторних ін'єкцій аутологічної збагаченої тромбоцитами плазми внутрішньосуглобово у ранньому післяопераційному періоді після кістково-мозкової стимуляції

(назва пропозиції для впровадження)

2. Вінницький національний медичний університет ім. М.І. Пирогова. 21018, Україна, Вінниця, вул. Пирогова, 56
Автори: проф. Фіщенко В.О., Рибінський М.В.

(установа-розробник, її поштова адреса; прізвище, ініціали авторів)

3. Джерело інформації: Фіщенко В.О., Фіщенко О. В., Рибінський М.В., Гуцол В.В., Андрушенко М.М. (2017). Збагачена тромбоцитами плазма в комплексі післяопераційного лікування суглобового. *Вісник ортопедії, травматології та протезування*, №1(92), 40-45.
Фіщенко В.О., Фіщенко О. В., Рибінський М.В., Яремин С.Ю., Гуцол В.В., Андрушенко М.М. (2016). Ранні клінічні результати застосування збагаченої тромбоцитами плазми при локальних пошкодженнях хряща колінного суглобу. *XVII з'їзд ортопедів-травматологів України. Збірник наукових праць.* Київ, 5-7 жовтня 2016, 244–245.

(назва, рік видання методичних рекомендацій, інформаційного листа, вихідні дані статті, № а.с. і т.д.)

4. Найменування установи, яка здійснила впровадження – травматологічне відділення Міської клінічної лікарні швидкої медичної допомоги Вінницької міської ради.
5. Строки впровадження з 1.02.2016 р. до 30.11.2017 р.
6. Загальна кількість спостережень 4
7. Ефективність впровадження (клінічна, наукова, соціальна, економічна) використання аутологічної збагаченої тромбоцитами плазми в ранньому післяопераційному періоді кістково-мозкової стимуляції дозволяє зменшити клінічні прояви болю та інших симптомів, покращити функцію оперованих суглобів під час повсякденних навантажень.
8. Зауваження, пропозиції
Пропонується до впровадження в практику травматологічних відділень.
Зав. травматологічним відділенням

Головний лікар міської клінічної лікарні швидкої медичної допомоги
д. мед. н. проф. Фомін О. О.
«03» 01 2018 р.

ЗАТВЕРДЖУЮ

Директор
Науково-дослідного інституту
реабілітації інвалідів (навчальний
науково-лікувальний комплекс)
Вінницького національного медичного
університету ім. М.І. Пирогова
д.мед.н. професор
Шевчук Віктор Іванович
"11" 12 2017 р.

АКТ ВПРОВАДЖЕННЯ

1. Лікування обмежених хрящових дефектів колінного суглобу шляхом застосування повторних ін'єкцій аутологічної збагаченої тромбоцитами плазми внутрішньосуглобово у ранньому післяопераційному періоді після кістково-мозкової стимуляції

(назва пропозиції для впровадження)

2. Вінницький національний медичний університет ім. М.І. Пирогова. 21018, Україна, Вінниця, вул. Пирогова, 56
Автори: проф. Фіщенко В.О., Рибінський М.В.

(установа-розробник, її поштова адреса; прізвище, ініціали авторів)

3. Джерело інформації: Фіщенко В.О., Фіщенко О. В., Рибінський М.В., Гуцол В.В., Андрушенко М.М. (2017). Збагачена тромбоцитами плазма в комплексі післяопераційного лікування суглобового. *Вісник ортопедії, травматології та протезування*, №1(92), 40-45.

(назва, рік видання методичних рекомендацій, інформаційного листа, вихідні дані статті, № а.с. і т.д.)

4. Найменування установи, яка здійснила впровадження – ортопедо-травматологічне відділення Науково-дослідного інституту реабілітації інвалідів (навчальний науково-лікувальний комплекс) Вінницького національного медичного університету ім. М.І. Пирогова.
5. Строки впровадження з 1.02.2016 р. до 30.11.2017 р.
6. Загальна кількість спостережень 2
7. Ефективність впровадження (клінічна, наукова, соціальна, економічна) використання аутологічної збагаченої тромбоцитами плазми в ранньому післяопераційному періоді кістково-мозкової стимуляції дозволяє зменшити клінічні прояви болю та інших симптомів, покращити функцію оперованих суглобів під час повсякденних навантажень.
8. Зауваження, пропозиції
Пропонується до впровадження в практику травматологічних відділень.
Зав. ортопедо-травматологічним відділенням

Веремій О.А.

"11" 12 2017 р.

ЗАТВЕРДЖУЮ

Головний лікар Обласної клінічної лікарні ім. М.І. Пирогова Вінницької обласної ради
Заслужений лікар України
Жупанов Олександр Борисович

«12» 12 2017 р.

АКТ ВПРОВАДЖЕННЯ

1. Лікування обмежених хрящових дефектів колінного суглобу шляхом застосування повторних ін'єкцій аутологічної збагаченої тромбоцитами плазми внутрішньосуглобово у ранньому післяопераційному періоді після кістково-мозкової стимуляції

(назва пропозиції для впровадження)

2. Вінницький національний медичний університет ім. М.І. Пирогова. 21018, Україна, Вінниця, вул. Пирогова, 56
Автори: проф. Фіщенко В.О., Рибінський М.В.

(установа-розробник, її поштова адреса; прізвище, ініціали авторів)

3. Джерело інформації: Фіщенко В.О., Фіщенко О. В., Рибінський М.В., Гуцол В.В., Андрушенко М.М. (2017). Збагачена тромбоцитами плазма в комплексі післяопераційного лікування суглобового. *Вісник ортопедії, травматології та протезування*, №1(92), 40-45.
Фіщенко В.О., Фіщенко О. В., Рибінський М.В., Яремин С.Ю., Гуцол В.В., Андрушенко М.М. (2016). Ранні клінічні результати застосування збагаченої тромбоцитами плазми при локальних пошкодженнях хряща колінного суглобу. *XVII з'їзд ортопедів-травматологів України. Збірник наукових праць.* Київ, 5-7 жовтня 2016, 244–245.

(назва, рік видання методичних рекомендацій, інформаційного листа, вихідні дані статті, № а.с. і т.д.)

4. Найменування установи, яка здійснила впровадження – травматологічне відділення Вінницької обласної клінічної лікарні ім. М.І. Пирогова Вінницької обласної ради.
5. Строки впровадження з 1.02.2016 р. до 30.11.2017 р.
6. Загальна кількість спостережень 4
7. Ефективність впровадження (клінічна, наукова, соціальна, економічна) використання аутологічної збагаченої тромбоцитами плазми в ранньому післяопераційному періоді кістково-мозкової стимуляції дозволяє зменшити клінічні прояви болю та інших симптомів, покращити функцію оперованих суглобів під час повсякденних навантажень.
8. Зауваження, пропозиції
Пропонується до впровадження в практику травматологічних відділень.
Зав. травматологічним відділенням

д.мед.н., доц. Майко В.М.

"____" _____ 20___ р.
12.12.17

ЗАТВЕРДЖУЮ

Начальник
Вінницького обласного клінічного госпіталю ветеранів війни,
Заслужений лікар України
Бабійчук Валерій Вікторович

15 12 2017 р.

АКТ ВПРОВАДЖЕННЯ

1. Лікування обмежених хрящових дефектів колінного суглобу шляхом застосування повторних ін'єкцій аутологічної збагаченої тромбоцитами плазми внутрішньосуглобово у ранньому післяопераційному періоді після кістково-мозкової стимуляції

(назва пропозиції для впровадження)

2. Вінницький національний медичний університет ім. М.І. Пирогова. 21018, Україна, Вінниця, вул. Пирогова, 56
Автори: проф. Фіщенко В.О., Рибінський М.В.

(установа-розробник, її поштова адреса; прізвище, ініціали авторів)

3. Джерело інформації: Фіщенко В.О., Фіщенко О. В., Рибінський М.В., Гуцол В.В., Андрушенко М.М. (2017). Збагачена тромбоцитами плазма в комплексі післяопераційного лікування суглобового. *Вісник ортопедії, травматології та протезування*, №1(92), 40-45.
Фіщенко В.О., Фіщенко О. В., Рибінський М.В., Яремин С.Ю., Гуцол В.В., Андрушенко М.М. (2016). Ранні клінічні результати застосування збагаченої тромбоцитами плазми при локальних пошкодженнях хряща колінного суглобу. *XVII з'їзд ортопедів-травматологів України. Збірник наукових праць.* Київ, 5-7 жовтня 2016, 244–245.

(назва, рік видання методичних рекомендацій, інформаційного листа, вихідні дані статті, № а.с. і т.д.)

4. Найменування установи, яка здійснила впровадження – хірургічне відділення Вінницького обласного клінічного госпіталю ветеранів війни Вінницької обласної ради.
5. Строки впровадження з 1.02.2016 р. до 30.11.2017 р.
6. Загальна кількість спостережень 20
7. Ефективність впровадження (клінічна, наукова, соціальна, економічна) використання аутологічної збагаченої тромбоцитами плазми в ранньому післяопераційному періоді кістково-мозкової стимуляції дозволяє зменшити клінічні прояви болю та інших симптомів, покращити функцію оперованих суглобів під час повсякденних навантажень.
8. Зауваження, пропозиції
Пропонується до впровадження в практику травматологічних відділень.
Зав. хірургічним відділенням

к.мед.н., доц. Воровський О.О.

"15" 12 2017 р.